

## گزارش یک مورد نکرور گلانسه به علت کلسی فیلاکسی در بیمار دیابتیک تحت همودیالیز

دکتر منصور علیزاده<sup>۱</sup>، دکتر امیر حسین شرفی<sup>۲</sup>، دکتر مهدی شکوهی<sup>۳</sup>

تاریخ دریافت ۸۶/۹/۸، تاریخ پذیرش ۸۶/۱۲/۲۲

### چکیده

نکرور گلانسه عارضه نادری می‌باشد، مایک مورد نکرور گلانسه به علت کلسی فیلاکسی در بیمار ESRD<sup>۴</sup> و دیابتیک گزارش می‌کنیم که با پارشیل پنکتومی درمان شد.

بیمار آقای ۵۶ ساله که سابقه ۲ ساله از دیابت و ESRD و همودیالیز داشته از حدود ۲ ماه قبل از مراجعه دچار نکرور پیش رونده انگشت‌های دست‌ها و گلانسه پنیس شده بود. بیمار چندین بار تحت دبریدمان موضعی قرار گرفته و لیکن اقدامات فوق مؤثر نبوده و در نهایت تحت عمل جراحی پنکتومی پارشیل قرار گرفت و حدود ۲ هفته بعد زخم پنکتومی به خوبی التیام یافت و عارضه بعد از عمل مشاهده نگردید.

نکرور پنیس یا نکرور گلانسه عارضه نادری است. علل نادر و متنوع عروقی، عفونی و تروماتیک دارد. کلسی فیلاکسی به عنوان یک بیماری که روی عروق تاثیر می‌گذارد از علل بسیار نادر نکرور گلانسه می‌باشد. پنکتومی پارشیل به عنوان روش درمانی مؤثر در جلوگیری از پیشرفت نکرور در این بیمار بکار رفته است.

**کلید واژگان:** گلانسه پنیس، نکرور، کلسی فیلاکسی، پارشیل پنکتومی، دیابتیک

مجله پزشکی ارومیه، سال نوزدهم، شماره دوم، صص ۱۷۳-۱۷۱، تابستان ۱۳۸۷

آدرس مکاتبه: ارومیه، بیمارستان امام خمینی (ره)، گروه اورولوژی، تلفن: ۰۹۱۴۱۴۱۴۸۴۰

Email: m-alizade44@yahoo.com

### مقدمه

نکرور پنیس یا نکرور گلانسه عارضه نادری می‌باشد که علل متنوعی در مقالات مختلف در مورد آن گزارش شده از جمله علل عروقی، عفونی، تروماتیک و علل دیگر می‌باشد، عفونت قارچی موکورمایکوزیس در بیمار دیابتیک، آمبولی کلسترول، مصرف کوکائین، مصرف وارفارین یا استفاده از اتر برای خالی کردن فولی‌گیر کرده و یا استفاده از کاندوم کاتتر و اعمال جراحی متعدد (ختنه، TURP<sup>۵</sup>، CABG<sup>۶</sup>) نیز از جمله علل عارضه فوق گزارش شده‌اند.

از علل عروقی بسیار نادر این عارضه، کلسی فیلاکسی می‌باشد که یک بیماری وخیم است که با زخم و نکرور ایسکمیک، ثانویه به کلسی فیلاکسیون تخریب کننده بافت‌ها و شریانچه‌ها تظاهر می‌یابد. اکثراً حاصل ضرب سطوح سرمی توتال کلسیم در فسفر بیشتر از ۷۰ می‌باشد و هیپرپاراتیروئیدسم شدید نیز در این بیماری موجود می‌باشد (۱).  
روش‌های درمانی مختلفی جهت این عارضه معرفی شده که شامل دبریدمان، پنکتومی پارشیل و در حضور کلسی فیلاکسی پاراتیروئیدکتومی می‌باشد. پارشیل پنکتومی نیز جهت جلوگیری از پیشرفت نکرور و عوارض گزارش شده است.

<sup>۱</sup> استادیار اورولوژی، دانشگاه علوم پزشکی ارومیه (نویسنده مسئول)

<sup>۲</sup> رزیدنت اورولوژی

<sup>۳</sup> رزیدنت اورولوژی

<sup>۴</sup> ESRD: End stage renal disease

<sup>۵</sup> TURP: Trans Urethral resection of prostate

<sup>۶</sup> CABG: Cardiac atrial bypass graft

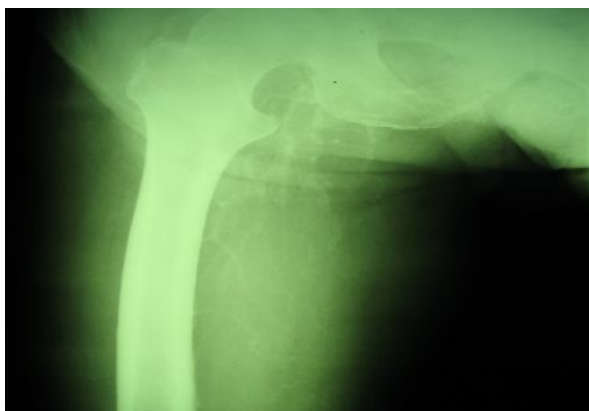## شرح حال

بیمار آقای ۵۶ ساله که سابقه ۲ ساله ESRD به علت فشار خون و دیابت داشته است.

وی از ۲ سال پیش تحت همودیالیز بوده است. نامبرده ۲ ماه قبل از مراجعه دچار تغییرات ایسکمیک انتهایی انگشت‌های دوم تا پنجم هر دو دست و ناحیه گلانس پنیس می‌شود این تغییرات به صورت کبودی و سرد شدن و سیاه شدن دردناک بافت در نواحی مورد نظر بوده است علی‌رغم درمان طبی این حالت پیشرفت می‌کند و موجب نکروز خشک و سیاه شدن نواحی فوق می‌شود.

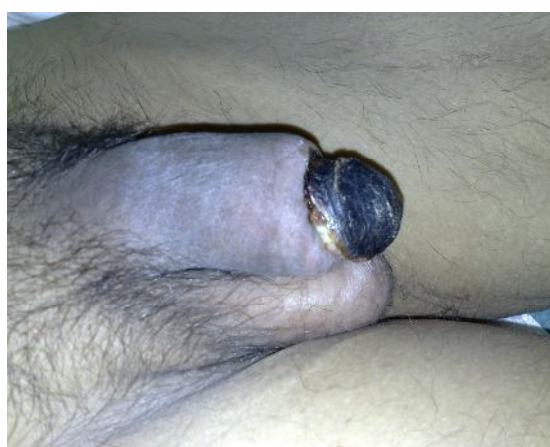در معاینات انجام شده بافت‌های مجاور نکروز سفت و درناک بودند و نبض‌های انتهایی هم در دست‌ها و هم در پنیس به صورت ضعیف لمس می‌شد. تنگی مجرا در ناحیه گلانس نکروز شده مشهود بود (تصاویر ۱ و ۲).

در بررسی پاراکلینیکال بیمار هیپرکلسمی و هیپر فسفاتمی مشهود بود. (Ca= 10.2 و P= 8.9) افزایش PTH تا حدود ۱۶۳ Pg/ml نیز مشاهده می‌شد. بیمار مقادیر افزایش یافته AST و ALT و ALP را نیز داشت سایر آزمایشات پاراکلینیکال طبیعی بود. در بررسی تصویرنگاری ناحیه ران بیمار کلسیفیکاسیون منتشر عروقی مشهود بود (تصویر ۳).

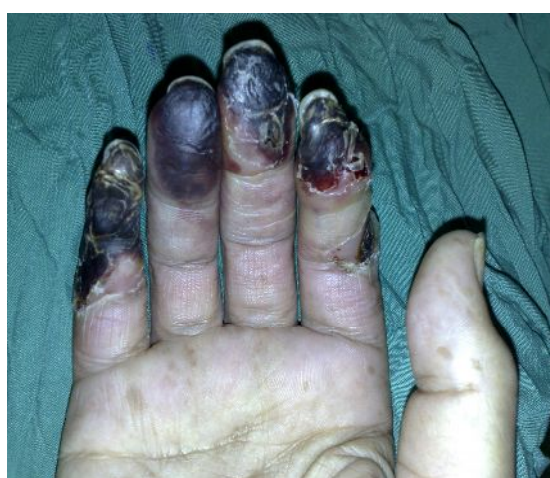

تصویر (۳): کلسیفیکاسیون منتشر عروقی در ران

در بررسی سونوگرافی داپلر عروق اندام‌ها، کاهش شدید جریان خون در ناحیه مچ و انتهایی دست‌ها مشهود بود. بعد از مشاوره ارولوژی از طرف سرویس داخلی به علت نکروز پنیس، ابتدا سعی کردیم که بیمار را با دبریدمان‌های مکرر در جلسات مختلف درمان کنیم و لیکن وضعیت پیش رونده بود و باعث شد که رزکسیون وسیع‌تر به صورت پارشیل پنکتومی جهت بیمار صورت بگیرد. تمام گلانس، حدوداً ۱ سانتی متر از دیستال شفت پنیس و دیستال مجرا را تا بافت زنده برداشتیم، اجسام اسفنجی ترمیم شد و مجرا پس از اسپاچوله کردن به پوست آناستوموز زده شد و در نهایت یک مئاتوس جدید در دیستال و نترال پنیس ایجاد شد. دوره پس از عمل بدون عارضه بود و بیمار براحتی می‌توانست ادرار کند و پس از ۲ ماه نکروز یا ضایعه دیگری مشاهده نشد. در بررسی پاتولوژیک، نکروز بافت‌ها و فیبروز وسیع گلانس و کلسی فیکاسیون شریانچه‌ای در این بیمار برجسته بود و این شکل پاتولوژیک در اکثر مناطق برش بافتی دیده می‌شد (تصاویر ۴).



تصویر (۱): نکروز خشک و سیاه و تغییرات ایسکمیک گلانس



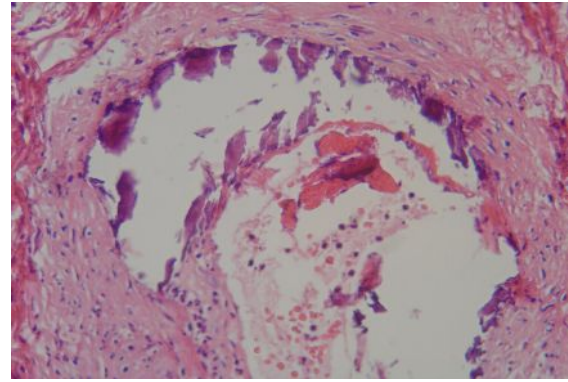
تصویر (۲): نکروز خشک و سیاه و تغییرات ایسکمیک انتهایی انگشت‌های دوم تا پنجم

و Mondragoh نیز این واقعه را به دنبال آمبولی کلسترول مطرح نموده است (۵). علل دیگر مطرح شده شامل نکروز بعد از بای پس عروقی قلبی (۶) و مصرف وارفارین (۷) می‌باشد. در بررسی‌ها کلسی فیلاکسی به عنوان علتی جهت نکروز پنیس مطرح شده است به عنوان مثال Sotomiranda یک مرد ۸۲ ساله با سابقه ۱۵ ساله دیابت نوع II را معرفی کرده که در زمینه کلسی فیلاکسی دچار نکروز پنیس شده بود (۸). همچنین گزارشات دیگر نیز این یافته را در موارد دیگر تأیید کرده است (۹،۱۰). در این بیماری به علت افزایش سطح سرمی کلسیم و فسفر، رسوب کلسیم را در بافت‌های بیمار داریم. این روند در عروق باعث تخریب جدار عروق می‌شود و بیمار با علائم ایسکمیک ناشی از انسداد عروقی مراجعه می‌کند (۱).

با افزایش تعداد بیماران ESRD که با دیالیز درمان می‌شوند انتظار داریم شیوع کلسی فیلاکسی افزایش یابد بنابر این در موارد ضایعات ژنیتال این بیماران باید شک بالایی به نکروز در زمینه کلسی فیلاکسی در نظر باشد. گزینه‌های درمانی شامل پرهیز از مصرف کلسیم، تجویز آنالوگ‌های کلسی تریول و پاراتیروئیدکتومی اورژانسی و درمان‌های جراحی شامل دریدمان یا پنکتومی پارشیل یا کامل می‌باشد.

## References:

1. Andreoli TE, Carpenter CCJ, Griggs R, Loscalzo J. Cecil essentials of medicine. 6<sup>th</sup> Ed. Philadelphia: W.B Saunders; 2004. P.306.
2. Findikcioglu K, Findikcioglu F, Ozmen S, Cenetoglu S. Penile necrosis following Foley catheter balloon bursting with ether. *Plast Reconstr Surg* 2005; 116(7):203-4.
3. Carey F, Dinsmore WW. Cocaine-induced penile necrosis. *Int J STD AIDS* 2004; 15(6):424-5.
4. Koşar A, Serel TA, Oztürk A, Doğruer K. Penile necrosis: an unexpected complication following transurethral resection of the prostate. *Scand J Urol Nephrol* 1999; 33(6):418-9.
5. Mondragon P, Descombes E, Bollmann J, Fellay G. Penile necrosis in a haemodialysis patient: a rare manifestation of cholesterol crystal embolism. *Nephrol Dial Transplant* 1998; 13(12):3233-5.
6. Yiu MK, Yiu TF, Luk HT. Penile necrosis after coronary artery bypass grafting. *Br J Urol* 1998; 82(1):165.
7. Harmanyeri Y, Taşkan O, Doğan B, Baloğlu H, Başak M. A case of coumarin necrosis with penile and pedal involvement. *J Eur Acad Dermatol Venereol* 1998; 10(3):248-52.
8. Soto-Miranda MA, Goné-Fernández A, Romero-y Huesca A. Penile calciphylaxis: case report and literature review. *Acta Cir* 2007; 75 (2):113-7.
9. Matsumoto M, Kyoku I, Yamagiwa K, Kashii T, Tanaka T, Uekado Y. A case of penile necrosis in a patient with diabetic nephropathy. *Hinyokika Kyo* 1994; 40(1):87-90.
10. Sorensen MD, Long LO, Wessells H, Kuan JK. Monckeberg's calciphylaxis with necrosis of the glans penis: a case presentation. *Hemodial Int* 2007; 11(3):300-2.



**تصویر (۴):** نکروز بافت‌ها و فیبروز وسیع گلانس و کلسی فیکاسیون شریانچه‌ای

## بحث

همان‌طوری که اشاره شد نکروز پنیس واقعه‌ای نادر است که علل مختلفی جهت آن ارائه شده است. Findikcioglu یک مورد از نکروز پنیس به دنبال پاره کردن بالون کاتتر را گزارش کرد (۲) و در گزارشی که carey ارائه داده کوکائین باعث ایجاد نکروز پنیس شده (۳) و Koshon یک مورد نکروز به دنبال TURP را در مقاله خود گزارش کرده است (۴).