

## نقش توراکوسکوپي در تشخيص پلورال افیوژن با علت نامشخص

رحیم محمودلو (MD)<sup>۱</sup>، جواد سرباززاده (MD)<sup>۱</sup>، سید آرمان سید مختاری (MD)<sup>۲\*</sup>

۱- گروه جراحی عمومی، دانشکده پزشکی، دانشگاه علوم پزشکی ارومیه، ارومیه، ایران

۲- کمیته تحقیقات دانشجویی، دانشگاه علوم پزشکی ارومیه، ارومیه، ایران

دریافت: ۹۶/۸/۱۹، اصلاح: ۹۶/۱۱/۲۸، پذیرش: ۹۷/۲/۱۷

### خلاصه

**سابقه و هدف:** جراحی توراکوسکوپي با کمک فیلم برداری (Video-assisted thoracoscopic surgery) نسبت به روش های متداول دیگر مانند بیوپسی پلورال از راه پوست در تشخیص و درمان بیماران مبتلا به پلورال افیوژن ارجحیت دارد. با توجه به اینکه بیمارستان امام خمینی (ره) با حجم زیادی از بیماران با پلورال افیوژن ناشناخته که از سایر مراکز ارجاع شده اند مواجه است ما را بر آن داشت که به بررسی نقش توراکوسکوپي در تشخیص پلورال افیوژن های با علت نامشخص بپردازیم.

**مواد و روش ها:** در این مطالعه آینده نگر سی و یک بیمار مبتلا به پلورال افیوژن ناشناخته که با استفاده از روش های متداول مانند تصویربرداری، توراکوستنزی یا بیوپسی پلور تشخیص داده نشده است، در بیمارستان عمومی امام خمینی ارومیه تحت درمان با VATS قرار گرفتند.

**یافته ها:** شایعترین علامت تنگی نفس در ۱۸ بیمار، به دنبال آن درد قفسه سینه در ۸ بیمار و سرفه در ۵ بیمار بود. یافته های هیستوپاتولوژیک در ۱۹ بیمار مربوط به سرطان، پلوریت در ۱۰ بیمار و سل در ۲ بیمار گزارش شد. در میان افرادی که مبتلا به پلورال افیوژن بدخیم بودند، شایع ترین علت کارسینوما متاستاتیک (۴۲/۱٪) سپس آدنوکارسینوم (۲۶/۳٪) و مزوتلیوما (۷/۱۵٪) بود. به طور کلی، VATS قادر به تشخیص قطعی در ۵ بیمار نبود. عملکرد تشخیصی VATS در تشخیص بیماران مبتلا به پلورال افیوژن ناشناخته ۸۳/۹٪ بود (۹۶/۸-۷۱-۹۶٪ CI95).

**نتیجه گیری:** نتایج نشان داد که توراکوسکوپي با کمک تصویربرداری در تشخیص پلورال افیوژن با علت نامشخص کمک کننده است.

**واژه های کلیدی:** جراحی توراکوسکوپي به کمک ویدئو، پلورال افیوژن، توراکوسکوپي، VATS.

### مقدمه

بین توراکوسکوپي (VATS) و سایر روشهای تشخیصی از جمله بیوپس سوزنی تحت گاید و غیره مشاهده نکرده اند. با توجه حجم زیادی از بیماران با پلورال افیوژن ناشناخته، در این مطالعه به بررسی نقش توراکوسکوپي در تشخیص پلورال افیوژن های با علت نامشخص پرداخته شد.

### مواد و روش ها

در این مطالعه آینده نگر پس از تصویب در کمیته اخلاق دانشگاه علوم پزشکی ارومیه با کد Ir.umsu.rec.۱۳۹۳.۲۳۱ و همه بیماران مبتلا به پلورال افیوژن با علت نامشخص که طی ۲ سال به بیمارستان امام خمینی (ره) ۲۰۱۳ و ۲۰۱۵ که با استفاده از روشهای متداول مانند تصویربرداری، توراکوستنزی یا بیوپسی پلور تشخیص داده نشد وارد مطالعه شدند. بیمارانی که دارای فضای بین دنده ای باریک، کواگولوپاتی یا مستعد خونریزی، بی ثباتی همودینامیک یا نارسایی تنفسی و کسانی که حاضر به ارائه رضایت آگاهانه برای روش VATS نبودند؛ از مطالعه حذف شدند. پس از به دست آوردن رضایت آگاهانه، تمام بیماران تحت عمل جراحی VATS تحت بیهوشی عمومی قرار گرفتند. این کار تحت بیهوشی عمومی با

پلورال افیوژن یا تجمع مایع در حفره پلورال در ریه، یک مشکل رایج می باشد که می تواند ناشی از چندین بیماری از جمله بدخیمی ها، نارسایی قلب، کبد و کلیه، عفونت های ریوی، ترومای قفسه سینه و غیره باشد. در ایالات متحده آمریکا، تقریباً ۱٫۵ میلیون مورد پلورال افیوژن در هر سال تشخیص داده می شوند (۱) که ۱۰ تا ۲۵٪ از آنها با استفاده از روش های رایج تشخیصی (تصویربرداری، توراکوستنزی، بیوپس سوزنی تحت گاید) تشخیص داده نمی شوند (۲ و ۳). از زمان ابداع جراحی توراکوسکوپي به کمک تصویری برداری (VATS) در دهه ۱۹۹۰، این روش نقش مهمی در تشخیص و درمان پلورال افیوژن داشت (۴ و ۵). به نظر می رسد توراکوسکوپي دارای پروفایل مطمئن و ایمن و عملکرد تشخیصی بهتری نسبت به سایر روش های رایج از جمله بیوپس سوزنی تحت گاید داشته باشد (۶-۸) و همچنین در مقایسه با توراکوتومی دارای عوارض کمتر، نتایج تشخیصی بهتر، درد ناشی از پروسیجر و مدت بستری کمتر می باشد (۹-۱۱). توراکوسکوپي به کمک تصویربرداری این امکان را فراهم می سازد تا طیف گسترده ای از مداخلات درمانی مانند درناژ مایع، بیوپسی بهینه از پلور پارشیال و ناهنجاری های آن، آماده سازی بهینه از سطح پلور و پلورودز موثر و غیره انجام دهیم (۱۳ و ۱۲ و ۵). در مطالعاتی که در سایر مراکز انجام شده در بعضی مراکز تفاوت معنی داری در راستای تشخیص پلورال افیوژن

این مقاله حاصل پایان نامه سید آرمان سید مختاری دانشجوی رشته دکتری تخصصی جراحی عمومی و طرح تحقیقاتی به شماره ۱۳۹۳۲۳۱ دانشگاه علوم پزشکی ارومیه می باشد.

\* مسئول مقاله: دکتر سید آرمان سید مختاری

آدرس: ارومیه، دانشگاه علوم پزشکی، کمیته تحقیقات دانشجویی. تلفن: ۰۴۱-۳۳۳۴۱۲۴۹

تشخیص و درمان پلورال افیوژن ناشناخته تحت درمان VATS قرار گرفتند و هیچ بیماری نیاز به توراکوتومی نداشت. گزارش هیستولوژیک در ۱۹ بیمار (۶۱/۲٪) مربوط به سرطان در ۱۰ بیمار (۳۲/۲٪) مربوط به پلوریت و در ۲ بیمار (۵/۶٪) مربوط به سل ریوی بود. در میان افرادی که مبتلا به پلورال افیوژن بدخیم بودند، شایعترین علت کارسینوما متاستاتیک (۸ مورد، ۴۲/۱ درصد) بود و سپس آدنوکارسینوم (۵ مورد، ۲۶/۳ درصد)، مزوتلیوما (۳ مورد، ۱۵/۷ درصد)، کارسینوم سلول سنگفرشی (۲ مورد، ۱۰/۵٪) و در نهایت یک مورد کندروسارکوم (۵/۲٪) بود. از ۱۰ مورد پلوریت گزارش شده در بررسی های انجام شده ۱ مورد به علت روماتوئید آرتریت و ۴ مورد به علت پنومونی بود ولی ۵ مورد (۱۶/۱ درصد) از کل افراد مورد مطالعه در نهایت بدون تشخیص باقی مانده بود (شکل ۱). از این رو، عملکرد تشخیصی VATS در تشخیص بیماران مبتلا به افیوژن پلورال ناشناخته ۸۳/۹٪ (۹۶/۸-۷۱٪ CI=95٪) بود. در ۲۱ بیمار پلورال افیوژن (۶۷/۷٪) خونی بود. در میان ۲۰ بیمار با میانگین سنی کمتر از ۶۰ سال، ۱۲ نفر (۶۰٪) پلورال افیوژن خونی داشتند، در حالی که این میزان در افراد بالای ۶۰ سال یا بالاتر ۸۱/۸٪ بود. تفاوت معنی داری بین گروه سنی و ترشحات خونی و غیرخونی پلورال افیوژن وجود نداشت. ۱۱ نفر از ۱۸ بیمار مرد (۶۱/۱٪) پلورال افیوژن خونی داشتند و این میزان در بیماران زن (۷۶/۹ درصد) بیشتر بود ولی اختلاف آماری معنی دار وجود نداشت. تفاوت معنی داری بین سمت درگیر و پلورال افیوژن خونی بیماران وجود نداشت. چهار نفر از ۱۱ بیمار (۳۶/۴٪) در گروه LDH < 1000 U/L و ۱۷ نفر (۸۵٪) در گروه LDH ≥ 1000 U/L مبتلا به پلورال افیوژن خونی بودند که از نظر آماری معنی دار بود (p=۰/۰۰۹). ۱۸ بیمار (۸۵/۷٪) در گروه پلورال افیوژن بدخیم دارای افیوژن خونی بودند درحالیکه این میزان در بیماران مبتلا به پلوریت و سل به ترتیب ۱۴/۳٪ و صفر٪ بود (p<۰/۰۰۱) (جدول ۱).

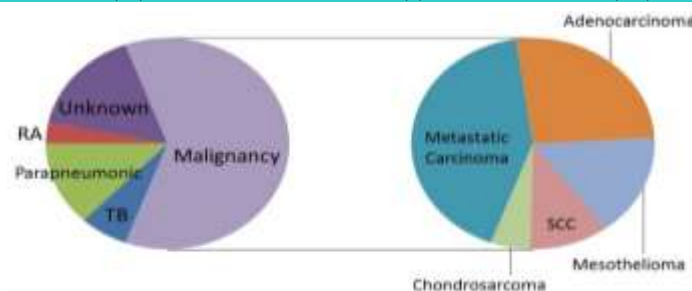
ونتیلیسیون تک ریوی و در وضعیت خوابیده به پهلو و با یک راهنمای ۱۰ میلیمتری برای توراکوسکوپ با لنز صفر درجه و دو راهنمای ۵ میلیمتری یکی برای پنس بیوپسی و دیگری برای ساکشن یا کوتر انجام شد. تمام مایع پلور ساکشن شده به وسیله سیتولوژی و کشت مورد ارزیابی قرار گرفت. در صورت وجود اختلالات ماکروسکوپی، بیوپسی ها به طور مستقیم از ضایعه پلور گرفته شد و در غیاب یک اختلال قابل مشاهده در پلور، بیوپسی های تصادفی متعدد از پلورای پاریتال گرفته شد. هموستازی با استفاده از دستگاه های الکتروکوتر و یا دستگاه های دیگر انجام شد. پس از اتمام این فرآیند، یک لوله تخلیه فرانسوی سینه با سایز ۲۸-۳۲ به داخل فضای پلور وارد شده و به یک دستگاه آب بندی مایع با مکش وصل شد. لوله قفسه سینه هنگامی که مقدار روزانه تخلیه  $\geq 50$  سی سی بود برداشته شد و بیماران در طول اقامت بیمارستانی خود پیگیری شدند. برای ارزیابی رابطه بین دو متغیر دسته بندی شده، از آزمون Fisher Exact test و Chi-squared استفاده شد و  $p < 0/05$  معنی دار در نظر گرفته شد.

### یافته ها

در این مطالعه ۳۱ بیمار بررسی شدند که ۱۸ نفر (۵۸/۱٪) مذکر و ۱۳ نفر مونث (۴۱/۹٪) بودند. میانگین سن بیماران  $55/64 \pm 16/68$  سال (کمترین ۱۴ و بیشترین ۸۵ سال) بود. شایعترین علامت تنگی نفس در ۱۸ بیمار (۵۸/۱٪) پس از آن درد قفسه سینه در ۸ نفر (۲۵/۸٪) و سرفه در ۵ بیمار (۱۶/۱٪) بود. همی توراکس راست (۱۷ مورد، ۵۴/۸٪) و پس از آن درگیری سمت چپ (۳۸/۷٪) و درگیری دو طرفه (۶/۴٪) به ترتیب بیشترین آسیب جانبی پلورال افیوژن بود. ۲۰ بیمار (۶۴/۵٪) سطح LDH بیش از ۱۰۰۰ واحد در لیتر داشتند (جدول ۱). همه بیماران برای

جدول ۱. خصوصیات بیمار بر اساس حضور و عدم خون در پلورال افیوژن در مطالعه

اطلاعات دموگرافیک	همه بیماران (N=31) تعداد(درصد)	پلورال افیوژن خونی (N=21) تعداد(درصد)	پلورال افیوژن غیر خونی (N=10) تعداد(درصد)	P-value
سن $\leq 60$ سال	۱۱ (۳۵/۴)	۹ (۴۲/۸)	۲ (۲۰)	۰/۲
جنس مذکر	۱۸ (۵۸)	۱۱ (۵۲/۳)	۷ (۷۰)	۰/۲۹
<b>درگیری همی توراکس</b>				
راست	۱۷ (۵۴/۸)	۱۲ (۵۷/۱)	۵ (۵۰)	۰/۱
چپ	۱۲ (۳۸/۷)	۹ (۴۲/۹)	۳ (۳۰)	
دو طرفه	۲ (۶/۴)	۰ (۰)	۲ (۲۰)	
LDH $\geq 1000$ u/L	۲۰ (۶۴/۵)	۱۷ (۸۰/۹)	۳ (۳۰)	۰/۰۰۹
<b>اتیولوژی</b>				
بدخیمی	۱۹ (۶۱/۲)	۱۸ (۸۵/۷)	۱ (۱۰)	$> 0/001$
پلوریت	۱۰ (۳۲/۲)	۳ (۱۴/۲)	۷ (۷۰)	
توبرکلوزیس	۲ (۶/۴)	۰ (۰)	۲ (۲۰)	



شکل ۱. تشخیص های نهایی بر اساس VATS در بیماران مطالعه. RA: Rheumatoid Arthritis; SCC: Squamous cell carcinoma; TB: Tuberculosis.

## بحث و نتیجه گیری

نتایج این تحقیق نشان دهنده این است که توراکوسکوپی در مقایسه با سایر روش‌های تشخیصی با توجه به داشتن دید وسیع از فضای پلور و پریکار، نمونه‌گیری دقیق از محل مورد نظر می‌تواند سریعتر به تشخیص رسیده و اقدامات درمانی لازم را برای بیمار انجام داد و از بستری‌های مکرر و هزینه‌های درمانی زیاد جلوگیری نمود و این روش را به عنوان روش تشخیصی مطمئن و کم‌عارضه و نیز با قابلیت انجام اقدامات درمانی مطرح نمود. در این مطالعه، عملکرد تشخیصی نسبتاً بالایی برای روش توراکوسکوپی تصویری با استفاده از ویدیو (VATS) به منظور تشخیص علت پلورال افیوژن در افرادی که با استفاده از روش‌های معمول تشخیص داده نشده بود؛ مشاهده گردید. اگرچه توراکوستنوز به عنوان گام اولیه برای ارزیابی پلورال افیوژن در بسیاری از موارد محسوب می‌شود ولی دارای حساسیت کم می‌باشد (حساسیت ۶۰ درصدی برای اولین تلاش، که ممکن است ۱۵ درصد پس از انجام دومین پروسیجر افزایش یابد) (۱۴ و ۱۵) ولی با این وجود، می‌تواند سبب کمک به محدود کردن تشخیص‌های افتراقی با طبقه بندی پلورال افیوژن به گروه‌های اگزوداتیو و ترانسوداتیو بر اساس کرایتریای Light's شود (۱۶) و همچنین بیوپسی سوزنی پلور عملکرد تشخیصی پایینی را نشان می‌دهد (~۵۰-۶۰٪) (۱۷ و ۱۸). بیوپسی‌های پلور با تصویربرداری (CT یا اولتراسوند) دارای عملکرد تشخیصی بالاتری نسبت به روش‌های ذکر شده؛ بود ولی به دلیل کاربرد درمانی محدود از ارزش درمانی محدودتری برخوردارند (۱۹ و ۲۰). از این رو در طول دو دهه گذشته به دلیل عملکرد بالای تشخیصی، امکان درمان بالقوه و پروفایل ایمنی قابل قبول، روش توراکوسکوپی به طور کلی و روش VATS به طور خاص، مورد توجه بیشتری قرار گرفته است.

در مطالعه ما، میزان عملکرد تشخیصی VATS در تشخیص پلورال افیوژن با علت نامشخص ۸۴ درصد بود. اگرچه این میزان کمتر از گزارش برخی مطالعات بود (۲۱). چرا که آنها اغلب یک گروه غیر اختصاصی از بیماران مبتلا به پلورال افیوژن ناشناخته را مطالعه کردند، در حالی که در مطالعه ما، بیماران در صورت عدم تشخیص با استفاده از سیتولوژی پلورال و روش‌های بیوپسی بسته (~۲۵٪) وارد مطالعه شدند. درحالی‌که در مطالعات دیگر در جمعیت مشابه از بیماران با سیتولوژی

منفی از پلورال افیوژن نتایج مشابه تشخیصی برای VATS (۷۰-۹۰٪) گزارش شده است (۲۲-۲۴، ۳ و ۴). به طور کلی، بدخیمی دومین عامل شایع پلورال افیوژن (~۴۰٪) در بیماران بالای ۵۰ سال می‌باشد (۵). پلورال افیوژن بدخیم علت اصلی پلورال افیوژن با علت نامشخص در مطالعه ما می‌باشد. همانند یافته‌های ما، De Groot و همکارانش حساسیت ۸۹٪ و ویژگی ۱۰۰٪ برای تشخیص پلورال افیوژن بدخیم با استفاده از VATS گزارش کرده‌اند (۴) و همچنین نشان داده شده که VATS روشی مؤثر در تشخیص و درمان بیماران مبتلا به پلورال افیوژن بدخیم است (۲۵). حساسیت و اختصاصیت VATS در تشخیص سل پلورال ۱۰۰٪ گزارش شده است (۴). فقط ۶/۵ درصد از بیماران ما پلورال افیوژن ثانویه به بیماری سل داشتند. Cozma و همکارانش گزارش کرده‌اند که ۱۴ درصد از کسانی که تحت VATS قرار می‌گیرند؛ مبتلا به سل پلورال هستند که این میزان بالاتر از آنچه که ما گزارش کرده ایم؛ می‌باشد (۲۶).

مطالعات متعددی اثرات مفید استفاده از VATS را برای درمان بیماران با علائم مختلف نشان داده است (۳۰-۳۲)، با این حال، در این مطالعه بر روی عملکرد تشخیصی این روش به جای نقش آن در درمان متمرکز شدیم. برخی از مطالعات بر روی بیمارانی که به طور خود به خود یا بی‌حسی اپیدورال یا تحت بی‌حسی موضعی و آرام بخش تنفس می‌کنند؛ انجام شده است (۳۰-۳۲) در حالی که در این مطالعه، VATS با استفاده از یک رویکرد مثلثی سه پورت، تحت بیهوشی عمومی انجام شد. بنابراین باید توجه داشت که یافته‌های این مطالعه به سایر روش‌های VATS یا توراکوسکوپی قابل تعمیم نمی‌باشد. در نتیجه، ما مشاهده گردید که توراکوسکوپی به کمک تصویری برداری (VATS) در تشخیص علت پلورال افیوژن در افرادی که با استفاده از روش‌های معمول تشخیص داده نشده است؛ دارای عملکرد تشخیصی بالایی می‌باشد.

## تقدیر و تشکر

بدینوسیله از معاونت تحقیقات و فناوری دانشگاه علوم پزشکی ارومیه به جهت حمایت مالی از این تحقیق، تقدیر و قدردرانی می‌گردد.

## The Role of Thoracoscopy in the Diagnosis of Pleural Effusion of Unknown Origin

R. Mahmodlou (MD)<sup>1</sup>, J. Sarbazzadeh (MD)<sup>1</sup>, S.A. Seyed Mokhtari (MD)<sup>\*2</sup>

1. Department of General Surgery, Faculty of Medicine, Urmia University of Medical Sciences, Urmia, I.R.Iran

2. Student Research Committee, Urmia University of Medical Sciences, Urmia, I.R.Iran

---

J Babol Univ Med Sci; 20(8); Aug 2018; PP: 31-6

Received: Nov 10<sup>th</sup> 2017, Revised: Feb 17<sup>th</sup> 2018, Accepted: May 7<sup>th</sup> 2018.

### ABSTRACT

**BACKGROUND AND OBJECTIVE:** Video-assisted thoracoscopic surgery is preferred over conventional methods, such as pleural biopsy, in the diagnosis and treatment of patients with pleural effusion. Considering that Imam Khomeini Hospital is facing a large volume of patients with pleural effusion of unknown origin referred from other centers, the present study was conducted to investigate the role of thoracoscopy in the diagnosis of pleural effusion of unknown origin.

**METHODS:** In this prospective study, 31 patients with pleural effusion of unknown origin, whose disease was not diagnosed using conventional methods such as imaging, thoracentesis or pleural biopsy, were treated with video-assisted thoracoscopic surgery (VATS) at Imam Khomeini Hospital in Urmia.

**FINDINGS:** The most common symptoms were dyspnea in 18 patients followed by chest pain in 8 patients and cough in 5 patients. Histological findings reported cancer in 19 patients, pleuritic in 10 patients and tuberculosis in 2 patients. Among the patients with malignant pleural effusion, the most common causes were metastatic carcinoma (42.1%) adenocarcinoma (26.3%) and mesothelioma (7.5%). In general, VATS was unable to definitively diagnose the disease in 5 patients. The diagnostic function of VATS was 83.9% in patients with pleural effusion of unknown origin (CI-95%= 71–96.8).

**CONCLUSION:** The results showed that thoracoscopy along with imaging can be helpful in detecting pleural effusion with unknown origin.

**KEY WORDS:** Video-Assisted Thoracoscopic Surgery, Pleural Effusion, Thoracoscopy, VATS.

---

### Please cite this article as follows:

Mahmodlou R, Sarbazzadeh J, Seyed Mokhtari SA. The Role of Thoracoscopy in the Diagnosis of Pleural Effusion of Unknown Origin. J Babol Univ Med Sci. 2018;20(8):31-6.

---

\*Corresponding Author: S.A. Seyed Mokhtari (MD)

Address: Student Research Committee, Urmia University of Medical Sciences, Urmia, I.R.Iran

Tel: +98 41 33341249

E-mail: armanmxt@yahoo.com

## References

1. Lee P, Colt HG. Rigid and semirigid pleuroscopy: the future is bright. *Respirology*. 2005;10(4):418-25.
2. Light RW. Clinical practice. Pleural effusion. *N Engl J Med*. 2002;346(25):1971-7.
3. Kendall S, Bryan A, Large S, Wells F. Pleural effusions: is thoracoscopy a reliable investigation? A retrospective review. *Respir Med*. 1992;86(5):437-40.
4. De Groot M, Walther G. Thoracoscopy in undiagnosed pleural effusions. *S Afr Med J*. 1998;88(6):706-11.
5. Luh Sp, Liu Hp. Video-assisted thoracic surgery—the past, present status and the future. *J Zhejiang Univ Sci B*. 2006;7(2):118-28.
6. Agarwal R, Aggarwal AN, Gupta D. Diagnostic accuracy and safety of semirigid thoracoscopy in exudative pleural effusions: a meta-analysis. *Chest*. 2013;144(6):1857-67.
7. Maturu VN, Dhooria S, Bal A, Singh N, Aggarwal AN, Gupta D, et al. Role of medical thoracoscopy and closed-blind pleural biopsy in undiagnosed exudative pleural effusions: a single-center experience of 348 patients. *J Bronchology Interv Pulmonol*. 2015;22(2):121-9.
8. Metintas M, Ak G, Dundar E, Yildirim H, Ozkan R, Kurt E, et al. Medical thoracoscopy vs CT scan-guided Abrams pleural needle biopsy for diagnosis of patients with pleural effusions: a randomized, controlled trial. *Chest*. 2010;137(6):1362-8.
9. Stammberger U, Steinacher C, Hillinger S, Schmid RA, Kinsbergen T, Weder W. Early and long-term complaints following video-assisted thoracoscopic surgery: evaluation in 173 patients. *Eur J CardioThorac Surg*. 2000;18(1):7-11.
10. Higuchi M, Yaginuma H, Yonechi A, Kanno R, Ohishi A, Suzuki H, et al. Long-term outcomes after video-assisted thoracic surgery (VATS) lobectomy versus lobectomy via open thoracotomy for clinical stage IA non-small cell lung cancer. *J Cardiothorac Surg*. 2014;9(1):88.
11. Bendixen M, Jørgensen OD, Kronborg C, Andersen C, Licht PB. Postoperative pain and quality of life after lobectomy via video-assisted thoracoscopic surgery or anterolateral thoracotomy for early stage lung cancer: a randomised controlled trial. *Lancet Oncol*. 2016;17(6):836-44.
12. Ismail NA, Elsaegh M, Dunning J. Novel Techniques in Video-assisted Thoracic Surgery (VATS) Lobectomy. *Surg Technol Int*. 2015;26:206-9.
13. Veit S. Pain Management in video-assisted thoracic surgery (VATS). *Zentralbl Chir*. 2014;139 (Suppl 1):S34-8.
14. Hooper C, Lee YG, Maskell N. Investigation of a unilateral pleural effusion in adults: British Thoracic Society Pleural Disease Guideline 2010. *Thorax*. 2010;65(Suppl 2):ii4-17.
15. Rahman NM, Ali NJ, Brown G, Chapman SJ, Davies RJ, Downer NJ, et al. Local anaesthetic thoracoscopy: British Thoracic Society pleural disease guideline 2010. *Thorax*. 2010;65(Suppl 2):ii54-60.
16. Flack E, Bernard Y, Brixey AG, Light RW, Carell M. Pleural fluid accumulation in children with univentricular congenital heart disease: the application of light's criteria after the glenn and fontan palliation. *J Am College Cardiol*. 2018;61(10 Suppl):E485.
17. Behrsin RF, Junior CT, Cardoso GP, Barillo JL, de Souza JB, de Araujo EG. Combined evaluation of adenosine deaminase level and histopathological findings from pleural biopsy with Cope's needle for the diagnosis of tuberculous pleurisy. *Int J Clin Exp Pathol*. 2015;8(6):7239-46.
18. Prakash UB, Reiman HM. Comparison of needle biopsy with cytologic analysis for the evaluation of pleural effusion: analysis of 414 cases. *Mayo Clinic Proceedings*; 1985;60(3):158-69.
19. Maskell N, Gleeson F, Davies R. Standard pleural biopsy versus CT-guided cutting-needle biopsy for diagnosis of malignant disease in pleural effusions: a randomised controlled trial. *Lancet*. 2003;361(9366):1326-30.
20. Skalski JH, Astoul PJ, Maldonado F. Medical thoracoscopy. *Semin Respir Crit Care Med* 2014; 35(06): 732-743

21. Wang Z, Tong ZH, Li HJ, Zhao TT, Li XY, Xu LL ,et al. Semi-rigid thoracoscopy for undiagnosed exudative pleural effusions: a comparative study. *Chin Med J(Engl)*. 2008;121(15):1384.
22. Boutin C, Viallat JR, Cargnino P, Fariße P. Thoracoscopy in malignant pleural effusions. *Am Rev Respir Dis*. 1981;124(5):588-92.
23. Harris RJ, Kavuru MS, Mehta AC, Medendorp SV, Wiedemann HP, Kirby TJ, et al. The impact of thoracoscopy on the management of pleural disease. *Chest*. 1995;107(3):845-52.
24. Medford A, Awan Y ,Marchbank A, Rahamim J, Unsworth-White J, Pearson P. Diagnostic and therapeutic performance of video-assisted thoracoscopic surgery (VATS) in investigation and management of pleural exudates. *Ann R Coll Surg Engl*. 2008 Oct; 90(7): 597–600.
25. Bagheri R, Haghi S, Sadrizade A, Rajabi M, Fuzi A. The role of VATS (video assisted thoracic surgery) in the evaluation of patients with undiagnosed exudative Pleural Effusion. *Med J Mashhad Univ Med Sci*. 2008;50(98):387-392.
26. Cozma G, Tudorache V, Burlacu O, Tunea C, Voiculescu V, Vancea D, et al. Our experience in the thoracoscopic surgery of the tuberculous pleural effusions. *Pneumologia*. 2007;56(2):73-6.
27. Scarci M, Zahid I, Billé A, Routledge T. Is video-assisted thoracoscopic surgery the best treatment for paediatric pleural empyema?. *Int Cardiovasc Thorac Surg*. 2011;13(1):70-6.
28. Schneider CR, Gauderer MW, Blackhurst D, Chandler JC, Abrams RS. Video-assisted thoracoscopic surgery as a primary intervention in pediatric parapneumonic effusion and empyema. *Am Surg*. 2010;76(9):957-61.
29. Sihoe AD, Hsin MK, Yu PS. Needlescopic video-assisted thoracic surgery pleurodesis for primary pneumothorax. *Multimed Man Cardiothorac Surg*. 2014;2014.
30. Srisomboon C, Koizumi K, Haraguchi S, Mikami I, Iijima Y, Shimizu K. Complete video-assisted thoracoscopic surgery for lung cancer in 400 patients. *Asian Cardiovasc Thorac Ann*. 2013 Dec;21(6):700-7.
31. Katlic MR, Facktor MA. Video-assisted thoracic surgery utilizing local anesthesia and sedation: 384 consecutive cases. *Ann Thorac Surg*. 2010;90(1):240-5.
32. Katlic MR, Facktor MA. Non-intubated video-assisted thoracic surgery in patients aged 80 years and older. *Ann Transl Med*. 2015 May;3(8):101.