

## بررسی میزان هماهنگی بین اندازه‌گیری‌های انجام‌شده توسط رادیوگرافی پانورامیک و سفالومتری جانبی در تشخیص الگوی رشد عمودی صورت

محمدحسین رازقی‌نژاد<sup>۱</sup>، زهرا رضوی روحانی<sup>۲</sup>، نیلوفر سبزیکاری<sup>۳\*</sup>، رحیمه رحمان‌پور<sup>۴</sup>

تاریخ دریافت ۱۳۹۵/۱۱/۳۰ تاریخ پذیرش ۱۳۹۶/۰۲/۰۴

### چکیده

پیش‌زمینه و هدف: یکی از موضوعات مهم در آموزش، تشخیص و درمان ارتودنسی درک کامل از الگوی رشدی بیمار است. اختلال در این الگو می‌تواند سبب ایجاد مال اکلوزن شود که یکی از علل اصلی مراجعه بیماران برای درمان است. وظیفه یک دندان‌پزشک در اولین قدم تشخیص و کنترل این الگوی رشدی در موارد نایجا است. هدف از این بررسی یافتن شاخص‌هایی از رادیوگرافی پانورامیک در جهت تشخیص الگوی رشد صورت در بعد عمودی و مقایسه آن با شاخص‌های استاندارد سفالومتری جانبی می‌باشد.

مواد و روش کار: در این بررسی توصیفی-مقطعی از کلیشه‌های سفالومتری و پانورامیک قبل از درمان ۳۰ بیمار استفاده شد. زوایای گونیا، فرانکفورت-مندیبولار، بازال، Schudy و (Or G<sup>o</sup> Me) روی هر رادیوگرافی اندازه‌گیری شد. جهت آنالیز داده‌ها از ضریب همبستگی پیرسون و آزمون t مستقل استفاده شد.

یافته‌ها: نتایج نشان دادند که مقدار تمام متغیرها در رادیوگرافی پانورامیک کوچک‌تر از مقدار آن‌ها در سفالومتری جانبی است و در مقایسه بین هر دو رادیوگرافی بیشترین میزان همبستگی متعلق به زاویه گونیا ( $r = 0/89$  و  $p < 0/001$ ) و کم‌ترین همبستگی مربوط به زاویه Or Go Me بود ( $r = 0/41$  و  $p < 0/05$ ).  
بحث و نتیجه‌گیری: می‌توان زاویه گونیا را از روی رادیوگرافی پانورامیک با دقت بالایی نظیر سفالوگرام تعیین نمود که تا حدی جهت الگوی رشد عمودی صورت را نشان می‌دهد ولی برای تشخیص قطعی آنالیز سفالومتری لازم است.

کلیدواژه‌ها: رادیوگرافی پانورامیک، رشد صورت، سفالوگرام جانبی، پلن افقی فرانکفورت، دقت تشخیصی، زاویه گونیا

مجله پزشکی ارومیه، دوره بیست و هشتم، شماره سوم، ص ۱۹۱-۱۸۳، خرداد ۱۳۹۶

آدرس مکاتبه: گروه ارتودنسی، دانشکده دندان‌پزشکی، دانشگاه علوم پزشکی ارومیه، تلفن: ۹۸۴۴۳۳۳۶۳۶۰+

Email: niloofarsabzikari@umsu.ac.ir

### مقدمه

اول‌ازهمه باید مدنظر قرار گیرند (۱). وظیفه‌ی یک دندان‌پزشک به‌عنوان اولین فردی که با مشکلات دندانی صورتی یک بیمار مواجه می‌شود، در اولین قدم تشخیص، هدایت و کنترل رشدی می‌باشد (۳). استاندارد طلایی برای تشخیص الگوی رشدی در بعد عمودی، آنالیز یافته‌های سفالومتری جانبی است؛ که زاویه بین پلن مندیبول با پلن فرانکفورت (FMA) یا قاعده جمجمه (SN-MP) از مهم‌ترین این شاخص‌ها در بررسی سفالومتری جانبی می‌باشد (۴،۵).  
رادیوگرافی‌های پانورامیک یکی از مدارک ضروری و مهم در بیماران ارتودنسی به‌شمار می‌آید که اطلاعات با ارزشی از دندان‌های

داشتن دانش کافی در خصوص رشد و نمو ناحیه سروصورت اساس تشخیص و هرگونه درمان ارتودنسی است (۱). از ویژگی‌های مهم رشد صورت وجود الگوی خاص آن می‌باشد؛ این الگو با گذشت زمان به‌صورت یکسان و یکنواخت تا آخر عمر ادامه می‌یابد (۲). در افراد مختلف، الگوی عمودی رشد صورت به صورت‌های نرمال، عمودی و افقی دیده می‌شود که در حالت‌های غیر نرمال می‌تواند دلیل ایجاد مال اکلوزن باشد؛ تا جایی که از نظر انلو در تشخیص و درمان هر بیمار این عدم تناسب‌های عمودی صورت هستند که

<sup>۱</sup> استادیار گروه ارتودنسی - دپارتمان ارتودنسی، دانشکده دندان‌پزشکی، دانشگاه علوم پزشکی ارومیه، ارومیه، ایران

<sup>۲</sup> استاد یار گروه دندان‌پزشکی کودکان - دپارتمان دندان‌پزشکی کودکان، دانشکده دندان‌پزشکی، دانشگاه علوم پزشکی ارومیه، ارومیه، ایران

<sup>۳</sup> دانشجوی دندان‌پزشکی عمومی - کمیته تحقیقات دانشجویی دانشگاه علوم پزشکی ارومیه، ارومیه، ایران (نویسنده مسئول)

<sup>۴</sup> دندان‌پزشک عمومی - کمیته تحقیقات دانشجویی دانشگاه علوم پزشکی ارومیه، ارومیه، ایران

مقدار ناچیزی بزرگ‌تر از تصاویر واقعی به‌دست‌آمده از مندیبل‌های خشک می‌باشد (۱۴). Fischer-Brandies نیز مقدار زاویه گونیال در رادیوگرافی پانورامیک را  $2/2$  تا  $3/6$  درجه کوچک‌تر از زاویه مشابه بر روی رادیوگرافی سفالومتری جانبی به‌دست آورد، لذا عنوان می‌کند در تعیین زاویه گونیال سفالومتری جانبی را نسبت به رادیوگرافی پانورامیک ارجحیت دارد (۱۵).

با توجه به اهمیت تشخیص الگوی رشد عمودی و تأثیر آن بر پیش‌آگهی درمان و انتخاب مناسب وسایل درمانی (۱۶،۱۷) و نیاز همه بیماران به آن (۲۰،۱۷) استفاده از رادیوگرافی پانورامیک و در صورت امکان یافتن شاخص‌هایی از آن و مقایسه آن‌ها با نتایج آنالیز سفالومتری جانبی در جهت تشخیص الگوی رشدی در بعد عمودی می‌تواند در مواردی دوز دریافتی بیمار را تنها با تهیه یک رادیوگرافی پانورامیک به‌جای تهیه دو رادیوگرافی پانورامیک و سفالومتری کم کند؛ کما اینکه Bruks عنوان می‌کند بهتر است رادیوگرافی‌ها بر اساس نیاز تهیه شوند تا اینکه به‌صورت معمول برای همه بیماران درخواست شوند (۸). هدف ما از این مطالعه یافتن میزان هماهنگی بین اندازه‌گیری‌های انجام‌شده توسط رادیوگرافی پانورامیک و سفالومتری جانبی در تشخیص الگوی رشد عمودی صورت می‌باشد تا ضرورت انجام و یا عدم انجام رادیوگرافی‌های سفالومتری مشخص شود.

### مواد و روش کار

در این مطالعه توصیفی از رادیوگرافی‌های پانورامیک و سفالومتری جانبی ۳۰ نفر از بیمارانی که به بخش ارتودنسی دانشکده دندان‌پزشکی رفسنجان جهت درمان ارتودنسی مراجعه کرده بودند و فاقد هرگونه سندرم و آنومالی‌های مشخص در سروصورت، و عدم تقارن واضح قابل تشخیص در معاینه بالینی در صورت یا فک پایین بودند، استفاده شد. در ضمن تمامی کلیشه‌ها در شرایط استاندارد ذکرشده توسط کارخانه سازنده دستگاه، توسط یک تکنسین (کارشناس رادیولوژی آموزشی دیده) و با یک سفالواستات و یک دستگاه پانورامیک (PM 2002 CC Planmeca) تهیه شدند. چراکه تنظیم صحیح موقعیت سر و عمل به دستورات کارخانه سازنده در داشتن ابعاد و اندازه‌هایی نزدیک به مقادیر طبیعی بسیار مهم است (۱۸). تمامی تصاویر سفالوگرافی و پانورامیک توسط مداد مشکی نرم با نوک به قطر  $0/5$  میلی‌متر و بر روی کاغذ استات  $0/03$  اینچ (Dentaurum, Ispringen, Germany) و به کمک نگا توسکوپ ۴۰ وات ایرانی ترسیم شدند. اندازه‌گیری زوایای گونیال، FMA، بازال، Schudy و Or G<sup>o</sup> Me در هر دو رادیوگرافی توسط مقاله (مارک تحریر ایران) و تمپلیت (Ceph Protractor) (organizers, INC, San Marcos, California, USA)

فک بالا و پایین، دوره تکاملی آن‌ها و بافت‌های مجاورشان و اطلاعاتی در خصوص مفصل گیجگاهی فکی فراهم می‌سازد. از طرفی این رادیوگرافی‌ها یک ابزار مهم غربالگری بوده و همه بیماران ارتودنسی بدون استثناء به آن نیازمند هستند (۶)؛ این کلیشه به همراه رادیوگرافی‌های بایت وینگ و سفالومتری بیشترین رادیوگرافی‌های درخواستی ارتودنسیست‌ها را تشکیل می‌دهند. اگرچه در رسیدن به تشخیص کامل هنوز هم سفالوگرام جانبی مهم‌ترین نقش را ایفا می‌کند (۷،۸)؛ با این‌وجود به دلیل کاهش دوز جذبی بیمار نسبت به سری کامل رادیوگرافی پری اپیکال (۹) و به دلیل حذف همپوشانی تعدادی از ساختارهای سروصورت نسبت به سفالوگرام جانبی (۱۰) رادیوگرافی پانورامیک هنوز هم بسیار موردتوجه و استفاده است. استفاده از رادیوگرافی پانورامیک در جهت تشخیص ابعاد اسکلت سروصورت نظیر سفالومتری پیشینه زیادی ندارد با این‌همه عده‌ای مطالعات و تلاش‌هایی جهت آنالیز رادیوگرافی پانورامیک نظیر آنالیز سفالومتری جانبی انجام داده‌اند. Mattila در بررسی خود دریافت که زاویه گونیال را می‌توان با دقت مشابه سفالومتری جانبی از رادیوگرافی پانورامیک تعیین کرد و حتی شیف ۳ میلی‌متری میدلاین فک پایین در جهت‌های راست و چپ در هنگام تهیه کلیشه رادیوگرافی تأثیر قابل‌ملاحظه‌ای بر اندازه زاویه گونیال اندازه‌گیری شده در رادیوگرافی ندارد (۱۱). Larheim هم نشان داد که کلیشه پانورامیک تعیین دقیقی از زاویه گونیال می‌دهد، اما با این‌وجود در این کلیشه‌ها اندازه‌های افقی باوجود موقعیت صحیح سردر حین تهیه رادیوگرافی نامطمئن هستند (۱۲). Akcam و همکاران نیز نشان دادند که اندازه‌گیری‌های سمت راست و چپ پانورامیک در هر دو فک از ارتباط معنی‌داری برخوردارند و می‌توان از پلن فرانکفورت به‌عنوان یک شاخص قابل‌اعتماد در اندازه‌گیری‌های دندان‌های اسکلتی در هر دو رادیوگرافی بهره برد؛ از طرفی اگرچه کلیشه پانورامیک با کیفیت می‌تواند اطلاعات نسبتاً معقولی را در بعد عمودی ساختارهای مجامه‌ای صورتی ارائه دهد ولی در جهت تکمیل اطلاعات، نیاز به یک سفالومتری جانبی احساس می‌شود (۶). مطالعه انجام‌شده توسط Alhaija نیز رابطه بسیار بالایی بین زاویه گونیال در هر دو رادیوگرافی نشان داده است (۱۳). در بررسی دیگری نیز بیشترین میزان همبستگی بین دو رادیوگرافی در خصوص زاویه گونیال می‌باشد (۱۰). در مطالعه Catic و همکاران نیز دیده می‌شود که اندازه‌گیری‌های خطی در رادیوگرافی پانورامیک در هر سه بعد عمودی افقی و مایل فقط در صورتی که مرتبط با یک سمت فک پایین باشد از روایی کافی برخوردار است و اندازه ساختارهای مشترک هر دو طرف یا آن‌هایی که به خط وسط فک پایین نزدیک هستند از روایی کافی برخوردار نبوده و اندازه‌ی زاویه گونیال به‌دست‌آمده از رادیوگرافی پانورامیک

شماره (۱) آمده است. همان‌طور که دیده می‌شود میانگین تمامی متغیرها در رادیوگرافی پانورامیک اندکی کم‌تر از رادیوگرافی سفالومتری جانبی است و میانگین زوایا در هر دو رادیوگرافی از همدیگر متفاوت است. نتایج حاصل از مقایسه میانگین‌ها در جدول شماره (۲) دیده می‌شود.

در قدم دوم همبستگی بین متغیرهای پنج‌گانه سمت راست و چپ رادیوگرافی پانورامیک محاسبه شد؛ همان‌طور که جدول شماره (۳) نشان می‌دهد در تمامی متغیرها این رابطه معنی‌دار است و بیشترین همبستگی در خصوص زاویه FMA ( $r=0/84$ ) و کم‌ترین همبستگی مربوط به زاویه Or Go Me ( $r=0/70$ ) بود.

پس از مشخص شدن این موضوع همبستگی متغیرهای سفالومتری با متغیرهای سمت راست و چپ رادیوگرافی پانورامیک مورد ارزیابی قرار گرفت که بیشترین همبستگی بین سمت راست پانورامیک و سفالومتری مربوط به زاویه گونیا ( $r=0/87$ ) بود و مقدار این همبستگی در مورد زاویه Or G<sup>o</sup> Me ( $r=0/32$ ) معنی‌دار نبود. از طرفی در مقایسه بین سمت چپ تصاویر پانورامیک و سفالومتری بیشترین همبستگی مربوط به زاویه گونیا ( $r=0/81$ ) و کم‌ترین همبستگی مربوط به زاویه Or Go Me ( $r=0/41$ ) بود که نتایج به تفصیل در جدول شماره (۳) دیده می‌شود.

در نهایت همبستگی بین میانگین مقادیر متغیرهای سمت راست و چپ رادیوگرافی پانورامیک و مشابه آن‌ها در سفالومتری جانبی مورد ارزیابی قرار گرفت که بیشترین همبستگی در خصوص زاویه گونیا ( $r=0/89$ ) بود و کم‌ترین همبستگی مربوط به زاویه Or Go Me ( $r=0/41$ ) که نتایج به تفصیل در جدول شماره (۳) است. جهت پی بردن به پایایی ترسیمات و اندازه‌گیری رادیوگرافی‌های پانورامیک و سفالومتری جانبی، دو هفته پس از ترسیم اول تعداد ۱۵ عدد پانورامیک و ۱۵ عدد سفالومتری جانبی، مجدداً ترسیم شدند و برای بررسی میزان توافق بین اندازه‌گیری‌ها از ضریب همبستگی پیرسون استفاده شد. جدول شماره (۴) نتایج این آزمون را نشان می‌دهد که تمامی اندازه‌گیری‌ها از همبستگی بسیار بالایی برخوردار بودند ( $r > 0/9$ ).

شد. نقاط هر دو رادیوگرافی در تصاویر شماره ۱ و ۲ و زوایای موردنظر نیز در تصاویر ۳ و ۴ نشان داده شده است. زاویه گونیا (Ar-Go-Me) در پیش‌گویی رشد نقش مهمی ایفا می‌کند. اگر این زاویه بزرگ باشد بیانگر الگوی رشد عمودی است و با کوچک شدن این زاویه الگوی رشدی صورت به صورت افقی رخ خواهد داد ۱۹. زاویه بین پلن فرانکفورت و پلن مندیبل (FMA) یا زاویه بین قاعده جمجمه و پلن مندیبل (SN-MP) نیز یک شاخص عالی جهت تشخیص الگوی رشدی صورت هستند (۲۰). زاویه بین پلن پالاتال و پلن مندیبل (Basal) بیانگر تمایل محوری مندیبل نسبت به قاعده ماگزینا است؛ از طرفی این زاویه چرخش مندیبل را هم نمایش می‌دهد و افزایش این زاویه در افراد با تمایل داشتن الگوی رشدی عمودی دیده می‌شود ۵. افزایش و کاهش این زاویه نیز به ترتیب الگوی رشدی عمودی و افقی را نشان می‌دهد. زاویه بین پلن اکلوزال با پلن مندیبل (Schudy) برای ارزیابی و پیش‌نگری باز نمودن بایت مهم است، البته در بیماران با رشد عمودی مقدار آن زیادتر از مقدار نرمال است (۱۹). یکی از زوایای مهم در تعیین الگوی رشدی عمودی Go<sub>2</sub> یا (N G<sup>o</sup> Me) است که در بیماران با رشد عمودی زیاد مقدار آن نیز زیاد می‌شود. با توجه به اینکه نقطه N در اغلب رادیوگرافی‌های پانورامیک مشخص نیست از نزدیک‌ترین لندمارک به نقطه N که معمولاً در رادیوگرافی پانورامیک وجود دارد یعنی نقطه اربیتال استفاده شد؛ لذا زاویه (Or Go Me) به عنوان نزدیک‌ترین زاویه به زاویه Go<sub>2</sub> در نظر گرفته شد تا با داشتن قابلیت تکرار و نتایج قابل قبول در هر دو رادیوگرافی کلیدی جهت پژوهش‌های آینده مناسب باشد. البته در این خصوص از این واقعیت که نقطه اربیتال (Or) در طی رشد دچار ریمودلینگ و تغییر محل می‌شود اطلاع کافی در دست است (۵) و در صورت وجود همبستگی قابل قبول زاویه مذکور بین دو رادیوگرافی، راهی برای بررسی‌های آینده گشوده خواهد شد.

## یافته‌ها

میانگین و انحراف معیار تمامی متغیرها به تفکیک در جدول

**جدول (۱):** میانگین و انحراف معیار متغیرهای پنج‌گانه بر روی سفالومتری جانبی و رادیوگرافی پانورامیک جمعیت مورد مطالعه (تعداد ۳۰ عدد).

مقادیر متغیر	سمت راست پانورامیک	سمت چپ پانورامیک	میانگین سمت چپ و راست	سفالومتری جانبی
زاویه گونیا	۱۲۵/۱۶+۵/۸۷	۱۲۵/۱۵+۶/۲۵	۱۲۵/۱۵+۵/۷۴	۱۲۹/۲۶+۵/۰۳
زاویه FMA	۲۱/۲۶+۳/۹۷	۲۰/۸۵+۵/۱۶	۲۱/۰۵+۴/۳۹	۲۸/۹۳+۴/۴۷
زاویه بازال	۱۸/۶۳+۲/۸	۱۸/۶+۲/۶۲	۱۸/۶۱+۲/۵۵	۲۹/۶۶+۴/۳۲

۲۱/۰۶+۴/۹۸	۱۳/۶۱+۳/۶۳	۱۴/۱۵+۳/۹۲	۱۳/۰۸+۳/۷۳	Schudy زاویه
۷۲+۴/۲۲	۶۸/۱۱+۳/۶	۶۷/۷۵+۴/۱۵	۶۸/۴۸+۳/۶۶	OrGoMe زاویه

**جدول (۲):** مقایسه میانگین زوایای الگوی رشدی عمودی صورت بر روی رادیوگرافی پانورامیک و مشابه آن در سفالومتری جانبی در نمونه مورد مطالعه (تعداد ۳۰ عدد).

میانگین‌ها	انحراف معیار ± میانگین	وضیعت تفاوت	زوایا
p=۰/۰۰۰*، t=۸/۶۵	۱۲۹/۶۲ ± ۵/۰۳		زاویه گونیال سفالومتری
۱۲۵/۱۵ ± ۵/۷۴			میانگین زاویه گونیال راست و چپ Pa
p=۰/۰۰۰*، t=۱۱/۲	۲۸/۹۳ ± ۴/۴۷		زاویه FMA سفالومتری
۲۱/۰۵ ± ۴/۳۹			میانگین زاویه FMA راست و چپ Pa
p=۰/۰۰۰*، t=۱۷/۴۲	۲۹/۶۶ ± ۴/۳۲		زاویه بازال سفالومتری
۱۸/۶۱ ± ۲/۵۵			میانگین زاویه بازال راست و چپ Pa
p=۰/۰۰۰*، t=۱۰/۶۷	۲۱/۰۶ ± ۴/۹۸		زاویه Schudy سفالومتری
۱۳/۶۱ ± ۳/۶۳			میانگین زاویه Schudy راست و چپ Pa
p=۰/۰۰۰*، t=۴/۹۸	۷۲/۰۰ ± ۴/۲۲		زاویه Or Go Me سفالومتری
۶۸/۱۱ ± ۳/۶۰			میانگین زاویه Oro Me راست و چپ Pa

\* معنی‌دار است.

Pa: رادیوگرافی پانورامیک

**جدول (۳):** همبستگی متغیرهای پنج‌گانه بر روی سفالومتری جانبی و رادیوگرافی پانورامیک جمعیت مورد مطالعه (تعداد ۳۰ عدد)

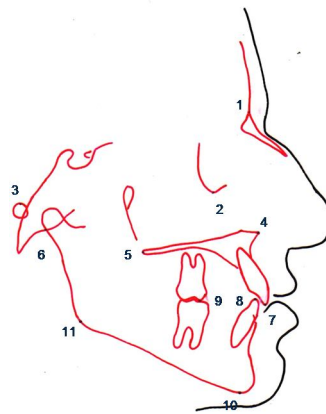
همبستگی متغیر	راست و چپ Pa	راست Pa و C	چپ Pa و C	میانگین Pa و C
	(p value و r)			
زاویه گونیال	۰/۰۰۰* و ۰/۷۹	۰/۰۰۰* و ۰/۸۷	۰/۰۰۰* و ۰/۸۱	۰/۰۰۰* و ۰/۸۹
زاویه FMA	۰/۰۰۰* و ۰/۸۴	۰/۰۰۰* و ۰/۶۵	۰/۰۰۱* و ۰/۵۵	۰/۰۰۰* و ۰/۶۲
زاویه بازال	۰/۰۰۰* و ۰/۷۷	۰/۰۰۳* و ۰/۵۲	۰/۰۰۰* و ۰/۵۹	۰/۰۰۱* و ۰/۵۹
زاویه Schudy	۰/۰۰۰* و ۰/۸۰	۰/۰۰۱* و ۰/۵۷	۰/۰۰۰* و ۰/۶۵	۰/۰۰۰* و ۰/۶۴
زاویه Or Go Me	۰/۰۰۰* و ۰/۷۰	۰/۰۰۶* و ۰/۳۴	۰/۰۰۲* و ۰/۴۱	۰/۰۰۲* و ۰/۴۱

\* معنی‌دار است.

\*\* معنی‌دار نیست. C: Cephalometry Pa: Panoramic view

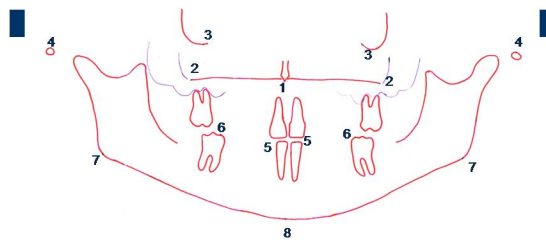
**جدول (۴):** پایایی (دقت) اندازه‌گیری زوایای مجدد به عمل آمده بر روی ۱۵ سفالومتری جانبی و ۱۵ پانورامیک به صورت تصادفی.

زوایا	OrGoMe	Schudy	Basal	FMA	Gonial
	مقادیر r				
سفالومتری جانبی	۰/۹۶	۰/۹۸	۰/۹۷	۰/۹۷	۰/۹۷
سمت چپ پانورامیک	۰/۹۵	۰/۹۸	۰/۹۵	۰/۹۷	۰/۹۸
سمت راست پانورامیک	۰/۹۷	۰/۹۸	۰/۹۳	۰/۹۸	۰/۹۸



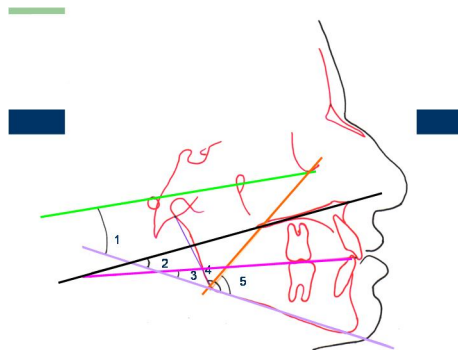
شکل (۱): شاخص‌های رادیوگرافی جانبی

نازیون (۱)، اربیتال (۲)، پوریون (۳)، خار بینی قدامی (۴)، خار بینی خلفی (۵)، آرتیکولار (۶)، لبه انسیزال ثنابای پایین (۷)، لبه انسیزال ثنابای بالا (۸)، نوک کاسپ مزیو باکال مولر اول بالا و پایین (۹)، منتون (۱۰)، گونیون (۱۱).



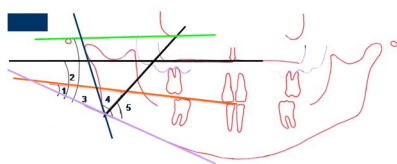
شکل (۲): شاخص‌های رادیوگرافی پانورامیک

خار بینی قدامی (۱)، خار بینی خلفی (۲)، اربیتال (۳)، پوریون (۴)، لبه انسیزال ثنابای پایین و بالا (۵)، نوک کاسپ مزیوباکال مولر اول بالا و پایین (۶)، گونیون (۷)، منتون (۸).



شکل (۳): زوایای سفالومتری جانبی

زاویه FMA (۱)، زاویه Basal (۲)، زاویه Schudy (۳)، زاویه گونیال (۴)، زاویه OrGoMe (۵).



شکل (۴): زوایای رادیوگرافی پانورامیک

زاویه Schudy (۱)، زاویه Basal (۲)، زاویه FMA (۳)، زاویه گونیال (۴)، زاویه OrGoMe (۵).

## بحث و نتیجه‌گیری

در علم دندان پزشکی رادیوگرافی‌های پانورامیک معمولاً نه فقط توسط ارتودنتیست‌ها بلکه توسط تمامی دندان‌پزشکان عمومی و متخصصین دندان پزشکی مورداستفاده قرار می‌گیرند. بنابراین این رادیوگرافی‌ها به‌عنوان یک وسیله تشخیصی و غربالگری مهم در دسترس می‌باشند. پتانسیل این رادیوگرافی‌ها در تعیین ابعاد عمودی ساختمان‌های کرانیوفاشیال (مجمعه‌ای صورتی) موضوعی است که موردعلاقه تعدادی از محققین بوده است، (۶،۱۱) امروزه نیز از این رادیوگرافی در جهت بررسی محل ایمپلنت‌های دندانی (۲۱،۲۲) نامتقارن بودن صورت و فک پایین بهره گرفته می‌شود (۲۳،۲۴). یکی از اشکالات اساسی رادیوگرافی‌های پانورامیک تغییر شکل و بزرگنمایی این تصاویر است که اندازه‌های به‌دست‌آمده از این رادیوگرافی را از نظر اطمینان موردشک و تردید قرار می‌دهد؛ باین‌حال یکی از امتیازات فن پانورامیک نسبت به دیگر فن‌های خارج دهانی از جمله سفالومتری جانبی حذف همپوشانی تصویرهای مربوط به ساختمان‌های آناتومیک می‌باشد (۱۰). زاویه گونیال نیز یکی از این شاخص‌ها است که به‌عنوان یک فاکتور مهم در تعیین شیب مندیبل و الگوی رشدی بیماران، مدنظر محققین بوده است (۶،۱۱،۱۲).

طبق نتایج حاصله از این بررسی ارتباط معنی‌داری با ضریب همبستگی بالا بین مقادیر زوایای سمت راست و چپ پانورامیک به‌خصوص در مورد زاویه FMA وجود دارد که مشابه این نتایج در مطالعه Akcam نیز دیده می‌شود (۶) ولی در تحقیق فتاحی تنها در مورد زاویه FMA این موضوع صدق می‌کند (۱۰). دلیل اینکه در مطالعه ما میزان همبستگی در زاویه گونیال نسبت به مطالعه فتاحی در هر دو سمت عدد بالایی است، می‌تواند این باشد که از مدارک بیمارانی استفاده شده است که هیچ‌گونه عدم تقارن در صورت خود نداشتند. چون که در رادیوگرافی پانورامیک هر دو زاویه به‌صورت مجزا تصویر می‌شود و داشتن عدم تقارن صورت می‌تواند سبب تفاوت در هر دو زاویه و کم شدن میزان همبستگی شود.

میزان میانگین زوایا در رادیوگرافی پانورامیک اندکی کم‌تر از مقادیر مشابه آن در رادیوگرافی سفالومتری جانبی است که مشابه این نتایج در بررسی Fischer-Brandies نیز دیده می‌شود (۱۵) و از طرفی برخلاف مطالعه Alhaija (۱۳)، Mattila (۱۱) و شهابی (۲۵) می‌باشد که میانگین زوایا در هر دو رادیوگرافی یکسان است، دلیل این تفاوت می‌تواند مربوط به مشخصات ورود به مطالعه در افراد گروه نمونه باشد.

پس از بررسی میزان همبستگی بین میانگین زوایای پانورامیک و سفالومتری جانبی، بیشترین میزان همبستگی متعلق به زاویه FMA است ( $r=0/89$ ) که تأییدی بر نتایج مطالعه فتاحی (۱۰) Alhaija، ( $r=0/83$ ) و Nohadani ( $r=0/9$ ) می‌باشد (۱۰) و همچنین Okşayan نیز رادیوگرافی پانورامیک را در ۱۳ و ۲۶. تعیین زاویه گونیال به‌اندازه سفالومتری جانبی کاملاً قابل‌اعتماد می‌داند (۲۷) باین‌وجود Fischer-Brandies معتقد است که رادیوگرافی پانورامیک در تعیین اندازه زاویه گونیال نسبت به سفالومتری از دقت کم‌تری برخوردار می‌باشد (۱۵). در مطالعه Nohadani که تا حدی شبیه به بررسی حال حاضر است، نتایج برای دیگر متغیرها نیز مشابه است ۲۶. مقدار ضریب همبستگی برای زاویه FMA در مطالعه وی و بررسی ما به ترتیب ۰/۶۵ و ۰/۶۲ و برای زاویه بازال ۰/۶۸ و ۰/۵۹ است؛ که در همه موارد و در هر دو مطالعه این مقادیر از نظر آماری کاملاً معنی‌دارند ( $p < 0/001$ ). همچنین یافته‌های این بررسی نشان می‌دهند که کم‌ترین میزان همبستگی بین هر دو رادیوگرافی متعلق به زاویه Or Go Me ( $r=0/41$ ) است؛ که البته در مطالعات دیگری مشابه این زاویه بررسی نشده است. لذا می‌توان گفت که با توجه به این نتایج امکان بررسی رشد عمودی از طریق زوایای مشابه زاویه Go2 در رادیوگرافی پانورامیک وجود ندارد.

در این بررسی در خصوص یافتن تمام راه‌های ممکن جهت بررسی الگوی رشدی عمودی از دیگر زوایا نیز در هر دو رادیوگرافی استفاده شد؛ که با توجه به نتایج، بیشترین میزان همبستگی به ترتیب مربوط به زوایای Schudy، FMA، Basal می‌باشد. اگرچه

قابل اطمینان نیستند (۶) و یا مطابق نظر Nohadani که عنوان می‌کند برای آنالیز تغییرات درازمدت بعد عمودی صورت و پارامترهای دنتوآلوئولر نمی‌توان از آنالیز رادیوگرافی پانورامیک به جای سفالومتری استفاده کرد (۲۶).

۱- به کمک رادیوگرافی پانورامیک نمی‌توان الگوی رشدی صورت را در بعد عمودی مشخص نمود و همیشه برای رسیدن به این هدف، باید آنالیز یک سفالوگرام را مدنظر قرار داد.

۲- رادیوگرافی پانورامیک در تعیین اندازه زاویه گونیال مشابه تکنیک سفالومتری جانبی قابل اعتماد است و می‌تواند جهت اهداف تشخیصی به کار رود.

۳- از آنجایی که سفالومتری جانبی به دلیل همپوشانی ساختارهای سمت چپ و راست، اجازه ثبت دقیق زاویه گونیال را نمی‌دهد، می‌توان از رادیوگرافی پانورامیک برای تعیین زاویه گونیال به صورت مجزا خصوصاً در مواردی که عدم تقارن‌های مندیبل دیده می‌شود، در تشخیص و طرح درمان استفاده کرد.

که مقادیر این همبستگی‌ها از نظر آماری معنی‌دار است، ولی مقدار عددی  $r$  در بهترین حالت به  $0.7$  نمی‌رسد و لذا از نظر بالینی ارزشی ندارد.

البته میزان همبستگی بین مقادیر زوایا در سفالومتری جانبی و مقادیر مشابه چپ و راست در رادیوگرافی پانورامیک نیز بررسی گردید که در این خصوص قانون مشخصی دیده نمی‌شود و بیشترین و کم‌ترین میزان همبستگی در متغیرهای سمت راست پانورامیک با سفالومتری و متغیرهای سمت چپ پانورامیک با سفالومتری یکسان نمی‌باشد.

در نهایت می‌توان گفت که تنها زاویه گونیال است که بیشترین میزان همبستگی در هر دو رادیوگرافی را نشان می‌دهند و تنها این زاویه است که می‌تواند تا حدی جهت الگوی رشدی عمودی صورت را نشان دهد ولی هیچ‌گاه با بررسی تنها یک زاویه نمی‌توان الگوی رشدی را تعیین نمود؛ یا به بیان Akcam اگر رادیوگرافی پانورامیک در شرایط استاندارد و با کیفیت عالی گرفته شوند تنها می‌توانند اطلاعاتی در حد متوسط از ابعاد عمودی ساختمان‌های کرانیوفاشیال فراهم آورند هرچند به دلیل سطح درصد تخمین پایین خیلی

## References:

- Enlow, Donald H. Essentials of facial growth. Jafari F, Shirazi M, translators. 1st Ed. Tehran: Hayyan press; 1999. P. 9,205. (Persian)
- Wiliam RP, Henry WF. Contemporary Orthodontics. 3rd ed. St. Louise: Mosby; 2000. Chapter 1; P:4-5; Chapter 6; P: 110,163,225-227.
- Wong NK, Kassim AA, Foonq KW. Analysis of esthetic smile by using computer vision techniques. Am J Orthod Dentofacial Orthop 2005; 128: 404-11.
- Goran Markic, Lukas Müller, Raphael Patcas, Malgorzata Roos, Nina Lochbühler, Timo Peltomäki, Christoph A. Karlo, Oliver Ullrich, Christian J. Kellenberger; Assessing the length of the mandibular ramus and the condylar process: a comparison of OPG, CBCT, CT, MRI, and lateral cephalometric measurements. Eur J Orthod 2015; 37 (1): 13-21.
- Jacobson, Alexander. Radiographic cephalometry: from basics to 3-D imaging. Jahanbin A, farzanehgan F, translator. 1<sup>ST</sup> ed. Tehran: Shayan nemudar press; 2007. P.137, 303. (Persian)
- Akcam MO, Altiock T, Ozdiler E. Panoramic radiographs: a tool for investigating skeletal pattern. Am J Orthod Dentofacial Orthop 2003; 123(3): 175-81.
- Atchison KA, Luke LS. Orthodontic radiographic usage by pediatric dentists. ASDC J Dent Child 1989;56(1):26-9.
- Bruks A, Enberg K, Nordqvist I, Hansson AS, Jansson L, Svenson B. Radiographic examinations as an aid to orthodontic diagnosis and treatment planning. Swed Dent J 1999; 23(2-3): 77-85.
- Bashizadeh fakhar H, Panj noush M. Oral and maxillofacial radiology. 1st ed. Tehran; TUMS press; 2003. P.216-7. (Persian)
- Fattahi HR, Babouee A. Evaluation of the Precision of Panoramic Radiography in Dimensional Measurements and Mandibular Steepness in Relation to Lateral Cephalometry. J Mashhad Dental School 2007; 31(3): 223-30.

- 11- Mattila K, Altonen M, Haavikkok K. Determination of the gonial angle from the orthopantomogram. *Angle Orthod* 1977; 47(2): 107-10.
- 12- Larheim TA, Svanaes DB. Reproducibility of rotational panoramic radiography: mandibular linear dimensions and angles. *Am J Orthod Dentofac Orthop* 1986;90(1): 45-51.
- 13- Alhajja ES. Panoramic radiographs: determination of mandibular steepness. *J Clin Pediatr Dent* 2005; 29(2): 165-6.
- 14- Catic A, Celebic A, Melita V, Adnan C, Vjekoslav J, Mutitic I. Evaluation of the precision of dimensional measurements of the mandible on panoramic radiographs. *Oral Surg Oral Med Pathol* 1998; 86(2): 242-8.
- 15- Fischer-Brandies H, Fischer-Brandies E, Dilert E. The mandibular angle in orthopantomogram. *Radiologe* 1984; 24(12):547-9.
- 16- McNamara J Jr. Treatment of children in the mixed dentition. In: Graber TM, Vanarsdall RL Jr. *Orthodontics Current principles and techniques*. 3rd ed. St. louis: Mosby; 2000. P.546.
- 17- Sarver DM, Proffit WR, Ackerman JL. Diagnosis and treatment planning in orthodontics. In: Graber TM, Vanarsdall RL Jr. *Orthodontics Current principles and techniques*. 3rd ed. St. louis: Mosby; 2000. P.57,17.
- 18- Volchansky A, Cleaton-Jones P, Drummond S, Bönecker M. Technique for linear measurement on panoramic and periapical radiographs: a pilot study. *Quintessence Int* 2006; 37(3):191-7.
- 19- Rakosi, Thomas. *An atlas and manual of cephalometric radiography*. Ravanmehr Hossain, Gerami allahyar, translators. 1st ed. Tehran: Iranian Students Booking Agency; 1992. P.44-73.
- 20- Vaden JL, Dale JG, Klontz HA. The Tweed-Merrifield edgewise appliance: Philosophy, Diagnosis and treatment. In: Graber TM, Vanarsdall RL Jr. *Orthodontics Current principles and techniques*. 3rd ed. St. louis: Mosby; 2000. P. 661-2.
- 21- Wyatt DL, Farman AG, Orbell GM, Silveira AM, Scarfe WC. Accuracy of dimensional and angular measurements from panoramic and lateral oblique radiographs. *Dentomaxillofac Radiol* 1995; 24(4): 225-31.
- 22- Güler AU, Sumer M, Sumer P, Biçer I. The evaluation of vertical heights of maxillary and mandibular bones and the location of anatomic landmarks in panoramic radiographs of edentulous patients for implant dentistry. *J Oral Rehabil* 2005; 32(10): 741-6.
- 23- Laster WS, Ludlow JB, Bailey LJ, Hershey HG. Accuracy of measurements of mandibular anatomy and prediction of asymmetry in panoramic radiographic images. *Dentomaxillofac Radiol* 2005; 34(6): 343-9.
- 24- Kambylalkas P, Murdock E, Gilda E, Tallents RH, Kyrkanides S. Validity of panoramic radiographs for measuring mandibular asymmetry. *Angle Orthod* 2006; 76(3): 388-93.
- 25- Shahabi M, Ramazanzadeh BA, Mokhber N. comparison between external gonial angle in panoramic radiographs and lateral cephalograms of adult patients with class one malocclusion. *J Oral Sci* 2009; 51 (3): 425-9.
- 26- Nohadani N, Ruf S. Assessment of vertical facial and dentoalveolar changes using panoramic radiography. *Eur J Orthod* 2008; 30: 262-8.
- 27- Okşayan R, Aktan AM, Sökücü O, Haştar E, Ciftci ME. Does the panoramic radiography have the power to identify the gonial angle in orthodontics? *ScientificWorld Journal* 2012;2012:219708.



## A SURVEY ON THE AMOUNT OF COORDINATION BETWEEN PANORAMIC AND LATERAL CEPHALOMETRIC RADIOGRAPHS IN DIAGNOSIS OF FACIAL VERTICAL GROWTH PATTERN

Mohammad Hossein Razeghinejad<sup>1</sup>, Zahra Razavi Rouhani<sup>2</sup>, Niloofar Sabzikari<sup>3\*</sup>,  
Rahimeh Rahmanpour<sup>4</sup>

Received: 19 Feb, 2017; Accepted: 24 Mar, 2017

### Abstract

**Background & Aims:** One of the most important issues in training, diagnosis, and treatment in orthodontics is a thorough understanding of patient's growth pattern. Imbalances in this pattern can cause malocclusion which is one of the most important causes of referring patients for treatment. At the first step, dentist's responsibility is the diagnosis and monitoring of the growth pattern in aberrant cases. The aim of this study was to find panoramic indices in the diagnosis of facial vertical growth pattern and comparing them with standard lateral cephalometric radiographs.

**Materials & Methods:** Current research is a descriptive, cross-sectional study that was carried out on 30 patient's pretreatment lateral cephalometric and panoramic radiographs. Gonial, FMA, Basal, Schudy and Or Go Me angles were used to measure both radiographs. Pearson's correlation coefficient and independent t-test were used for data analysis.

**Results:** Results showed that the value of all variables on panoramic radiographs was smaller than their counterparts on lateral cephalograms. Gonial angles had the highest correlation coefficient ( $r=0.89$ ,  $p<0.001$ ) when comparing the two methods. And Or Go Me angle had the lowest ( $r=0.41$ ,  $p<0.05$ ).

**Conclusion:** Gonial angles can be detected on panoramic views along with lateral cephalograms with high accuracy that can show facial vertical growth pattern to some extent; however, for accurate diagnosis cephalometric analysis is also needed.

**Keywords:** Panoramic radiography, Facial growth, Lateral cephalometric radiography, Frankfort horizontal plane, Diagnostic accuracy, Gonial angle

**Address:** Department of Orthodontics, Faculty of Dentistry, Urmia University of Medical Sciences, Urmia, Iran

**Tel:** +984433363600

**Email:** niloofarsabzikari@umsu.ac.ir

SOURCE: URMIA MED J 2017; 28(3): 191 ISSN: 1027-3727

<sup>1</sup> Assistant Professor, Department of Orthodontics, Urmia University of Medical Sciences, Urmia, Iran

<sup>2</sup> Assistant Professor, Department of Pedodontics, Urmia University of Medical Sciences, Urmia, Iran

<sup>3</sup> Student in Nursing, Student Research Committee, Urmia University of Medical Sciences, Urmia, Iran  
(Corresponding Author)

<sup>4</sup> Dentist, Student Research Committee, Urmia University of Medical Sciences, Urmia, Iran