

مطالعه استریولوژیکی اثر حفاظتی روغن سیاه‌دانه (*Nigella Sativa*) بر بافت بیضه موش به دنبال سمیت القاشده توسط پارانونایل فنل

ملک سلیمانی مهرنجانی^{۱*}، سیدمحمدعلی شریعت‌زاده^۲، آرزو صولتی^۳

تاریخ دریافت ۱۳۹۵/۰۱/۱۸ تاریخ پذیرش ۱۳۹۵/۰۳/۲۸

چکیده

پیش‌زمینه و هدف: پارانونایل فنل (p-NP) یک ترکیب استروژنیک است که اثرات سمی بر روی اندام‌های مختلف از جمله بیضه ایجاد می‌کند. هدف از این مطالعه بررسی اثرات سمی پارانونایل فنل بر روی بافت بیضه موش و نیز ارزیابی اثر روغن سیاه‌دانه (*Nigella Sativa*) در مقابل این سمیت بود.

مواد و روش کار: در این مطالعه ۲۴ سر موش نر بالغ نژاد NMRI (۳۲±۳ گرم) به چهار گروه (n=۶) کنترل، روغن سیاه‌دانه (۵ml/kg/day)، پارانونایل فنل (۲۵۰mg/kg/day) و پارانونایل فنل به‌علاوه روغن سیاه‌دانه تقسیم و به مدت ۳۴ روز به‌صورت دهانی تیمار شدند. در نهایت، موش‌ها تشریح، بیضه راست آن‌ها خارج، فیکس، برش‌گیری و پردازش بافتی شد و با استفاده از روش هایدن‌هان‌آزان رنگ‌آمیزی شد. مقاطع بافتی بیضه از طریق روش استریولوژی مورد ارزیابی قرار گرفت. شاخص پراکسیداسیون لیپیدی یعنی سطح مالون‌دی‌آلدئید (MDA) سرم موش‌ها نیز اندازه‌گیری شد. داده‌ها با روش آنالیز واریانس یک‌طرفه مورد تجزیه و تحلیل قرار گرفت و تفاوت میانگین‌ها در سطح $P < 0.05$ معنی‌دار در نظر گرفته شد.

یافته‌ها: کاهش معنی‌داری در قطر ($P < 0.008$)، ارتفاع اپی‌تلیوم زایشی ($P < 0.007$) و ضخامت غشا پایه لوله‌های منی‌ساز ($P < 0.005$) و نیز تعداد کل سلول‌های اسپرماتوگونی، سرتولی، اسپرماتوسیت و اسپرماتید دراز و گرد ($P < 0.001$) مشاهده گردید و همچنین افزایش معنی‌داری در سطح MDA ($P < 0.001$) در گروه p-NP در مقایسه با گروه کنترل مشاهده شد. پارامترهای فوق در گروه پارانونایل فنل به‌علاوه روغن سیاه‌دانه نسبت به گروه پارانونایل فنل به‌طور معنی‌داری و در سطح گروه کنترل جبران شد ($P < 0.05$).

بحث و نتیجه‌گیری: روغن سیاه‌دانه اثر حفاظتی بر روی سمیت ناشی از پارانونایل فنل در بافت بیضه موش‌ها دارد. بنابراین، می‌توان روغن سیاه‌دانه را به‌عنوان یک مکمل درمانی در جلوگیری از اثرات نامطلوب مواجهه با پارانونایل فنل در مناطق صنعتی، پیشنهاد کرد.

کلیدواژه‌ها: استریولوژیکی، بیضه، پارانونایل فنل، روغن سیاه‌دانه، موش

مجله پزشکی ارومیه، دوره بیست و هفتم، شماره ششم، ص ۵۱۴-۵۰۳، ششم ۱۳۹۵

آدرس مکاتبه: اراک، دانشگاه اراک، دانشکده علوم پایه، گروه زیست‌شناسی، تلفن و نمابر ۴۱۷۳۴۰۹-۰۸۶

Email: m-soleimani@araku.ac.ir

مقدمه

در نهایت باعث اختلال در عملکرد سیستم تولیدمثلی حیوانات شوند. در میان گزنواستروژن‌ها، آلکیل فنل‌ها توانایی اتصال به گیرنده‌های استروژنی را دارند و دارای فعالیت استروژنیک ضعیف در شرایط *in vivo* و *in vitro* و نیز اثرات کارسینوژنیک و سمی هستند. آلکیل فنل‌ها در غلظت‌های قابل‌توجهی در محیط‌زیست یافت می‌شوند. وجود آلکیل فنل‌ها و یا متابولیت‌های آن‌ها در ادرار، سرم، مایع آمنیوتیک، شیر و حتی مایع منی گزارش شده است (۲). از

مواد شیمیایی فراوانی در محیط وجود دارد که شبه هورمون بوده و حاصل فعالیت‌های بشر در طبیعت هستند. این مواد که توانایی تداخل با سیستم اندوکرینی جانداران را دارند، مواد مخل سیستم اندوکرینی (EDCs) نامیده می‌شوند و روی سیستم تولیدمثلی تاثیرگذارند (۱). اکثر EDC ها به‌عنوان گزنواستروژن عمل می‌کنند، به این معنی که می‌توانند عملکرد اندروژن‌های استروژنی را تقلید کنند، با آن مقابله کنند یا آن را تغییر دهند و

^۱ دانشیار زیست تکوینی، دانشگاه اراک، اراک، ایران (نویسنده مسئول)

^۲ استاد بافت شناسی و جنین شناسی، دانشگاه اراک، اراک، ایران

^۳ کارشناسی ارشد زیست تکوینی، دانشگاه اراک، اراک، ایران

آلکیل فنل‌ها، ترکیباتی با زنجیره کوتاه به نام نونایل‌فنل مشتق می‌شود.

نونایل‌فنل در صنعت به‌منظور تولید روغن‌ها، رزین‌ها، مواد شوینده، رنگ‌ها، وسایل آرایشی، آفت‌کش‌ها و اجناس پلاستیکی به‌وفور مورد استفاده قرار می‌گیرد (۳). خاصیت هیدروفوبیسیته بالا و انحلال‌پذیری پایین نونایل‌فنل، سبب شده است تا این ماده در بسیاری از بخش‌های محیط‌زیست یافت شود (۴) و متعاقب آن، تجمع و ذخیره این ماده در بافت گونه‌های آبی از جمله ماهی‌ها (۵) سبب گشته تا نونایل‌فنل از طریق زنجیره غذایی وارد اکوسیستم شود که برای سلامتی انسان و حیوانات خطر بزرگی به شمار می‌رود (۶). نونایل‌فنل از طریق افزایش ROS و کاهش فعالیت آنتی‌اکسیدان‌هایی نظیر سوپراکسید دیسموتاز، گلوکاتایون ردوکتاز و گلوکاتایون پراکسیداز منجر به القای استرس اکسیداتیو در سیستم تولیدمثلی نر می‌شود. در حضور این آلاینده زیست‌محیطی بافت بیضه دچار اختلالات فراوانی می‌شود که از جمله می‌توان به کاهش اندازه بیضه و سطح تستوسترون، اختلال در ساختار بیضه و توقف اسپرماتوزن اشاره کرد (۳، ۷).

سیاه‌دانه با نام علمی *Nigella sativa* یک گیاه علفی یک‌ساله، دو لپه متعلق به زبرده جداگلبرگان و تیره آلاله است (۸). دانه‌ها به‌عنوان بخش اصلی مورد استفاده و دارای ترکیبات مختلفی است که از جمله آن می‌توان به وجود قندهای احیاکننده، موسیلاژها، فیبر خام، رزین، آلکالوئیدهایی نظیر نیجل آمین، استرول‌ها، تانین‌ها، فلاونوئیدها، موادمعدنی و ویتامین‌ها اشاره کرد (۹).

سیاه‌دانه به‌صورت سنتی برای اهداف پزشکی استفاده می‌شود که هم گیاه و هم عصاره روغنی آن برای حفظ سلامت سیستم تنفس و سلامت معده، روده، کلیه و عملکرد کبد کاربرد دارد (۱۰). روغن سیاه‌دانه حاوی ترکیباتی با خاصیت آنتی‌اکسیدانی است که از جمله می‌توان به ترکیبات تیموکوئینون (TQ)، دی تیموکوئینون (DTQ)، تیموهیدروکینون (DHQ) و تیمول (THY) اشاره کرد که به میزان قابل توجهی از ایجاد تغییرات ناشی از اثر مواد شیمیایی سمی بر روی ارگان‌های احشایی، ممانعت می‌کند که این اثر حفاظتی را می‌توان به نقش جاروبگری سیاه‌دانه در مقابل رادیکال‌های آزاد و مهار استرس اکسیداتیو نسبت داد (۹). همچنین سیاه‌دانه باعث افزایش اسپرماتوزن در مراحل اسپرماتوسیت اولیه و ثانویه، تعداد سلول‌های اسپرماتوزوآ، ترشحات غدد ضمیمه و کاهش پراکسیداسیون لیپیدی (LPO) و بهبود فعالیت آنزیم‌های آنتی‌اکسیدانی در سیستم تولیدمثلی می‌شود که همگی نشانگر اثرات آنتی‌اکسیدانی قوی این ماده است (۸). لذا، این مطالعه به‌منظور بررسی اثر حفاظتی روغن

سیاه‌دانه به دنبال تیمار با پارانایل‌فنل بر روی بافت بیضه موش بالغ انجام شد.

مواد و روش کار

در این مطالعه تجربی، ۲۴ سر موش نر بالغ نژاد NMRI با وزن تقریبی 32 ± 3 گرم از انستیتوپاستور ایران خریداری و در خانه حیوانات دانشگاه اراک تحت شرایط استاندارد (دمای 21 ± 2 درجه سانتی‌گراد و نور محیطی با شرایط ۱۲ ساعت تاریکی و ۱۲ ساعت روشنایی) و دسترسی آزاد به آب و غذا نگهداری شدند. موش‌ها به‌منظور سازگاری با محیط و از بین رفتن استرس احتمالی ایجادشده در اثر تغییر مکان، به مدت ۲ هفته نگهداری شدند؛ و سپس به‌صورت تصادفی به ۴ گروه ۶ تایی به ترتیب زیر تقسیم شد: گروه اول: کنترل که شامل موش‌های سالمی بودند که به‌جز آب و غذا ماده‌ی دیگری را دریافت نکردند.

گروه دوم: این گروه روغن سیاه‌دانه را به میزان 5 ml/kg/day دریافت کردند (۱۲).

گروه سوم: دوز 250 mg/kg/day از پارانایل‌فنل را دریافت کردند (۱۳).

گروه چهارم: این گروه روغن سیاه‌دانه 5 ml/kg/day و پارانایل‌فنل 250 mg/kg/day را دریافت کردند.

تیمار به‌صورت دهانی و به مدت ۳۴ روز برای تمامی گروه‌ها انجام شد (۱۴). حیوانات پس از پایان دوره تیمار به‌وسیله دی اتیل اتر بی‌هوش و بعد از تشریح، بیضه راست آن‌ها خارج و توزین شد و حجم (immersion) آن با استفاده از روش غوطه‌ورسازی تعیین گردید؛ سپس بیضه‌ها به‌منظور ثبوت بافتی در فیکساتیور $10\% \text{MDF}$ به مدت یک هفته قرار گرفت.

در این مطالعه از روش Orientator به‌منظور ایجاد برش‌های IUR^۲ استفاده گردید (۱۵). این برش‌ها به‌عنوان یک اصل مورفولوژیکی در مطالعات استریولوژی مورداستفاده قرار می‌گیرند. اگر نمونه موردنظر درجه محسوسی از آیزوتروپی داشته باشد و دارای ساختار هتروژن باشد، روش‌های ویژه‌ای برای به دست آوردن برش‌های IUR موردنیاز است که این روش‌ها شامل Orientator و Isector می‌باشد. روش Orientator بیشتر در اندام‌های بزرگ مورد استفاده قرار می‌گیرد. در واقع این روش امکان اندازه‌گیری دانسیته طول، سطح و سایر پارامترهای استریولوژیکی را با ایجاد برش‌های IUR فراهم می‌کند (۱۶). برش‌های حاصل شده از هر بیضه با دستگاه پاساژ مورد پاساژ بافتی قرار گرفت و در بلوک پارافینی بلوک‌گیری شدند، سپس از قالب‌های پارافینی آماده توسط میکروتوم (Leitz 1512) برش‌های ۵ و ۲۰ میکرون تهیه و با روش

² Isotropic uniform random ampling

¹ Modified Davidson's fluid fixative

$$VV_{\text{intersitial}} = \sum_{i=1}^n Pi / \sum_{i=1}^n Pt$$

$$H = Sv / Vv \times VV_{\text{intersitial}}$$

برای محاسبه ارتفاع اپیتلیوم زایشی از فرمول $H = Sv / Vv$ استفاده شد. برای به دست آوردن دانسیته حجمی اپیتلیوم زایشی مجموع نقاط برخورد کرده پروب با تصویر بافت بیضه مربوط با هر میدان دید شمارش و سپس تعداد کل نقاط برخورد کرده با اپیتلیوم زایشی نیز شمارش و بر مجموع نقاط برخورد کرده با بافت بیضه تقسیم شد به همین ترتیب دانسیته حجمی اپیتلیوم زایشی و سپس دانسیته سطحی اپیتلیوم زایشی از طریق فرمول $sv = \sum_{i=1}^n Pi / \sum_{i=1}^n Pt$ محاسبه گردید (۱۵ و ۱۶) و که در آن Sv ، دانسیته سطح اپیتلیوم زایشی، $\sum_{i=1}^n Pi$ = تعداد نقاط برخورد کرده با اپیتلیوم داخلی اپیتلیوم زایشی، $\sum_{i=1}^n Pi$ = تعداد نقاط برخورد کرده با اپیتلیوم زایشی و L/p = طول خط گرید سطح در مقیاس واقعی بافت (μm) می‌باشد. (۲۱۴)

برای اندازه‌گیری قطر لوله‌های منی‌ساز نیز از میدان‌های دیدی که با روش نمونه‌گیری تصادفی منظم و با بزرگ‌نمایی ۱۰ انتخاب شد، عکس برداری صورت گرفت؛ سپس با استفاده از فریم مخصوص شمارش و نرم‌افزار موتیک (Motic image 2000) قطر عمود بر محور طولی حدود ۱۵۰-۱۳۰ لوله منی‌ساز اندازه‌گیری شد (۲۰). برای محاسبه طول لوله‌های منی‌ساز، از عکس‌های مربوط به قطر لوله‌های منی‌ساز و فریم مخصوص شمارش طول، استفاده شد و سرانجام دانسیته طولی لوله‌های منی‌ساز با استفاده از فرمول $Lv = \frac{\sum_{i=1}^n Qi}{a / f \sum_{i=1}^n Pi}$ محاسبه گردید که در آن $\sum_{i=1}^n Qi$ = مجموع توبول‌های انتخاب شده، a/f = سطح فریم موردنظر در مقیاس بافت و $\sum_{i=1}^n Pi$ = مجموع نقاط برخوردکننده با بافت بیضه می‌باشد. سپس با ضرب دانسیته طولی در حجم نهایی بیضه طول کل لوله‌های منی‌ساز به دست آمد (۱۵، ۱۶). و با استفاده از روش هارمونیک میانگین ضخامت غشا پایه محاسبه گردید (۲۱). بدین منظور، ۲۶-۲۴ میدان دید از اسلایدهای ۵ میکرونی بافت بیضه هر موش با استفاده از ایژکتیو با بزرگ‌نمایی ۱۰۰ و روش تصادفی منظم انتخاب شد و پروب حاوی خطوط موازی و مساوی به صورت تصادفی بر روی بافت بیضه قرار گرفت. سپس از محلی که خطوط پروب با سطح داخلی غشا پایه برخورد کرده بود خطی عمود بر خط مماس غشا خارجی رسم و طول این خط توسط نرم‌افزار موتیک اندازه‌گیری شد. به‌طور متوسط ۱۵۰-۱۳۰ برخورد اندازه‌گیری و میانگین ضخامت غشا پایه با استفاده از فرمول هارمونیک تخمین زده شد.

Harmonic mean Thickness layer = $8/3\pi \times (\text{number of measurements}) / (\text{sum of the reciprocal of orthogonal intercept length})$.

Heidenhain's Azan رنگ‌آمیزی صورت گرفت. جهت محاسبه چروکیدگی با استفاده از تروکار به صورت تصادفی سه قطعه گرد از مقاطع بافتی IUR بیضه هر موش تهیه و در هر یک، دو قطر عمود برهم اندازه‌گیری و سپس میانگین شعاع آن‌ها محاسبه و به‌عنوان before r معرفی گردید. چروکیدگی ایجادشده ناشی از فرآیندهای فیکساسیون، آب‌گیری و پارافینه کردن بافت و تراکم و فشردگی ایجادشده از عملکرد تیغ موجود در میکروتوم است. به‌منظور تعیین مقدار دقیق ساختارهای مورفولوژیکی در سطح بافت یا سلول از نظر ریاضی، می‌توان نتایج را با ضرب در عددهای حاصل از اندازه‌گیری چروکیدگی و تراکم (فشردگی) که قبلاً به‌دست‌آمده، بسط داد که تعداد غیرواقعی از تعداد دقیق سلول‌ها حاصل می‌شود که فراتر از محدوده‌ی استریولوژی می‌باشد. اگرچه اکثر مطالعات سعی بر مقایسه مقادیر در بین گروه‌ها دارند و مواد نیز به‌طور مشابه در همه گروه‌ها آماده می‌شوند بنابراین، اگر چروکیدگی و تراکم در همه گروه‌ها مشابه باشد تصحیح آن (محاسبه چروکیدگی) ممکن است دیگر ضروری نباشد. به‌منظور محاسبه چروکیدگی همان‌طور که قبلاً توضیح داده شد با تروکار به‌طور میانگین دو یا سه قطعه گرد از برش‌های IUR تهیه و دو قطر عمود بر هم از هر کدام اندازه‌گیری و مساحت سطح دایره محاسبه گردید. بعد از رنگ‌آمیزی، مساحت قطعات گرد مجدداً اندازه‌گیری و چروکیدگی با استفاده از فرمول زیر محاسبه شد (۱۷، ۱۵).

$$\text{Volume shrinkage} = 1 - (AA/AB)^{1.5}$$

AA و AB به ترتیب مساحت قطعات گرد بعد و قبل از پردازش، برش‌گیری و رنگ‌آمیزی در نظر گرفته شد. سپس فیکساسیون، پاساژ بافتی، برش‌گیری و رنگ‌آمیزی مجدداً دو قطر عمود بر هم در سه قطعه مذکور، اندازه‌گیری و میانگین شعاع آن‌ها به‌عنوان r after در نظر گرفته شد و مقدار چروکیدگی هر بیضه با استفاده از فرمول مربوطه محاسبه گردید. با کم کردن میزان چروکیدگی از حجم حاصل از روش غوطه‌ورسازی، حجم واقعی بیضه محاسبه گردید (۱۵، ۱۸).

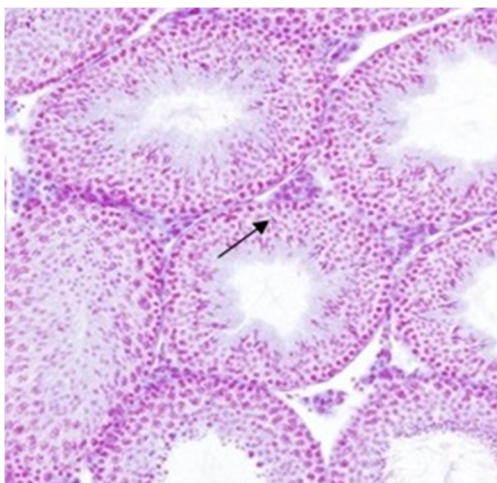
به‌منظور محاسبه حجم لوله‌های منی‌ساز و بافت بینابینی با استفاده از میکروسکوپ مدل OLYMPUS DP12 مجهز به دوربین و روش نمونه‌گیری تصادفی منظم به‌طور میانگین ۵ میدان دید از هر برش ۵ میکرونی با قرار دادن پروب نقطه‌ای به‌صورت تصادفی روی هر فیلد موردبررسی قرار گرفت. کل نقاط برخورد کرده از پروب با کل میدان دید انتخاب‌شده و به همین ترتیب نقاط برخورد کرده با لوله‌های منی‌ساز و بافت بینابینی شمارش شد و دانسیته حجمی هر یک محاسبه شد و سپس حجم کل مربوط به هر یک از اجزا به‌طور غیرمستقیم و با ضرب کردن دانسیته حجمی در حجم کل بیضه هر موش تخمین زده شد (۱۵، ۱۹).

با استفاده از آب سرد خنک و سانتریفیوژ شدند. مایع رویی به‌دقت جدا و جذب آن در ۵۳۲ نانومتر در مقابل blank که حاوی تمام ترکیبات به‌استثنای نمونه بود، خوانده شد. غلظت مالون دی آلدئید با استفاده از ضریب خاموشی آن که M-1Cm-1 $1.05 \times 1/56$ ، محاسبه گردید و برحسب میکرومولار بیان شد.

داده‌های به‌دست‌آمده توسط نرم‌افزار Spss 16 و روش آنالیز واریانس یک‌طرفه (Oneway ANOVA) و آزمون آماری توکی، مورد تجزیه و تحلیل آماری قرار گرفت و تفاوت میانگین‌ها در سطح $P < 0.05$ معنی‌دار در نظر گرفته شد.

تغییرات هیستوپاتولوژیک بیضه:

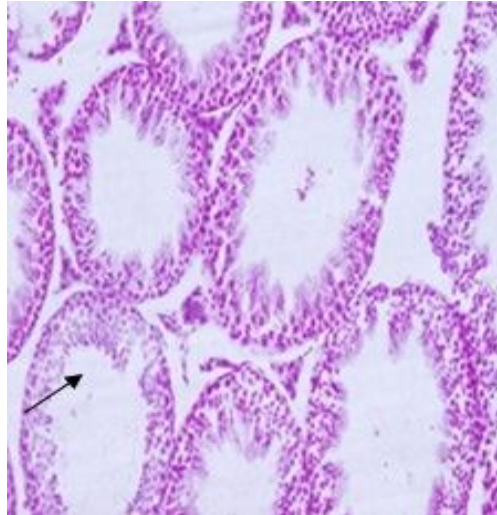
به دنبال مطالعات بافت‌شناسی در بافت بیضه گروه‌های مختلف آزمایشی، مشاهده شد که در گروه کنترل اپی‌تلیوم زايشی لوله‌های منی‌ساز دارای آرایش منظم بوده و نظم و به هم پیوستگی سلول‌های جنسی کاملاً حفظ شده بود (شکل ۱). پارانویال فنل تغییرات مورفولوژیک شدیدی را در بافت بیضه اعمال می‌کند. در آن دسته از موش‌هایی که فقط پارانویال فنل را دریافت کرده بودند، لوله‌های منی‌ساز بافت بیضه آتروفی شدیدی را توأم با از هم گسیختگی و واکنش دار شدن اپی‌تلیوم زایا نشان داد. اتساع و پرخونی عروق خونی، تجمع مایعات ناشی از آدم بافتی و افزایش فضای بینابینی نیز در بافت همبند بینابینی و همچنین کاهش تراکم اسپرم در لوله‌های منی‌ساز جلب توجه می‌نمود (شکل ۲). در گروهی که پارانویال فنل و روغن سیاه‌دانه را با هم دریافت کرده بودند، اپی‌تلیوم زایای لوله‌های منی‌ساز و بافت بینابینی طبیعی بوده و هیچ نشانه‌ای از آدم در بافت بینابینی مشاهده نمی‌شد (شکل ۳). در گروه روغن سیاه‌دانه ساختار لوله‌های منی‌ساز مشابه گروه کنترل بود (شکل ۴).



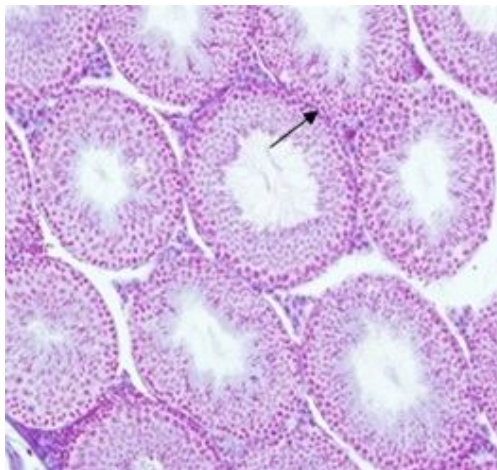
شکل (۱): آرایش طبیعی اپیتلیوم زايشی در گروه کنترل (برش‌های ۵ میکرومتری، رنگ‌آمیزی هایدن‌هان‌آزان، بزرگنمایی $200 \times$)

برای محاسبه تعداد انواع سلول‌ها نیز از روش Optical Disector و فریم مخصوص شمارش استفاده شد (۱۵ و ۲۲). به همین منظور از ابژکتیو با بزرگنمایی ۱۰۰ و روش تصادفی منظم استفاده گردید و همه برش‌های ۲۰ میکرونی بافت بیضه هر موش با استفاده از فریم مخصوص شمارش و میکروکتیور (ND 221 B, Heidenhain, Germany) مورد ارزیابی قرار گرفت. نحوه تشخیص سلول‌ها بدین‌صورت بود که هسته سلول‌های سرتولی بر روی غشا پایه قرار داشت و دارای هسته بزرگ قابل تشخیص بود. اسپرماتوگونی‌ها نیز روی غشای پایه تکیه داشتند و دارای هسته گرد تا بیضی شکل بودند و سایز هسته آن‌ها بزرگ‌تر از سیتوپلاسمشان بود. اسپرماتوسیت‌های اولیه با اندازه بزرگ‌تر و نسبت به اسپرماتوگونی‌ها اغلب نزدیک‌تر به لومن قرار داشتند. اسپرماتیدهای جوان گرد کوچک‌تر از اسپرماتوسیت‌های اولیه و در مقایسه با آن‌ها به لومن نزدیک‌تر بودند این سلول‌ها دارای هسته گرد بزرگ و همچنین سیتوپلاسم وسیع بودند و اگرزوم صورتی‌رنگ در مراحل مختلف تکامل در آن‌ها دیده می‌شد و در نهایت اسپرماتیدهای دراز شده با هسته کاملاً کشیده و متراکم خود که بر روی آن اگرزوم کشیده شده بود و با فلاژل مخصوص خود که ناحیه لومن لوله را پر می‌کرد قابل تشخیص بود به‌طور متوسط تعداد ۱۵۰-۱۳۰ سلول در هر موش شمارش شد و سپس دانسیته عددی انواع سلول‌ها با استفاده از فرمول $Nv = \frac{\sum_{i=1}^n Qi}{a/f \cdot \sum_{i=1}^n pi}$ محاسبه گردید که در آن $\sum Qi$ = مجموع تعداد انواع سلول‌های شمرده‌شده، $\sum Pi$ = مجموع نقاط برخورد کرده با فیلدهای انتخابی، h = ارتفاعی از برش که در آن شمارش صورت می‌گیرد و a/f = سطح فریم در مقیاس واقعی بافت می‌باشد. بعد از محاسبه فرمول مذکور، با ضرب عدد حاصل‌شده در حجم کل بیضه، تعداد کل انواع سلول‌های موردنظر به دست آمد.

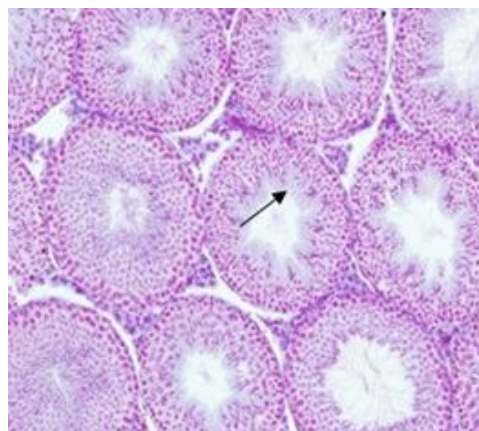
برای اندازه‌گیری سطح مالون دی آلدئید (MDA) سرم، از روش Aust و Buege استفاده شد. در این روش MDA با تیوباربیتوریک اسید (Thiobarbitoric acid=TBA) واکنش داده و ترکیبی نارنجی‌رنگ تولید می‌کند که پرتوهای با طول موج حدود ۵۳۵-۵۳۲ نانومتر را جذب می‌کند (۲۳، ۲۴). قبل از بیوپسی بافت، خون‌گیری از قلب حیوانات صورت گرفت. سپس با سانتریفیوژ نمودن نمونه‌های خونی به مدت ۱۵ دقیقه و با دور ۳۰۰۰ در دقیقه، پلاسما از سرم جدا و نمونه‌های سرم در دمای ۸۰- درجه سانتی‌گراد تا زمان سنجش میزان مالون‌دی‌آلدئید نگهداری شد. برای اندازه‌گیری MDA، ابتدا محلول TCA-TBA-HCL (شامل تری کلرواستیک اسید (TCA) (۱۵ w/v درصد)، تیوباربیتوریک اسید (TBA) (۰/۳۷۵ w/v درصد) و اسید کلریدریک (۰/۲۵ نرمال) تهیه و نمونه‌ها به مدت ۱۵ دقیقه در بن‌ماری جوش قرار داده شد، سپس نمونه‌ها



شکل (۲): کاهش ارتفاع اپیتلیوم زایشی، تخریب اسپرماتوژنز، بی‌نظمی و واکوئل‌زایی و گسیختگی اپیتلیوم زایشی و افزایش در فضای بین توبولی در گروه تیمار شده با پارانونایل فنل (برش‌های ۵ میکرومتری، رنگ‌آمیزی هایدن‌هان‌آزان، بزرگنمایی $\times 200$).



شکل (۳): آرایش تقریباً طبیعی اپیتلیوم زایشی و روند طبیعی اپیتلیوم زایشی در گروه تیمار شده با پارانونایل فنل و روغن سیاه‌دانه (برش‌های ۵ میکرومتری، رنگ‌آمیزی هایدن‌هان‌آزان، بزرگنمایی $\times 200$).



شکل (۴): نمای لوله‌های منی‌ساز شبیه به گروه کنترل در گروه تیمار شده با روغن سیاه‌دانه (برش‌های ۵ میکرومتری، رنگ‌آمیزی هایدن‌هان‌آزان، بزرگنمایی $\times 200$).

پارانونایل‌فنل+روغن سیاه‌دانه توانسته افزایش قابل‌توجهی در میانگین قطر، ارتفاع اپیتلیوم زایشی و ضخامت غشاء پایه لوله‌های منی‌ساز در مقایسه با گروه پارانونایل فنل ایجاد نماید و میزان این پارامترها را به سطح گروه کنترل برساند (جدول ۳).

بنابراین مشاهده شد که روغن سیاه‌دانه در گروه پارانونایل‌فنل+روغن سیاه‌دانه توانسته افزایش قابل‌توجهی در میانگین قطر، ارتفاع اپیتلیوم زایشی و ضخامت غشاء پایه لوله‌های منی‌ساز در مقایسه با گروه پارانونایل فنل ایجاد نماید و میزان این پارامترها را به سطح گروه کنترل برساند (جدول شماره ۳). مقایسه میانگین وزن بدن موش‌ها در ابتدا و انتهای آزمایش و نیز وزن بیضه در بین گروه‌های مختلف موش اختلاف آماری معنی‌داری را نشان نداد ($P>0/05$). همچنین از مقایسه میانگین غلظت MDA در موش‌های تیمار شده با پارانونایل فنل در مقایسه با گروه کنترل افزایش معنی‌داری مشاهده شد ($P<0/001$). از طرف دیگر MDA در گروه پارانونایل فنل + سیاه‌دانه در مقایسه با گروه پارانونایل فنل کاهش معنی‌داری دارد ($P<0/001$). به‌عبارت‌دیگر در گروه پارانونایل فنل + سیاه‌دانه روغن سیاه‌دانه توانست اثرات مخرب پارانونایل فنل در پراکسیداسیون لیپیدی را در مقایسه با گروه پارانونایل فنل به‌صورت معنی‌داری جبران کند. روغن سیاه‌دانه به‌تنهایی توانست باعث کاهش معنی‌دار غلظت MDA در مقایسه با گروه کنترل شود ($P<0/001$).

به دنبال اختلالات ایجادشده در بافت بیضه در پی تیمار با پارانونایل‌فنل، روند اسپرماتوژنز و کمیت سلول‌های جنسی و سرتولی نیز تحت تأثیر قرار گرفت که در این مطالعه میانگین تعداد سلول‌های اسپرماتوگونی، اسپرماتوسیت، اسپرماتید دراز و گرد و سلول‌های سرتولی در گروه پارانونایل فنل نسبت به گروه کنترل کاهش معنی‌داری داشت ($P<0/001$)؛ و روغن سیاه‌دانه در گروه پارانونایل‌فنل به‌علاوه روغن سیاه‌دانه توانست موجب افزایش معنی‌دار در میانگین تعداد سلول‌های اسپرماتوگونی، اسپرماتوسیت، اسپرماتید و سرتولی در مقایسه با گروه پارانونایل‌فنل شود ($P<0/001$) (جدول ۱).

از مقایسه میانگین حجم کل بیضه موش‌ها (mm^3) در بین گروه‌های مختلف موش اختلاف معنی‌داری مشاهده نشد ($P>0/05$) میانگین حجم لوله‌های منی‌ساز (mm^3) در گروه پارانونایل فنل نسبت به گروه کنترل به میزان ۲۷ درصد کاهش نشان داد اما این کاهش معنی‌داری نبود ($P>0/05$) درحالی‌که میانگین حجم بافت بینابینی در گروه پارانونایل فنل تنها نسبت به گروه‌های پارانونایل فنل+سیاه‌دانه و روغن سیاه‌دانه افزایش معنی‌داری نشان داد ($P<0/02$) و نسبت به گروه کنترل افزایش معنی‌داری نداشت ($P>0/05$) (جدول ۲).

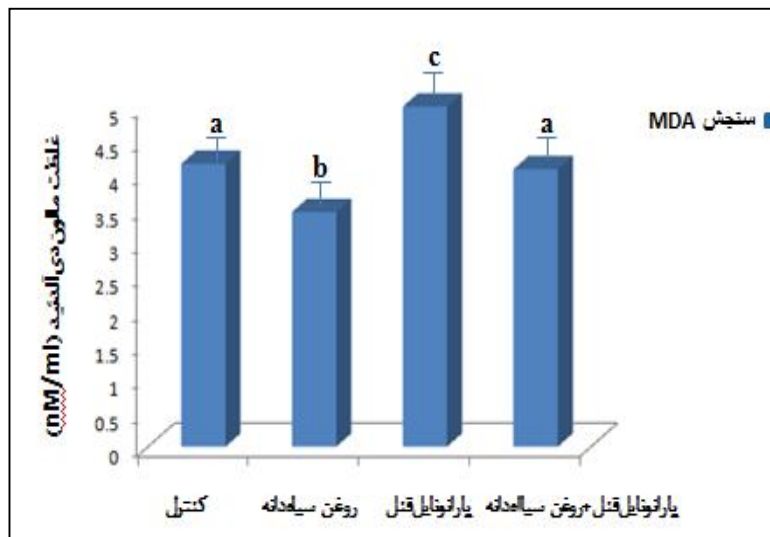
میانگین طول لوله‌های منی‌ساز در بین چهار گروه تفاوت بنابراین مشاهده می‌شود که روغن سیاه‌دانه در گروه

جدول (۱): مقایسه میانگین تعداد انواع سلول‌های اسپرماتوگونی، اسپرماتوسیت، اسپرماتید دراز، اسپرماتید گرد و سرتولی ($\times 10^6$) در گروه‌های مختلف موش ۳۴ روز پس از تیمار با پارانونایل فنل (250 mg/kg/day) و روغن سیاه‌دانه (5 ml/kg/day)، مقادیر به‌صورت $\text{means} \pm \text{SD}$ می‌باشد.

| گروه‌ها | میانگین تعداد سلول‌های اسپرماتوگونی $\times 10^6$ | میانگین تعداد سلول‌های اسپرماتوسیت $\times 10^6$ | میانگین تعداد سلول اسپرماتید دراز $\times 10^6$ | میانگین تعداد سلول اسپرماتیدگرد $\times 10^6$ | میانگین تعداد سلول‌های سرتولی $\times 10^6$ |
|--------------------------|---|--|---|---|---|
| کنترل | $5/91 \pm 211^a$ | $25/35 \pm 965^a$ | $34/89 \pm 2/96^a$ | $37/18 \pm 3/04^a$ | $2/54 \pm 0/254^a$ |
| پارانونایل فنل | $4/55 \pm 358^b$ | $18/46 \pm 1882^b$ | $21/93 \pm 1/43^b$ | $25/29 \pm 2/24^b$ | $2/73 \pm 0/253^b$ |
| سیاه‌دانه+پارانونایل فنل | $5/75 \pm 261^a$ | $27/82 \pm 2/94^a$ | $36/26 \pm 2/65^a$ | $35/64 \pm 5/98^a$ | $3/68 \pm 0/345^a$ |
| روغن سیاه‌دانه | $6/36 \pm 287^c$ | $29/58 \pm 1/18^c$ | $32/75 \pm 1/55^a$ | $31/84 \pm 1/30^a$ | $2/52 \pm 0/172^a$ |

جدول (۲): مقایسه میانگین حجم کل بیضه (mm^3)، حجم لوله‌های منی‌ساز (mm^3) و حجم بافت بینابینی (mm^3) در گروه‌های مختلف موش ۳۴ روز پس از تیمار با پارانونایل فنل (250 mg/kg/day) و روغن سیاه‌دانه (5 ml/kg/day)، مقادیر به‌صورت $\text{means} \pm \text{SD}$ می‌باشد

| گروه‌ها | وزن بدن (گرم) | وزن بیضه (گرم) | حجم کل بیضه (mm^3) | حجم لوله‌های منی‌ساز (mm^3) | حجم بافت بینابینی (mm^3) |
|--------------------------|------------------|-----------------|-------------------------------|--|-------------------------------------|
| کنترل | $36/67 \pm 3/61$ | $0/12 \pm 0/01$ | $79/44 \pm 19/01^a$ | $64/35 \pm 16/09^a$ | $15/09 \pm 3/29^{ab}$ |
| پارانونایل فنل | $38/67 \pm 3/63$ | $0/13 \pm 0/01$ | $65/60 \pm 9/85^a$ | $46/80 \pm 7/44^a$ | $18/97 \pm 2/7^b$ |
| سیاه‌دانه+پارانونایل فنل | $35/72 \pm 4/57$ | $0/12 \pm 0/01$ | $74/65 \pm 9/07^a$ | $60/39 \pm 7/67^a$ | $14/26 \pm 1/68^a$ |
| روغن سیاه‌دانه | $34/27 \pm 3/26$ | $0/10 \pm 0/01$ | $76/13 \pm 12/81^a$ | $62/17 \pm 9/99^a$ | $13/96 \pm 2/8^a$ |



نمودار (۱): مقایسه میانگین MDA در گروه‌های مختلف، ۳۴ روز پس از تیمار با پارناوایل فنل (۲۵۰ میلی‌گرم/کیلوگرم/روز) و روغن سیاه‌دانه (۵ میلی‌لیتر/کیلوگرم/روز). مقادیر به صورت $\text{mean} \pm \text{SD}$ می‌باشد. میانگین‌های با کد حرف‌های مختلف، دارای تفاوت معنی‌دار نسبت به یکدیگر می‌باشد ($P < 0.05$ one way ANOVA and Tukey's test).

بحث و نتیجه‌گیری

نتایج مطالعه کاهش معنی‌داری را در قطر، ارتفاع و ضخامت غشای پایه لوله‌های منی‌ساز نشان داد؛ که با نتایج مطالعه Soleimani و همکاران همسو می‌باشد که طی مطالعه خود کاهش قطر، ضخامت غشای پایه و ارتفاع اپیتلیوم زایشی را در رت‌هایی که با دوز 250 mg/kg/day از p-NP و به مدت ۹۰ روز (از دوران جنینی تا بلوغ) تیمار شده بودند، گزارش کردند (۱۵). معمولاً قطر لوله‌های منی‌ساز فاکتوری است که بیانگر فعالیت اسپرماتوژنیک بیضه می‌باشد (۲۸) و کاهش تعداد سلول‌های سرتولی و تخریب اسپرماتوژنز احتمالاً کاهش قطر لوله‌های منی‌ساز را سبب می‌گردد (۲۹).

کاهش کانکسین ۴۳ و اختلال در ارتباطات بین سلولی موسوم به اتصالات شکاف دار، در پی تیمار با NP (۳۰) اختلالاتی را در غشای سلول‌های جنسی و سرتولی ایجاد می‌کند که سبب از دست رفتن اسپرماتوسیت‌ها، اسپرماتیدها و آزادسازی زود هنگام اسپرماتوزوا به لومن لوله‌های منی‌ساز می‌شود (۳۱) که می‌تواند دلیلی در کاهش ارتفاع اپیتلیوم زایشی و تعداد سلول‌های جنسی در مطالعه حاضر باشد. همچنین کاهش سطح تستوسترون می‌تواند در روند اسپرماتوژنز اختلال ایجاد کرده و باعث تحلیل لایه‌های اپیتلیوم زایشی و کاهش قطر لوله‌های منی‌ساز شود (۳۲).

در این مطالعه افزایش معنی‌دار در حجم بافت بینابینی در گروه پارناوایل فنل نسبت به سایر گروه‌ها مشاهده شد که با مطالعه Shalaby که بر روی موش‌های بالغ با دوز 100 mg/kg/day انجام شد مطابقت داشت (۳). تجمع مایع در بافت بینابینی منجر به

نتایج مطالعه حاضر، افزایش در حجم بافت بینابینی، کاهش در قطر، ارتفاع و ضخامت غشای پایه لوله‌های منی‌ساز و نیز کاهش در میانگین کل تعداد سلول‌های سرتولی، اسپرماتوسیت و اسپرماتید دراز و گرد را در بافت بیضه موش‌هایی که پارناوایل فنل دریافت کرده بودند، نشان داد. نونایل فنل آلاینده‌ای زیست‌محیطی است که با تولید گونه‌های واکنش‌گر اکسیژن باعث ایجاد آسیب‌هایی در بافت‌های مختلف، از جمله بیضه می‌شود و اختلالاتی را در سیستم تولیدمثلی و اندوکروینی بر جای می‌گذارد (۳). یکی از دلایلی که می‌توان برای اثرات مخرب پارناوایل فنل بر بافت بیضه ذکر کرد، اثر آن بر روی سیستم اندوکروینی است که باعث تغییر سطح هورمون‌های جنسی (۲۵) و به دنبال آن تغییر در اسپرماتوژنز و افزایش آپاپتوز در لایه‌های ژرمینال می‌شود (۲۶). با این حال، بیشترین اثر تخریبی نونایل فنل به خاصیت استرس اکسیداتیوی آن نسبت داده می‌شود. Chitra در مطالعه خود نشان دادند که نونایل فنل موجب کاهش فعالیت آنزیم‌های آنتی‌اکسیدانی از جمله گلوتاتیون ردوکتاز و سوپر اکسید دیسموتاز و القا استرس اکسیداتیو در بافت بیضه رت‌ها می‌شود (۲۷) رادیکال‌های آزاد اکسیژن تولیدشده در اثر استرس اکسیداتیو، اسیدهای چرب غیراشباع در غشا سلولی بیضه را مورد هدف حمله قرار می‌دهد که به نوبه خود باعث اختلال در غشا سلول و آسیب سلولی می‌گردد (۳). بنابراین خصوصیات استروژنی و القا استرس اکسیداتیو توسط پارناوایل فنل، در مجموع می‌تواند آسیب‌هایی را بر بافت بیضه ایجاد کند.

مشاهده شد که روغن سیاه‌دانه باعث افزایش قابل توجه آنزیم‌های سوپر اکسید دیسموتاز (SOD) و گلوکوتایون پراکسیداز (GSH-PX) شده و سطح سرمی آمینوترانسفرازها و MDA را کاهش داده بود (۴۳). در مطالعه Ghilissi و همکارانش در سال ۲۰۱۲ تیمار رت‌های نر آلوکسان با عصاره سیاه‌دانه ۲۰۰ mg/kg/diet به مدت ۳۰ روز سبب کاهش معنی‌دار سطح MDA در بافت‌های بیضه، اپی‌دیدیم، سمینال وزیکول و پروستات در مقایسه با گروه دیابتی شد (۸).

همچنین تحقیقات مختلف نشان داده است که روغن سیاه‌دانه به‌عنوان آنتی‌اکسیدان قادر است از اثرات استرس اکسیداتیوی ناشی از تتراکلرید کربن (۴۴)، آلوکسان (۸) و آرسنیک (۴۲) بر بافت بیضه جلوگیری کند. برخی محققان گزارش کرده‌اند که سیاه‌دانه می‌تواند موجب افزایش سطح هورمون‌های LH، FSH و تستوسترون در حیوانات آزمایشگاهی شود (۴۵) بنابراین، با توجه به یافته‌های محققان و نتایج این مطالعه احتمالاً روغن سیاه‌دانه از طریق حفظ سطح هورمون‌های جنسی و کاهش استرس اکسیداتیوی اثر حفاظتی خود را بر اسپرماتوزن و بافت بیضه اعمال نموده باشد و می‌توان روغن سیاه‌دانه را به‌عنوان یک آنتی‌اکسیدان به‌منظور بهبود اثرات مخرب ایجادشده توسط پارانویل‌فنل استفاده کرد و توصیه می‌شود مصرف این روغن در برنامه غذایی بیشتر موردتوجه قرار گیرد.

افزایش حجم بافت بینابینی بیضه شد. وازودیلاتور شدن رگ‌ها ناشی از اثر بازدارندگی پارانویل‌فنل در نفوذ Ca^{2+} به کانال‌های کلسیمی نوع L در سلول‌های ماهیچه‌ای صاف رگ‌ها (۴۰) و کاهش سطح تستوسترون به دنبال تیمار با نونایل‌فنل، فضای بافت بینابینی را تحت تأثیر قرار داده، سبب آدم و افزایش وسعت بافت بینابینی بیضه گردید. آسیب در لایه اندوتلیال عروق باعث اختلال در عملکرد عروق شده و مایعات را از جریان خون به بافت بینابینی بیضه آزاد کرده و موجب آدم بافت بینابینی می‌شود. سموم و تغییر سطح تستوسترون از جمله عواملی هستند که باعث افزایش حجم بافت بینابینی بیضه شد (۴۱).

در مطالعه حاضر روغن سیاه‌دانه در گروهی که متعاقب پارانویل‌فنل، روغن سیاه‌دانه دریافت کرده بودند؛ سبب شد تا افزایش حجم بافت بینابینی، کاهش قطر، ضخامت غشا پایه و ارتفاع اپی‌تلیوم زایشی لوله‌های منی‌ساز و نیز تعداد سلول‌های سرتولی، اسپرماتوسیت و اسپرماتید دراز و گرد در حد گروه کنترل بهبود یابد. تیموکوینون به‌عنوان ترکیب اصلی سیاه‌دانه، دارای خاصیت آنتی‌اکسیدانی است که توانایی جاروبگری رادیکال‌های آزاد، مهار پراکسیداسیون لیپیدی و حفظ مکانیسم‌های دفاع آنتی‌اکسیدانی در مواجهه با رادیکال‌های آزاد را دارد (۴۲). به‌طوری‌که در مطالعه‌ای که اثر روغن سیاه‌دانه در برابر سمیت CCL_4 بررسی شده بود،

References:

1. Labadie P, Budzinski H. Alteration of steroid hormone balance in juvenile turbot (Psetta maxima) exposed to nonylphenol, bisphenol A, tetrabromodiphenyl ether 47, diallylphthalate, oil, and oil spiked with alkylphenols. Arch Environ Contam Toxicol 2006;50(4):552-61.
2. Knez J. Endocrine-disrupting chemicals and male reproductive health. Reprod Biomed Online 2013;26(5):440-8.
3. Shalaby KA, Saleh EM. Ameliorative Effect of Honey Bee Propolis on the Nonylphenol Induced-Reproductive Toxicity in Male Albino Rats. Aust J Basic Appl Sci 2011; 5(11): 918-27.
4. Choi JS, Oh JH, Park HJ, Choi MS, Park SM, Kang SJ and et al. miRNA regulation of cytotoxic effects in mouse Sertoli cells exposed to nonylphenol. Reproduc Biol Endocrinol 2011; 9: 126.
5. Coldham NG, Sivapathasundaram S, Dave M, Ashfield LA, Pottinger TG, Goodall C and et al. Biotransformation, tissue distribution, and persistence of 4-nonylphenol residues in juvenile rainbow trout (Oncorhynchus mykiss). Drug Metab Dispos 1998; 26: 347-54.
6. Lani A. Designation of the Chemical Class Nonylphenol and Nonylphenol Ethoxylates as a Priority Chemical. Board of Environmental Protection. Bureau of Remediation and Waste Management. Adoption of Chapter 883. 2010.
7. Lee H J, Chattopadhyay S, Gong EY, Ahn RS, Lee K. Anti androgenic Effects of Bisphenol A and Nonylphenol on the Function of Androgen Receptor. Toxicol Sci 2003; 75: 40-6.
8. Ghilissi Z, Hamden K, Saoudi M, Sahnoun Z, Zeghal KM, El Feki A, et al. Effect of Nigella sativa seeds on reproductive system of male

- diabetic rats. *Afr J Pharm Pharmacol* 2012; 6(20): 1444-50.
9. Gali-Muhtasib H, El-Najjar N, Schneider-Stock R. The medicinal potential of Black seed (*Nigella sativa*) and its components. *Adv Phytomedicine* 2006; 2: 133-53.
 10. Sharma NK, Ahirwar D, Jhade D, Gupta S. Medicinal & pharmacological potential of *Nigella sativa*. A review. *Ethnobotanical Rev* 2009; 13: 946-55.
 11. Tawfeek FKH, Ahmed SM, Kakel SJ. Effect of *Nigella sativa* oil treatment on the sex organs and sperm characters in rats exposed to hydrogen peroxide. *Mesopotamia J of Agric* 2006;34(1):1-7.
 12. De Jager C, Bornman MS, Vander Horst G. The effect of p-nonylphenol, an environmental toxicant with oestrogenic properties, on fertility potential in adult male rats. *Andrologia* 1999; 31: 99-106.
 13. Han XD, Tu ZG, Gong Y, Shen SN, Wang XY, Kang LN, et al. The toxic effects of nonylphenol on the reproductive system of male rats. *Reproduc Toxicol* 2004;19(2):215-221.
 14. Sangai NP, Verma RJ, Trivedi MH. Testing the efficacy of quercetin in mitigating bisphenol A toxicity in liver and kidney of mice. *Toxicol Industrial Health* 2012; 1-1.
 15. Soleimani Mehranjani M, Noorafshan A, Momeni H. R, Abnosi M. H, Anvari M, Hoseini SM. Stereological study of the effects of vitamin E on testis structure in rats treated with para-nonylphenol. *Asian J Androl* 2009; 11: 508-16.
 16. Howard C. Reed M. *Unbiased Stereology: Three-Dimensional Measurement in Microscopy*. Oxford. United Kingdom: Bios Scientific Publishers; 1998.
 17. Noorafshan A, Karbalay-Doust S. Curcumin Protects the Seminal Vesicles from Metronidazole-induced reduction of secretion in mice. *Acta Medica (Hradec Králové)* 2012; 55: 32-6.
 18. Hoseini L, Roozbeh J, Sagheb M, Karbalay-Doust S, Noorafshan A. Nandrolone decanoate increases the volume but not the length of the proximal and distal convoluted tubules of the mouse kidney. *Micron* 2009; 40(2): 226-30.
 19. Noorafshan A, Karbalay-Doust S, Valizadeh A, Aliabadi E, Mirkhani H. Ameliorative Effects of Curcumin on the Seminiferous Epithelium in Metronidazole-Treated Mice: A Stereological Study. *Toxicol Pathol* 2010; 38: 366-71.
 20. Dalgaard M, Pilegaard K, Ladefoged O. In utero exposure to diethylstilboestrol or 4n-nonylphenol in rats: number of sertoli cells, diameter and length of seminiferous tubules estimated by stereological methods. *Pharmacol Toxicol* 2002; 90(2): 59-65.
 21. Ferrando RE, Nyengaard JR, Hays SR, Fahy JV, Woodruff PG. Applying stereology to measure thickness of the basement membrane zone in bronchial biopsy specimens. *J Allergy Clin Immunol* 2003;112(6): 1243-5.
 22. Peng B, Zhang RD, Dai XS, Deng XZ, Wan Y, Yang ZW. Quantitative (stereological) study of the effects of vasectomy on spermatogenesis in rhesus monkeys. *Macaca mulatta Reproduc* 2002; 124(6): 847-56.
 23. Esterbauer H, Cheeseman KH. Determination of aldehydic lipid peroxidation products: malondialdehyde and 4-hydroxynonenal. *Methods in enzymology* 1990; 186: 407-21.
 24. Buege JA, Aust SD. Microsomal lipid peroxidation. *Methods in Enzymology* 1978; 52: 302-10.
 25. O'Donnell L, Robertson KM, Jones ME, Simpson ER. Estrogen and spermatogenesis. *Endocr Rev* 2001; 22(3): 289-318.
 26. McClusky LM, De Jager C, Bornman MS. Stage-related. increase in the proportion of apoptotic germ cells and altered frequencies of stages in the

- spermatogenic cycle following gestational, lactational, and direct exposure of male rats to p-nonylphenol. *Toxicol Sci* 2007; 95: 249–56.
27. Chitra KC, Mathur PP. Vitamin E prevents nonylphenol induced oxidative stress in testis of rats. *Indian J Exp Biol* 2004; 42: 220–3.
 28. Franca LR, Russell LD. The testes of domestic animals. In: *Male Reproduction. A Multidisciplinary Overview.* (eds J. Regadera, R. Martinez-Garcia), Madrid: Churchill Livingstone 1998: 197–219.
 29. Kovačević K, Budefeld T, Majdič G. Reduced seminiferous tubule diameter in Mice neonatally exposed to perfume. *Slov Vet Res* 2006; 43 (4): 177-83.
 30. Varghese AC, duPlessis SS, Agarwal A. Effect of endocrine disrupting chemicals on sertoli cell function. *Reproduc Bio Med* 2008; 17 (6): 866–80.
 31. Jedlinska-Krakowska M, Bomba G, Jakubowski K, Rotkiewicz T, Jana B, Penkowski A. Impact of Oxidative Stress and Supplementation with Vitamins E and C on Testes Morphology in Rats. *J Reproduc Develop* 2006; 52(2): 203-9.
 32. Gurmeet K, Rosnah I, Normadiyah MK, Das S, Mustafa AM. Detrimental effects of bisphenol A on development and functions of the male reproductive system in experimental rats. *EXCLI J* 2014;13:151–60.
 33. Han XD, Tu ZG, Gong Y, Shen SN, Wang XY. The toxic effects of nonylphenol on the reproductive system of male rats. *Reprod Toxicol* 2004 b; 19: 215–21.
 34. Choi M-S, Park H-J, Oh J-H, Lee E-H, Park S-M, Yoon S. Nonylphenol-induced apoptotic cell death in mouse TM4 Sertoli cells via the generation of reactive oxygen species and activation of the ERK signaling pathway. *J Appl Toxicol* 2014;34(6):628–36.
 35. Kato M, Makino S, Kimura H, Ota T, Furuhashi T, Nagamura Y. Sperm motion analysis in rats treated with adriamycin and its applicability to male reproductive toxicity studies. *J Toxicol Sci* 2001; 26(1): 51-9.
 36. Soleimani Mehranjani M, Taefi R. The protective role of vitamin E on the testicular tissue in rats exposed to sodium arsenite during the prenatal stage till sex maturity: A stereological analysis. *Iran J Reprod Med* 2012; 10(6): 571-80.
 37. Guillette LJ. Endocrine disrupting contaminants-beyond the Dogma. *Environ Health Perspect* 2006;114: 9-12.
 38. Gayton and Hall. 2nd ed. *teachers translate medical universities in Iran.* Tehran: Tehran Textbook of Medical Physiology;2006.
 39. Paulsson M. Basement membrane Proteins: Structure, assembly, and cellular interaction. *Critical Rev Biochem Molecular Biol* 1992; 27: 93-127.
 40. Ruehlmann DO, Steinert JR, Valverde MA, Jacob R, Mann GE. Environmental estrogenic pollutants induce acute vascular relaxation by inhibiting L-type Ca²⁺ channels in smooth muscle cells. *FASEB J* 1998;12(7): 613-9.
 41. Lirdi LC, Stumpp T, Sasso-Cerri E, Miraglia SM. Amifostine protective effect on cisplatin-treated rat testis. *Anat Rec (Hoboken)* 2008;291(7):797–808.
 42. Fouad A, Albuali W, Jresat I. Protective Effect of Thymoquinone against Arsenic-Induced Testicular Toxicity in Rats. *Int J Med Pharmaceutical Sci Engineering* 2014;8 (2): 92-5.
 43. İlhan N, Seckin D. Protective Effect of Nigella sativa Seeds on CCL4-Induced Hepato Toxicity. *F.Ü. Sağlık Bil Dergisi* 2005;19(3): 175-9.
 44. Danladi J, Ahmed SA, Akpulu SP, Owolagba GK, Iduh MU, Mairiga AA. Protective effect of cool extraction of Black Seed (Nigella Sativa) oil

- against CCl₄-Induced oxidative damages in wistar rats testis. IOSR-J Pharm Bio Sci 2013;5:68-74..
45. Yan L, Bai X, Fang Z, Che L, Xu S, Wu D. Effect of different dietary omega-3/omega-6 fatty acid ratios on reproduction in male rats. Lipids Health Dis 2013;12:33.

STEREOLOGICAL STUDY ON THE PROTECTIVE EFFECT OF *NIGELLA SATIVA* OIL ON THE MICE TESTIS TISSUE FOLLOWING PARA-NONYLPHENOL INDUCED TOXICITY

Malek Soleimani Mehranjani^{1*}, Mohammad Ali Shariatzadeh², Arezoo Solati³

Received: 7 Apr, 2016; Accepted: 18 Jun, 2016

Abstract

Background & Aims: Para-Nonylphenol (p-NP) is an estrogenic compound with toxic effects on the various organs including testis. The purpose of this investigation was to study the toxic effects of p-NP on the testis tissue of mice and evaluation of the effect of *Nigella sativa* oil (NSO) against this toxicity

Materials & Methods: This study was conducted on 24 adult male NMRI mice (32±3 g) that were divided into 4 groups (n=6), control, NSO (5mg/kg/day), p-NP (250mg/kg/day) and p-NP + NSO, and treated orally for 34 days. Finally, mice were sacrificed, their right testis were taken out, fixed, sectioned, processed and stained using Heidenhain & azan method. Testicular tissue sections were evaluated using stereological method. Lipid peroxidation index, malondialdehyde (MDA) level, was also measured in serum of mice. The data were statistically analyzed using one way ANOVA and difference means was considered significant at P<0.05.

Results: A significant decrease in the diameter (P<0.008), height of the germinal epithelium (P<0.007), the thickness of the basement membrane (P<0.05) of the seminiferous tubules, the total number of long and round spermatids, spermatocytes, spermatogonia and sertoli cells (p<0.001) and also a significant increase in the MDA level (p<0.001) was observed in the p-NP group compared to the control. The above parameters were significantly compensated in the p-NP+NSO group to the control level (P<0.05).

Conclusion: NSO has a protective effect on the p-NP toxicity in the mice testis therefore it can be suggested as a raputic supplement in preventing the adverse effects of p-NP exposure in industrial zones.

Keywords: Stereology, Testis, Para- nonylphenol, *Nigella sativa* oil, Mice

Address: Department of Biology, Faculty of Science, Arak University, Arak, Iran

Tel: +989181617098

Email: m-soleimani@araku.ac.ir

SOURCE: URMIA MED J 2016; 27(6): 514 ISSN: 1027-3727

¹ Associate Professor, Department of Biology, Faculty of Science, Arak University, Arak, Iran (Corresponding Author)

² Professor, Department of Biology, Faculty of Science, Arak University, Arak, Iran

³ Master in Developmental Biology, Faculty of Science, Arak University, Arak, Iran