

ترومبوز بزرگ و توبولار داخل کرونری: ترومبکتومی حین عمل و جراحی بای پس عروق کرونری (CABG)

بهنام عسکری^۱، علیرضا رستمزاده^۲، کمال خادم‌وطن^۳

تاریخ دریافت ۱۳۹۴/۰۸/۱۹ تاریخ پذیرش ۱۳۹۴/۱۰/۲۷

چکیده

بیمار آقای ۴۶ ساله با سابقه هیپرلیپیدمی شدید به علت انفارکتوس حاد قدامی با کسر جهشی (EF) قلبی ۳۰ درصد بستری شدند. علی‌رغم درمان‌های طبی معمول درد سینه شدید در حال استراحت داشت. در آنژیوگرافی کرونری انسداد کامل در پروگزیمال شریان LAD با یک ترومبوز بسیار بزرگ طویل داشت (TIMI flow = 0-1).

امکان ساکشن کامل لخته و تعبیه استنت وجود نداشت و با توجه به وجود علائم شدید، بیمار تحت CABG سه گرفت اورژانس قرار گرفت. کل لومن LAD و دیانگونال پر از لخته بود. لخته با استفاده از اسپاچولای اندآرتکتومی، شستشوی با سرم هپارینه و پرفیوژن از طریق کاتتر رتروگرید خارج شدند. در دوره بعد از عمل مشکل خاصی وجود نداشت.

این بیمار از نظر ترومبکتومی عروق کرونری به روش جراحی و CABG و همچنین وسعت قابل توجه لخته داخل کرونری که کل رگ را درگیر کرده بود نادر می‌باشد و مورد مشابه آن در مقالات داخلی و خارجی گزارش نشده است.

کلیدواژه‌ها: انفارکتوس قلبی، ترومبوز داخل کرونری، ترومبکتومی، مداخله کرونری پرکوتانئوس، جراحی بای پس عروق کرونری

مجله پزشکی ارومیه، دوره بیست و ششم، شماره دوازدهم، ص ۱۰۹۴-۱۰۹۰، اسفند ۱۳۹۴

آدرس مکاتبه: ارومیه، دانشگاه علوم پزشکی ارومیه، بیمارستان قلب حضرت سیدالشهدا، بخش جراحی قلب و عروق. تلفن ۰۴۴۳۳۷۵۹۰۸

Email: askaribehnam@ymail.com

مقدمه

در بیماران با STEMI حاد اقدام فوری برای برقراری مجدد جریان خون میوکارد به منظور حفظ میوکارد درگیر و کاهش عوارض و مورتالیتی ضروری است. این اقدام به‌ویژه در چند ساعت اول بعد از شروع علائم دارای اهمیت می‌باشد (۱). فیبریولیتیک تراپی و PCI اولیه اقدامات معمول می‌باشند که نسبت به جراحی CABG ارجح بوده و در مدت‌زمان کمی انجام می‌شوند. بنابراین CABG استراتژی درمانی غیرمعمول در بیماران STEMI می‌باشد که فقط در ۲ الی ۵ درصد موارد انجام می‌شود (۲).

معرفی بیمار

بیمار آقای ۴۶ ساله با سابقه هیپرلیپیدمی و بدون سابقه سیگار، دیابت، فشارخون بالا و سابقه فامیلی به علت درد سینه تیپیک قلبی

شدید مراجعه کرده بود. بیمار درشت‌اندام بوده، قد ۱۸۷ سانتی‌متری و وزن ۱۱۶ کیلوگرم داشت. نوار قلبی انجام شده نشانگر انفارکتوس حاد قدامی (ant STEMI) بود. در اکوکاردیوگرافی، کسر جهشی (EF) قلب ۳۰ درصد و نارسایی دریچه میترال (MR) خفیف و اختلال حرکت دیواره قلبی (RWMA) در دیواره قدامی داشت. بیمار درمان‌های طبی معمول شامل استرپتوکیناز با دوز استاندارد و آسپرین و کلوپیدوگرل و انفوزیون هپارین درمانی دریافت کرده بود و علی‌رغم آن‌ها درد سینه شدید در حال استراحت داشت. در آنژیوگرافی کرونری انجام شده، انسداد کامل در پروگزیمال شریان قدامی نزولی چپ (LAD) دیده می‌شد (TIMI flow = 0). بیمار تحت ترومبو ساکشن با clot extraction catheter (Mini (invatec / DIVER C.E.MAX) و بالون آنژیوپلاستی (Mini (G.2b/3a inhibitor) قرار گرفت. تزریق اینتگرلین (trek 2.0-20)

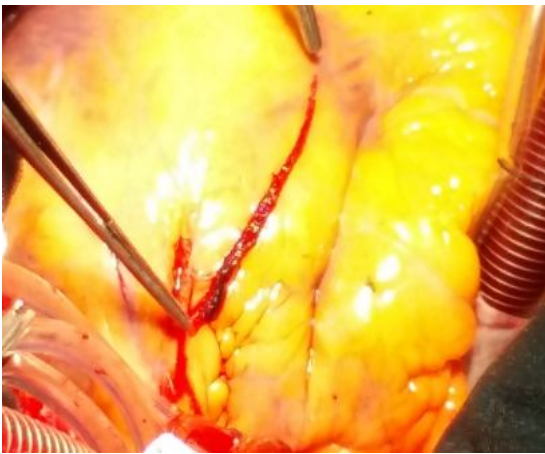
^۱ استادیار گروه جراحی، فوق تخصص جراحی قلب، بیمارستان قلب سیدالشهدا، دانشگاه علوم پزشکی ارومیه (نویسنده مسئول)

^۲ استادیار گروه قلب و عروق، فلوشیپ اکوکاردیوگرافی، بیمارستان قلب سیدالشهدا، دانشگاه علوم پزشکی ارومیه

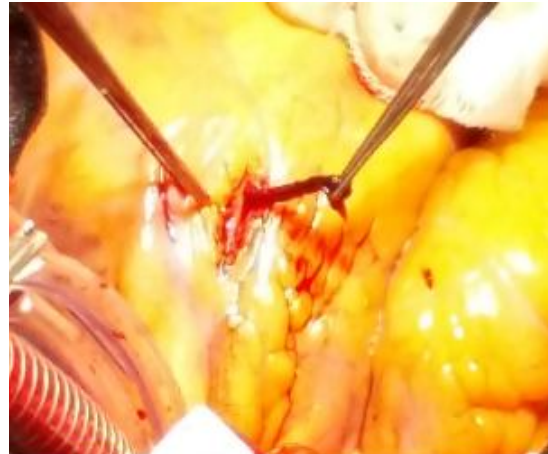
^۳ دانشیار گروه قلب و عروق، فلوشیپ اکوکاردیوگرافی، بیمارستان قلب سیدالشهدا، دانشگاه علوم پزشکی ارومیه

شد. استرنوتومی میانی، آزادسازی شریان مامری داخلی چپ (LIMA) و برداشتن ورید صافن داخلی از پا انجام شد. هپارین تزریق شده و بعد از کاتولاسیون آنورت صعودی و دهلیز راست، پمپ قلبی-ریوی (CPB) برقرار شد. با کاردیوپلژی خون سرد آنته گرید و رتروگرید ایست قلبی حاصل شد. ابتدا برای شریان راموس با توجه به تنگی و ترومبوز دهانه آن گرافت وریدی زده شد. سپس نوبت به گرافت شریان LAD رسید. در نگاه از بیرون کل مسیر LAD و دیاگونال پر و سیاه‌رنگ دیده می‌شد. آرتیوتومی LAD و دیاگونال انجام شد. کل لومن هر دو از محل انسداد پروگزیمال تا دیستال آن‌ها پر از لخته توبولار دراز بود. لخته‌های داخل LAD و دیاگونال با استفاده از اسپاچولای اندآرتکتومی به تدریج و به آرامی خارج شدند.

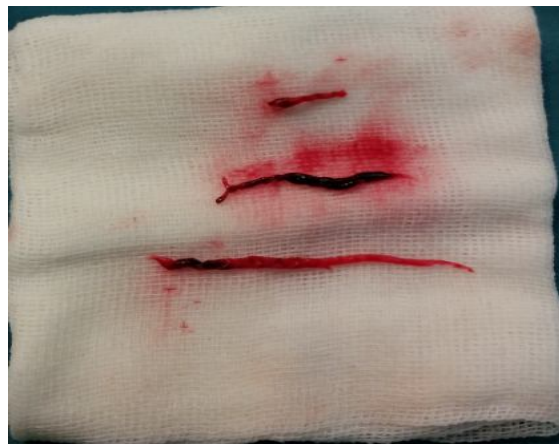داخل کرونری دو بار بر اساس وزن بیمار و عملکرد کلیوی انجام شد. در تزریق آخر کرونری، LAD به صورت رگی بزرگ با یک ترومبوز بسیار بزرگ طویل در پروگزیمال آن و نزدیک شریان تنه کرونری چپ (LM) رؤیت شد (TIMI flow = 1). در سایر تزریق‌ها شریان کرونری راست (RCA) باز بوده ولی تنگی قابل توجه در اولین شاخه شریان سیرکومفلکس چپ یا راموس دیده می‌شد. علی‌رغم اقدامات انجام شده و تلاش‌های فراوان امکان ساکشن کامل لخته و تعبیه استنت و برقراری کامل جریان خون کرونری میسر نشده و با توجه به وسعت میوکارد درگیر و وجود علائم شدید بیمار، طی مشاوره جراحی قلب بیمار کاندید جراحی بای پس عروق کرونری (CABG) اورژانس شد. پس از اقدامات لازم قبل از عمل، بیمار به اتاق عمل منتقل



شکل (۲)



شکل (۱)



شکل (۳)

ها شستشوی با سرم هپارینه داده شد. آناستوموزهای گرافت وریدی به دیاگونال LIMA به LAD انجام شدند. به راحتی و بدون

برای خروج لخته‌های ریز دیستال پرفیوژن از طریق کاتتر رتروگرید (سینوس کرونری) انجام شد. همچنین از محل آرتیوتومی

مخچه‌ای و در مورد دوم شریان رادیال چپ درگیر شده بود (۹).
انجام CABG اورژانس بعد از STEMI ناشایع می‌باشد. یکی از اندیکاسیون‌های آن PCI ناموفق در حضور تداوم علائم بالینی یا همودینامیک مختل می‌باشد. از اندیکاسیون‌های معمول دیگر (کلاس ۱) عوارض مکانیکی MI، بیماران با درگیری شدید هر سه رگ کرونری (sever 3VD) و درگیری شریان تنه کرونری چپ (LM) و بیماران نامناسب برای فیبرینولیتیک تراپی و PCI اولیه با علائم ایسکمی قلبی پایدار یا راجعه می‌باشد (۱۰).

در جستجو از منابع و سایت‌های علمی متعدد شامل pubmed, google scholar, sciencedirect, و CTSNet موردی از خارج کردن لخته به روش جراحی و CABG وجود نداشت. گزارش‌های موردی مربوط به موارد گیر کرده و یا شکسته شده گاید وایرهای PCI (۱۱) و ترومبوز حاد LM وجود دارند (۱۲). این بیمار از نظر ترومبکتومی اولیه عروق کرونری به روش جراحی و CABG و همچنین وسعت قابل توجه لخته داخل کرونری که کل رگ را درگیر کرده بود نادر بوده و مورد مشابه آن در مقالات داخلی و خارجی گزارش نشده است.

ترومبوز داخل کرونری وسیع در حین اعمال CABG پدیده نادری می‌باشد و در طی حدود ۲۸۰۰ عمل CABG انجام شده در مرکز قلب سیدالشهدائ ارومیه در طی ۶ سال اخیر برای اولین بار دیده شده است.

نتیجه‌گیری

در بیماران با STEMI حاد، در صورتیکه امکان ترومبوساکشن لخته و آنژیوپلاستی و برقراری جریان خون کرونری کافی وجود نداشته باشد، در موارد علائم پایدار ایسکمی قلبی، CABG اورژانس قابل انجام می‌باشد. بعد از خارج کردن لخته‌های لومن کرونری، استفاده از پرفیوژن کرونری رتروگرید برای خروج کامل آمبولی‌های دیستال توصیه می‌شود.

اینوتروپ و بدون تغییرات ECG عمل جدا شدن از پمپ قلبی-ریوی (CPB weaning) انجام شد. در دوره بعد از عمل مشکل خاصی وجود نداشت. علائم بالینی بیمار برطرف شد. کسر جهشی (EF) قلب در اکوکاردیوگرافی انجام شده ترخیص ۳۵ درصد و در اکوی دو ماه بعد ۴۵ درصد بود.

بحث

علیرغم پیشرفت قابل توجه در کاردیولوژی مداخله‌ای و استفاده از درمان‌های ضد پلاکتی، ترومبوز داخل کرونری هنوز مشکل عمده‌ای است که پروسیجرهای آنژیوپلاستی را تحت تأثیر قرار می‌دهد (۳). در مقایسه با بیماران فاقد ترومبوز، ترومبوز داخل کرونری باعث کاهش موفقیت آنژیوپلاستی، افزایش احتمال مسدود شدن رگ و افزایش عوارض عمده (مرگ و MI و CABG اورژانس) می‌شود (۴). یک مشکل عمده که در طی آنژیوپلاستی اولیه روی می‌دهد میکروآمبولی‌های دیستال و ایجاد پدیده no-reflow یا slow-flow می‌باشد که پروگنوز بدی به دنبال دارد (۵) و میزان بروز آن (no-reflow) در یک مطالعه حدود ۲۸ درصد ذکر شده است (۶).

آنژیوپلاستی اولیه با ساکشن ترومبوز داخل کرونری در بیماران با STEMI حاد اقدامی ضروری است زیرا در مقایسه با آنژیوپلاستی اولیه استاندارد منجر به ری پرفیوژن بهتر بافت میوکارد می‌شود. میزان افزایش EF و اندکس حرکت دیواره قلبی و remodeling بطن چپ در گروه ترومبوساکشن بهتر می‌باشد (۷). فن‌های مختلفی برای برداشتن ترومبوز در طی آنژیوپلاستی اولیه وجود دارند که هرکدام مزایا و معایب خاص خود را دارند (۸).

از طرف دیگر، در موارد نادر ساکشن ترومبوز داخل کرونری می‌تواند همراه با عارضه باشد. در یک گزارش بروز آمبولی سیستمیک به دنبال انجام آنژیوپلاستی اولیه با ساکشن ترومبوز بزرگ داخل کرونری در دو بیمار روی داده بود. در مورد اول شریان

References:

1. Gersh BJ, Stone GW. Pharmacological facilitation of coronary intervention in ST-segment elevation myocardial infarction: time is of the essence. JACC: Cardiovascular Interventions 2010; 3(12): 1284-91.
2. White HD, Assmann SF, Sanborn TA, Jacobs AK, Webb JG, Sleeper LA, et al. Comparison of percutaneous coronary intervention and coronary artery bypass grafting after acute myocardial

infarction complicated by cardiogenic shock: results from the Should We Emergently Revascularize Occluded Coronaries for Cardiogenic Shock (SHOCK) trial. Circulation 2005; 112(13):1992-2001.

3. Hamilos MI, Kochiadakis GE, Skolidis EI, Igoumenidis NE, Skandalakis G, Selianakis A, et al. Successful thrombus removal during angioplasty in a patient with acute myocardial

- infarction using a new aspiration catheter. *Hellenic J Cardiol* 2005;46(4):314-6.
4. Boston DR, Barry WH, Malouf A. Management of intracoronary thrombosis complicating percutaneous transluminal coronary angioplasty. *Clin Cardiol* 1996; 19(7): 536-42.
 5. Rezkalla SH, Dharmashankar KC, Abdalrahman IB, Kloner RA. No-reflow phenomenon following percutaneous coronary intervention for acute myocardial infarction: incidence, outcome, and effect of pharmacologic therapy. *J Interv Cardiol* 2010; 23(5):429-36.
 6. Rivera-Linares BM, Bedolla-Barajas M, Morales-Romero J, Jiménez-Gómez JE. Predictors of no-reflow phenomenon after primary percutaneous coronary intervention. *Rev Med Inst Mex Seguro Soc* 2014; 52(5):522-9.
 7. Liistro F, Grotti S, Angioli P, Falsini G, Ducci K, Baldassarre S, et al. Impact of thrombus aspiration on myocardial tissue reperfusion and left ventricular functional recovery and remodeling after primary angioplasty. *Circ Cardiovasc Interv* 2009 Oct;2(5):376-83.
 8. Navarese EP, Tarantini G, Musumeci G, Napodano M, Rossini R, Kowalewski M, et al. Manual vs mechanical thrombectomy during PCI for STEMI: a comprehensive direct and adjusted indirect meta-analysis of randomized trials. *Am J Cardiovasc Dis* 2013; 3(3):146-57.
 9. Lin MS, Wu LS, Cheng NJ, Lin PC, Chang CJ. Thrombus aspiration complicated by systemic embolization in patients with acute myocardial infarction. *Circ J* 2009; 73(7):1356-8.
 10. O'Gara PT, Kushner FG, Ascheim DD, Casey DE Jr, Chung MK, de Lemos JA, et al. 2013 ACCF/AHA guideline for the management of ST-elevation myocardial infarction: executive summary. *Catheter Cardiovasc Interv* 2013; 82(1):E1-27.
 11. Al-Moghairi AM, Al-Amri HS. Management of retained intervention guide-wire: a literature review. *Curr Cardiol Rev* 2013; 9(3):260-6.
 12. Gottam N, Stewart D, Yamasaki H, and Ajjour M. The Main Coronary Artery (LMCA) Thrombus Presented as an ST Elevation Myocardial Infarction in a Hypercoagulable Patient. *Case Rep Vasc Med* 2012; 2012:579097.

BULKY AND TUBULAR INTRACORONARY THROMBOSIS: INTRAOPERATIVE THROMBECTOMY AND CORONARY ARTERY BYPASS GRAFTING

Behnam Askari^{1}, Alireza Rostamzadeh², Kamal Khademvatan³*

Received: 10 Nov , 2015; Accepted: 17 Jan , 2016

Abstract

A 46 year-old man with a history of hyperlipidemia was admitted with acute anterior ST-segment elevation MI and his ejection fraction was 30%. He had rest typical chest pain despite routine and complete medical treatment. Urgent coronary catheterization revealed complete occlusion in the proximal of LAD artery with bulky thrombosis (TIMI flow =0-1). Complete thrombosuction and primary PCI was not possible. Urgent three graft CABG was done due to symptoms of patient and unsuccessful PCI.

Total lumen of LAD and diagonal arteries were full of clot. Large and tubular clots of LAD and diagonal were removed with endarterectomy spatula, irrigation with heparinized saline and retrograde coronary perfusion via coronary sinus catheter. Postoperative period was uneventful.

This patient was very rare case due to intracoronary thrombectomy via surgery and also due to bulky and large clot that involved all way of coronary arteries. Similar cases were not found in different literatures.

Keywords: ST-segment elevation MI (STEMI), Intracoronary thrombus, Thrombectomy, Percutaneous coronary intervention (PCI), CABG (coronary artery bypass grafting)

Address: Seyed-al-Shohada Cardiac Specialized Hospital, Urmia University of Medical Sciences, Urmia, Iran

Tel: +984432375908

Email: askaribehnam@ymail.com

SOURCE: URMIA MED J 2016; 26(12): 1094 ISSN: 1027-3727

¹ Assistant Professor in Cardiac Surgery, Seyed-al-Shohada Cardiac Specialized Hospital, Urmia University of Medical Sciences, Urmia, Iran (Corresponding Author)

² Assistant Professor in Cardiology, Seyed-al-Shohada Cardiac Specialized Hospital, Urmia University of Medical Sciences, Urmia, Iran

³ Associate Professor in Cardiology, Seyed-al-Shohada Cardiac Specialized Hospital, Urmia University of Medical Sciences, Urmia, Iran