

تغییر شکل گازانبری گذرا و منتشر ناخن‌های دست‌وپا در یک شیرخوار سه‌ماهه با بیماری کاوازاکی و درگیری شدید عروق کرونر

محمد رادور^۱

تاریخ دریافت ۱۳۹۳/۰۷/۲۰ تاریخ پذیرش ۱۳۹۳/۱۰/۰۷

چکیده

تغییر شکل گازانبری (Pincer nail deformity) در بیماری کاوازاکی بندرت اتفاق می‌افتد و وقوع همزمان آن با آنوریسم در عروق کرونر بسیار نادر می‌باشد (۲،۱). در این مقاله، شیرخوار سه‌ماهه‌ای معرفی می‌شود که به علت تب و بی‌حالی و عدم شیر خوردن بستری گردید. در طی بستری، دچار تغییر شکل گازانبری منتشر و گذرا در تمام ناخن‌های دست‌وپا گردید که بعد از چهار روز و همزمان با درمان بیماری کاوازاکی بهبودی کامل یافت. همچنین در مرحله تحت حاد دچار آنوریسم در عروق کرونر چپ و راست گردید. در بررسی‌های سرپایی یک سال بعد آنوریسم در عروق کرونر کاملاً بهبود یافته بود.

کلید واژگان: بیماری کاوازاکی، تغییر شکل گازانبری ناخن‌ها، عروق کرونر

مجله پزشکی ارومیه، دوره بیست و پنجم، شماره دوازدهم، ص ۱۰۸۱-۱۰۷۶، اسفند ۱۳۹۳

آدرس مکاتبه: ارومیه - دانشگاه علوم پزشکی ارومیه - بیمارستان شهید مطهری - گروه کودکان، تلفن: ۰۹۱۴۳۴۱۰۶۹۶

Email: m.radvar@umsu.ac.ir

مقدمه

استوانه‌ای و شیپوری (trumpeted) را می‌دهد. این تغییر شکل می‌تواند علت ارثی (hereditary) داشته باشد و یا به علت عوامل اکتسابی شامل پسوریازیس - استئوآرتریت انگشتان - عوارض دارویی - بیماری‌های سیستمیک و یا آگزوستوز زیر ناخن (sub-ungual exostosis) ایجاد شود (۲،۱). بیماری‌های سیستمیک که باعث تغییر شکل گازانبری در ناخن‌ها می‌شوند شامل دیابت ملیتوس، بیماری لوپوس، نارسایی مزمن کلیه و بیماری کاوازاکی می‌باشند (۷).

ما در این مقاله شیر سه‌ماهه‌ای را معرفی می‌کنیم که با تب و بی‌قراری شدید در بخش کودکان بستری گردید و بعد از بستری بیماری کاوازاکی تشخیص داده شد. در مرحله حاد و تب‌دار بیماری، شیرخوار دچار تغییر شکل منتشر ناخن‌های دست‌وپا گردید که بعد از چهار روز همزمان با درمان بیماری کاوازاکی بهبود یافت و در مرحله تحت حاد و بدون تب بیماری کاوازاکی، درگیری شدید عروق کرونر به‌صورت آنوریسم منتشر عروق کرونر را پیدا کرد.

بیماری کاوازاکی یک بیماری التهابی حاد و سیستمیک می‌باشد که به‌طور شایع در شیرخواران و بچه‌های کمتر از ۵ سال اتفاق می‌افتد. تشخیص بیماری به‌طور عمده بر اساس علائم بالینی شامل تب، بثورات پوستی، التهاب ملتحمه، تغییرات در اندام‌ها، قرمزی مخاط دهان و لب‌ها و لنفادنوپاتی گردنی می‌باشد (۳). عارضه خطرناک این بیماری ایجاد آنوریسم در عروق کرونر می‌باشد که در بیماران درمان نشده در ۲۰ تا ۲۵ درصد موارد اتفاق می‌افتد، در صورت درمان با ایمونوگلوبولین وریدی (IVIG) این مقدار به ۳ تا ۵ درصد کاهش می‌یابد (۵،۴).

ایجاد اختلالات در ناخن‌ها جزء علائم معمول (typic) در بیماری کاوازاکی نیست و وقوع همزمان آن‌ها با بیماری کاوازاکی جزء علائم غیرمعمول (atypical) محسوب می‌شود (۶). تغییر شکل گازانبری بستر ناخن (Pincer nail deformity) با تحب و انحنای عرضی ناخن‌ها در امتداد محور طولی مشخص می‌شود. این تغییر شکل باعث برآمدگی بستر ناخن شده و به ناخن شکل

^۱ استادیار کودکان، دانشگاه علوم پزشکی ارومیه

معرفی مورد

بیمار شیرخوار سه‌ماهه بوده که به علت تب، بی‌قراری، عدم شیر خوردن و سرفه از سه روز قبل از مراجعه در بخش کودکان بستری گردید. در معاینات بالینی درجه حرارت زیر بغل ۳۹ درجه، بثورات پوستی به صورت ضایعات ریز و منتشر ماکولوپاپولار در تنه و با شدت کم در اندام‌ها و قرمزی خفیف لب‌ها و مخاط دهان را داشته است.

در آزمایشات انجام‌شده موارد مثبت به صورت زیر بوده است:

WBC=6700 N=46%, L=40% Hb=9.7 PLT=
ESR=52 U/A: WBC > 50 U/C = No 286000
growth

با توجه به تب شدید و وجود پیوری در آزمایش کامل ادرار، بیمار با تشخیص پیلونفریت تحت درمان با آنتی‌بیوتیک وریدی قرار گرفت. بعد از گذشت سه روز علی‌رغم درمان با آنتی‌بیوتیک، تب بیمار بهبود نیافت. تکرار آزمایشات در روز سوم به صورت زیر بوده است.

WBC=13600 N=64% L=34%, Hb= 8.9,
PLT=659000, ESR= 104

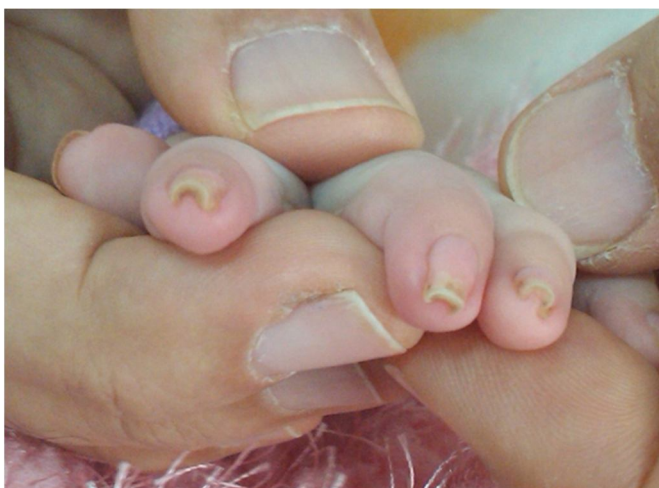در روز چهارم بعد از بستری تغییر مشکل منتشر در تمام ناخن‌های دست‌وپا ظاهر گردید (شک‌های ۱ و ۲ و ۳). این تغییر شکل به صورت تحذب و انحنای شدید عرضی ناخن‌ها در امتداد محور طولی ناخن بوده است که باعث برآمدگی شدید بستر ناخن به طرف خارج گردید و در مجموع ناخن‌ها به شکل استوانه و یا شیپور مانند (trumpeted) درآمدند. تغییر شکل فوق در ناخن‌ها به اسم تغییر شکل گازانبری (pincer nail deformity) نامیده می‌شوند (۱).

در اکوکاردیوگرافی انجام‌شده در این مرحله از بیماری آناتومی

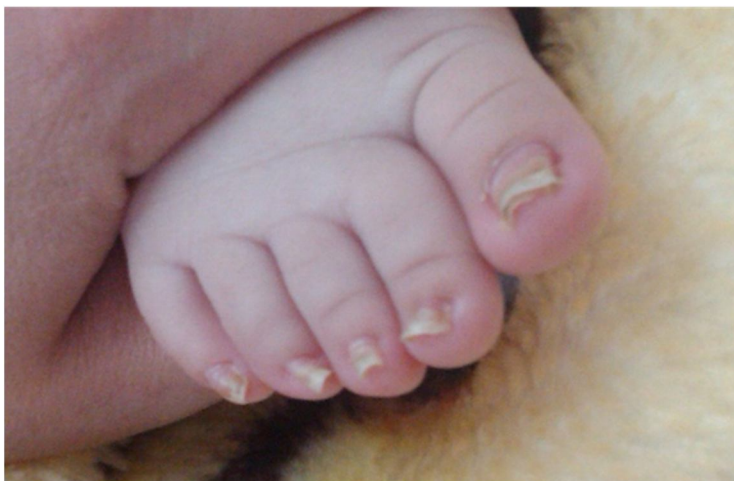عروق کرونر نرمال بوده و آنوریسم در عروق کرونر دیده نشد. با توجه به عدم قطع تب علی‌رغم درمان آنتی‌بیوتیکی و ظاهر شدن تغییر شکل در ناخن‌ها و جواب آزمایشات که به صورت افزایش شدید ESR و ترومبوسیتوز بوده است، بیمار با تشخیص بیماری کاوازاکی تحت درمان با ایمونوگلوبولین وریدی قرار گرفت. به علت اینکه تب‌های بیمار قطع نگردید دوز دوم ایمونوگلوبولین وریدی برای بیمار داده شد که بعد از آن تب‌های بیمار کاملاً قطع‌شده و حال عمومی بیمار بهبود یافت. همچنین تغییر شکل گازانبری ناخن‌ها چهار روز بعد از ظاهر شدن و همزمان با اتمام دوز دوم درمان با ایمونوگلوبولین وریدی به طور کامل بهبود یافت. در تکرار اکوکاردیوگرافی که بعد از قطع تب بیمار و در مرحله تحت حاد بیماری انجام گردید، متأسفانه درگیری شدید عروق کرونر ظاهر شد (شکل‌های ۴ و ۵). این درگیری به صورت آنوریسم منفرد دوکی‌شکل با ابعاد ۳×۷ میلی‌متر در شریان کرونر چپ و آنوریسم به صورت اتساع (ectasia) منتشر و طولی در شریان کرونری راست بوده است. بیمار به علت ضایعات فوق در عروق کرونر، تحت درمان با وارفارین قرار گرفت.

پنج روز بعد از شروع درمان با وارفارین به علت حال عمومی خوب و عدم وجود تب، بیمار با داروهای وارفارین و آسپیرین مرخص گردید.

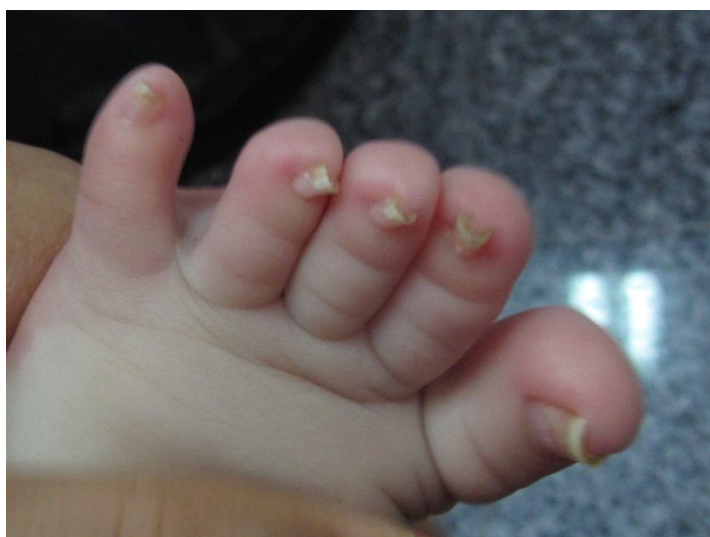در اکوکاردیوگرافی‌های بعدی چهار ماه بعد از ترخیص بیمار، خوشبختانه آنوریسم در عروق کرونر بهبود یافته بود و به خاطر آن وارفارین قطع‌شده و فقط آسپیرین با دوز ضد انعقادی به بیمار داده شد. در مراجعات بعدی یک سال بعد از ترخیص، شیرخوار حال عمومی خوب را داشته و در بررسی‌های اکوکاردیوگرافیک آنوریسم در عروق کرونر کاملاً بهبود یافته بود.



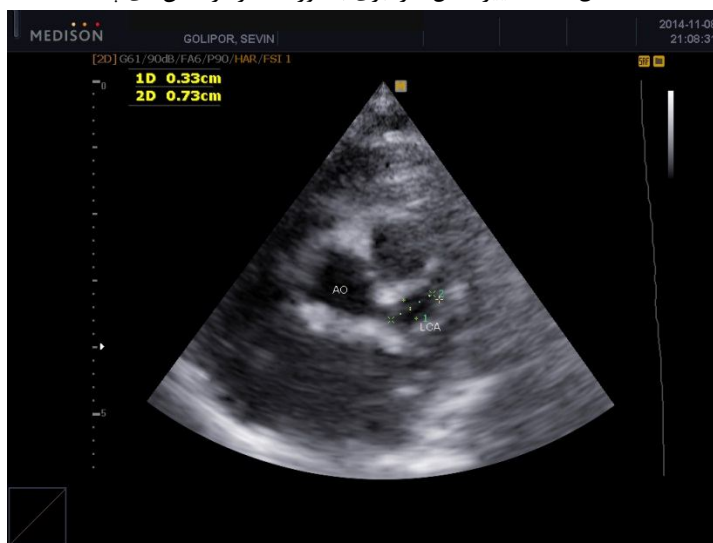
شکل (۱): تغییر شکل گازانبری در ناخن‌های دست



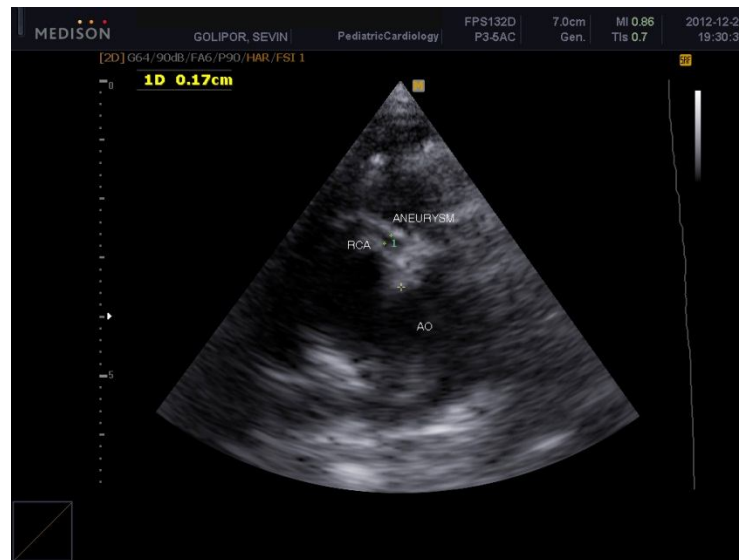
شکل (۲): تغییر شکل گازانبری به‌طور منتشر در ناخن‌های پا



شکل (۳): تغییر شکل گازانبری به‌طور منتشر در ناخن‌های پا



شکل (۴): آنوریسم بزرگ و دوکی‌شکل با ابعاد $7/3 \times 3/3$ mm در شریان کرونری چپ



شکل (۵): آنوریسم در شریان کرونری راست به صورت اتساع (ectasia) منتشر و طولی که اندازه آن از ۱/۵ برابر قطر قسمت نرمال شریان بیشتر است.

بحث

بیماری کاوازاکی در کشورهای در حال رشد بعد از بیماری تب رماتیسمی، شایع‌ترین علت بیماری‌های اکتسابی قلب در بچه‌ها می‌باشد. تشخیص بیماری کاوازاکی در فرم کامل و کلاسیک بر اساس وجود تب حداقل به مدت ۵روز و وجود حداقل ۴ علامت بالینی از علائم بالینی کلاسیک بیماری کاوازاکی می‌باشد. این علائم بالینی شامل التهاب غیر چرکی دوطرفه ملتحمه - قرمزی مخاط دهان و لب‌ها - بثورات پوستی - لنفادنوپاتی گردنی - قرمزی و آدم در دست‌ها و پاها می‌باشند (۵،۳). در صورتی که علامت بالینی نادر و غیرمعمول همراه با بیماری کاوازاکی ظاهر شود در این صورت بیماری کاوازاکی از نوع غیرمعمول (atypical) می‌باشد (۶).

در بیمار ما از مجموع ۵ علامت بالینی کلاسیک در بیماری کاوازاکی فقط دو علامت بالینی قرمزی مخاط دهان و لب‌ها و بثورات پوستی را داشته است بنابراین در فرم کاوازاکی ناکامل (incomplete) قرار می‌گیرد. همچنین تظاهر عمده بالینی غیرمعمول و نادر به صورت تغییر شکل گازانبری ناخن‌ها در این بیمار ظاهر شده بود، بنابراین در گروه کاوازاکی غیرمعمول (atypical) هم قرار می‌گیرد.

گزارشات تغییر شکل گازانبری ناخن‌ها در بیماری کاوازاکی بسیار کم می‌باشد. در یک مورد که توسط Vanderhooft و

همکاران گزارش شده است، در یک شیرخوار سه‌ماهه با بیماری کاوازاکی تغییر شکل گازانبری ناخن‌ها به‌طور عمده در انگشتان دست و با شدت کم در انگشتان پا بوده است. همچنین این تغییر شکل در مرحله تحت حاد و بعد از قطع تب ظاهر شده و بعد از گذشت دو ماه بهبودی کامل یافته بود. همچنین در بیمار فوق درگیری عروق کرونر وجود نداشته است (۱).

فاکتورهای خطر برای درگیری عروق کرونر در بیماری کاوازاکی شامل تب ممتد و طولانی - آنمی - لکوسیتوز - افزایش شدید ESR - کاهش آلبومین سرم - جنس مذکر و سن کمتر از یک سال می‌باشد (۸،۵). در بیمار ما که درگیری شدید عروق کرونر را داشته است از موارد ذکر شده فوق، موارد تب طولانی - آنمی - ESR بالا و سن کمتر از یک سال را داشته است.

در بیمار ما هردو مورد درگیری منتشر و شدید گازانبری ناخن‌ها و همچنین درگیری شدید عروق کرونر با هم وجود داشته است. تغییر شکل گازانبری ناخن‌ها گذرا بوده و در مدت ۴ روز بهبودی کامل یافت. همچنین آنوریسم شدید عروق کرونر در ماه چهارم بعد از بیماری بهبود یافته بود و در بررسی‌های اکوکاردیوگرافیک یک سال بعد از شروع بیماری عروق کرونر سالم گزارش شدند. به نظر می‌رسد در بیمار ما همان عواملی که باعث بهبودی تغییر شکل ناخن‌ها شدند در بهبودی آنوریسم عروق کرونر نیز مؤثر بودند.

References:

1. Vanderhooft SL, Vanderhooft JE. Pincer nail deformity after Kawasaki's disease. J Am Acad Dermatol 1999;41:341-2.
2. Lee JI, Lee YB, Oh ST. A clinical study of 35 cases of pincer nails. Ann Dermatol 2011;23:417-23.

3. Newburger JW, Takahashi M, Gerber MA, Gewitz MH, Tani LY, Burns JC, et al. Diagnosis, treatment, and long-term management of Kawasaki disease: a statement for health professionals from the Committee on Rheumatic Fever, Endocarditis and Kawasaki Disease, Council on Cardiovascular Disease in the Young, American Heart Association. *Circulation* 2004;110(17):2747-71.
4. Belay ED, Maddox RA, Holman RC, Curns AT, Ballah K, Schonberger LB. Kawasaki syndrome and risk factors for coronary artery abnormalities: United States, 1994-2003. *Pediatr Infect Dis J* 2006;25:245-9.
5. Moss AJ, Allen HD. Moss and Adams' Heart Disease in infants, children and adolescents: Including the Fetus and Young Adult. 7th ed. Philadelphia, PA: Wolters Kluwer Health/Lippincott Williams; 2008. P. 1242 – 1254.
6. Forsey J, Mertens L. Atypical Kawasaki disease—a clinical challenge. *Eur J Pediatr* 2012;171:609-11.
7. Majeski C, Ritchie B, Giuffre M. Pincer nail deformity associated with systemic lupus erythematosus. *J Cutan Med Surg* 2005;9:2-5.
8. Yim D, Curtis N, Cheung M, Burgner D. An update on Kawasaki disease II: clinical features, diagnosis, treatment and outcomes. *J Paediatr Child* 2013;49(8):614e23.

PINCER NAIL DEFORMITY IN A THREE-MONTH-OLD INFANT WITH KAWASAKI DISEASE AND CORONARY ARTERIES INVOLVEMENT

Mohammad Radvar¹

Received: 12 Oct , 2014; Accepted: 28 Dec , 2014

Abstract:

Background & Aims: Kawasaki disease is an acute multisystem vasculitis that primarily occurs in infants and young children. Pincer nail deformity is not from classic signs of Kawasaki disease and its occurrence with Kawasaki disease is rare, and concomitant occurrence of it with coronary artery aneurysm in Kawasaki disease is rarer.

Case report: A three-month-old infant was admitted to hospital with history of high fever, poor feeding and ill appearing from three days before. In the 4th day after admission, diffuse pincer nail deformity appeared in all nails of hands and feet. This deformity was transient and after therapy of Kawasaki disease with IVIG, it completely resolved. In sub-acute phase, after resolution of fever, severe aneurysms appeared in right and left coronary arteries, so therapy with warfarin and aspirin were given for patient. In outpatient follow up one year later, fortunately all aneurysms were completely resolved.

Conclusion: Pincer nail deformity could be a sign of atypical Kawasaki disease and appearance of this deformity in a patient with Kawasaki disease can be a risk factor for coronary artery involvement.

Keywords: Kawasaki Disease, Pincer Nail Deformity, Coronary Arteries

Address: Pediatrics Department, Shahid Motahari Hospital, Urmia University of Medical Sciences Urmia, Iran, **Tel:** +9844 32237077-80

Email: m.radvar@umsu.ac.ir

SOURCE: URMIA MED J 2015; 25(12): 1081 ISSN: 1027-3727

¹ Assistant Professor, Pediatrics Department , Shahid Motahari Hospital , Urmia University of Medical Sciences, Urmia , Iran