

## مطالعه نقش ترمیمی PRP در آسیب‌شناسی نحوه توزیع سلولی، جمعیت سلولی زنده و رنگ‌پذیری ماتریکس غضروف مفصلی استخوان ران ناشی از استئوآرتریت

مرتضی کلب‌خانی<sup>۱\*</sup>، سیف‌الله دهقانی ناژوانی<sup>۲</sup>، سیامک ناجی حدادی<sup>۳</sup>، علیرضا نجف‌پور<sup>۴</sup>، مهدی پورمند<sup>۵</sup>، محمدحسین کلب‌خانی<sup>۶</sup>

تاریخ دریافت 1391/12/05 تاریخ پذیرش 1392/02/05

### چکیده

**پیش‌زمینه و هدف:** استئوآرتریت رایج‌ترین نوع آرتروز در جمعیت سالمندان سراسر جهان که ناشی از تخریب مفصل، تشکیل استئوفیت که باعث دردهای مزمن و ناتوانی در فعالیت‌های جسمانی می‌شود. از طرفی PRP به دلیل وجود تعداد زیادی فاکتورهای رشد برای ترمیم بافت‌های آسیب‌دیده مفصلی مورد توجه قرار گرفته است. در این مطالعه تأثیر PRP خودی برای درمان استئوآرتریت تجربی در خرگوش مورد بررسی قرار گرفت.

**مواد و روش کار:** به‌وسیله بیهوشی عمومی و با قطع لیگامنت ضربدری در مفصل زانوی خرگوش به روش جراحی، خرگوش‌ها مبتلا به استئوآرتریت شدند بعد از ۸ هفته عمل جراحی و مبتلا شدن به استئوآرتریت، یک دوز ۰.۵ میلی‌لیتری PRP در داخل مفصل گروه مورد آزمایش تزریق شد. در گروه کنترل هیچ درمانی صورت نگرفت. پس از نمونه‌برداری، بررسی‌ها در هفته‌های ۸ و ۱۲ و ۱۶ به‌صورت پاتولوژیک انجام گرفت.

**نتایج:** بررسی‌های پاتولوژیک در گروه‌های کنترل نشان از وجود کمترین سلول زنده و بدترین حالت چینی سلولی و کمترین رنگ‌پذیری ماتریکس غضروف مفصلی بود که حاکی از ابتلای شدید مفصل به استئوآرتریت می‌باشد درحالی که در گروه‌های درمانی با PRP هیچ علامتی از استئوآرتریت مشاهده نشد.

**نتیجه‌گیری:** پلاسمای غنی از پلاکت (PRP) به دلیل خودی بودن و وجود تعداد زیادی از فاکتورهای رشدی و ترمیمی منع مناسب و قابل‌اطمینان برای درمان استئوآرتریت می‌تواند باشد.

**کلمات کلیدی:** استئوآرتریت، PRP، غضروف مفصلی، بررسی آسیب‌شناسی، توزیع سلولی، رنگ‌پذیری ماتریکس غضروف

مجله پزشکی ارومیه، دوره بیست و پنجم، شماره سوم، ص ۲۵۷-۲۴۷، خرداد ۱۳۹۳

آدرس مکاتبه: آذربایجان غربی، خوی، بلوار ۲۲ بهمن، خیابان پاسداران، کوچه شهید محمد قنبرلو، پلاک ۱۳، تلفن: ۰۹۱۴۱۶۰۶۹۹۲

Email: Dr\_m\_kalbkhani@yahoo.com

### مقدمه

تصویربرداری کمک کرده‌اند که بتوان تغییرات ساختاری غضروف در طول بیماری تشخیص داده شوند (۲،۱). تعداد زیادی از مردم دارای نشانه‌های تغییرات مفصلی بدون علائم بالینی هستند. در واقع زمانی که آسیب مفصلی شدید می‌شود یک همبستگی بین درد و آسیب مفصلی متعاقباً ایجاد می‌شود (۳). مکانیسم ایجاد استئوآرتریت خیلی پیچیده است، ولی محققین معتقدند بالانس بین مکانیسم‌های آنابولیک و متابولیک نگه‌دارنده هموستاز ماتریکس خارج سلولی در غضروف مفصلی، می‌تواند

استئوآرتریت شایع‌ترین اختلال مفصل است که مطالعات نشان می‌دهد اکثر افراد در طول ۶۵ سالگی، دارای شواهد رادیولوژیک یا علائم بالینی آرتروز هستند. (محل‌هایی همچون دست‌ها، زانو، لگن و ستون فقرات) غالباً تحت تأثیر قرار می‌گیرند، علائم اغلب همراه با اختلالات عملکردی همراه است از علائم و نشانه‌های استئوآرتریت می‌توان به نشانه‌های التهابی از جمله درد، سفتی و از دست دادن تحرک اشاره کرد (۱). تجزیه و تحلیل آناتومیک و استفاده از فن‌های هیستوپاتولوژیک و

<sup>۱</sup> دانش آموخته دکترای دامپزشکی، دانشکده دامپزشکی دانشگاه آزاد اسلامی واحد ارومیه، ارومیه، ایران (نویسنده مسئول)

<sup>۲</sup> استاد بخش جراحی دانشکده دامپزشکی، دانشگاه شیراز، شیراز، ایران

<sup>۳</sup> استادیار گروه پاتولوژی، بیمارستان شهید مطهری، دانشگاه علوم پزشکی ارومیه، ارومیه، ایران

<sup>۴</sup> دانشیار بخش جراحی دانشکده دامپزشکی، دانشکده دامپزشکی دانشگاه آزاد اسلامی واحد ارومیه، ارومیه، ایران

<sup>۵</sup> دانش آموخته دکترای دامپزشکی، دانشکده دامپزشکی دانشگاه آزاد اسلامی واحد ارومیه، ارومیه، ایران

<sup>۶</sup> دانش آموخته کارشناسی تربیت بدنی، دانشگاه آزاد اسلامی واحد ارومیه، ارومیه، ایران

باعث دژنراسیون غضروف مفصل شده و با ایجاد استئوآرتروز در ارتباط است (۴) هرچند بسیاری از جزئیات پاتوژنز استئوآرتروز در انسان ناشناخته مانده است به نظر می‌رسد که این بیماری یک کمپلکس چندعاملی بوده که فرایند کاتابولیسم و آنابولیسم غضروف و تغییرات در دیگر بافت‌های مفصل را تحت تأثیر قرار می‌دهد (۵). براین اساس فرض بر این است که عواملی همچون افزایش فشار مکانیکی و تغییر در فاکتورهای بیوشیمیایی در مفصل مبتلا از دلایل اولیه پیشرفت بیماری باشد (۶). از طرفی ظرفیت ترمیمی محدود در غضروف مفصلی افراد بزرگسال یک فاکتور مهم در پیشرفت دژنراسیون غضروف و آسیب به غضروف مفصلی و در نتیجه ایجاد استئوآرتروز است (۷). ۱-۵ درصد حجم غضروف مفصلی را کندروسیت‌ها تشکیل می‌دهند ۷۰-۸۰ درصد از کل وزن غضروف آب بوده و ۱۵-۲۰ درصد باقی‌مانده را عمدتاً ماتریکس خارج سلولی و کلاژن تشکیل می‌دهد. وزن خشک غضروف مفصلی شامل ۶۵ درصد کلاژن و ۲۵ درصد پروتئوگلیکان و ۱۰ درصد گلیکوپروتئین، لیپید و کندروسیت می‌باشد (۸). نتیجه نهایی بیشتر مطالعات نشان می‌دهد این ضایعات مکانیکی هستند که بافت‌های مفصل و ماتریکس خارج سلولی را تحت تأثیر قرار می‌دهد چنین ضایعاتی در مفصل خرگوشی اسب‌های مسابقه و زانوی ورزشکاران مبتلا به استئوآرتروز بسیار رایج است (۹). یافته‌های عملی نشان می‌دهد که ارتباط بین اضافه‌وزن و فعالیت بدنی شدید با آرتروز زانو را تأیید می‌کند (۱۰) و با افزایش تراکم استخوانی (۱۱) به‌عنوان یک مکانیسم پاتوژنز در استئوآرتروز مطرح می‌باشد (۱۲). در مطالعه دیگری معلوم شد که بی‌ثباتی مکانیکی از دلایل اصلی در ایجاد استئوآرتروز می‌باشد در افرادی که وتر صلیبی قدامی زانوی آن‌ها به دلیل ضربه دچار پارگی جزئی شده است به دلیل بی‌ثباتی مکانیکی جزئی ایجاد شده تغییرات استئوآرتروزی یک سال بعد از تروما قابل‌مشاهده است (۱۳). از طرفی کندروسیت‌ها که تنها نوع سلول ساکن ماتریکس غضروف است این سلول از نظر متابولیسمی خنثی است و کمی ظرفیت دژنره شدن را دارد شواهدی وجود دارد که ظرفیت بازسازی و ترمیم غضروف با افزایش سن کاهش می‌یابد (۱۴، ۱۵). کاهش ظرفیت بازسازی کندروسیت باعث تحریک فاکتورهایی از جمله فاکتور رشد شبه انسولینی می‌شود، اثرات التهاب سینوویال به‌احتمال زیاد باعث اختلال در عملکرد کندروسیت‌ها می‌شود (۱۶، ۴). مطالعه دیگری در مورد استئوآرتروز نشان داد که عوامل کاتابولیک زیادی در غضروف مفصلی ایفای نقش می‌کنند مانند سایتوکاین‌های پیش التهابی و استرس اکسیداتیو، فنوتیپ ناشی از افزایش سن در کندروسیت‌ها، تغییرات در مورفولوژی سلولی، کوتاه شدن تلومر و چرخه سلولی (۱۷) نشان می‌دهد که عوامل کاتابولیک مربوط به

استئوآرتروز باعث تسریع پیری غضروف و تخریب غضروف مفصلی می‌شود. دو نوع اینترلوکین ۱ وجود دارد که شامل IL-2B, IL-1B می‌باشند، مشخص شده است که IL-1B یکی از مهم‌ترین سایتوکاین‌های کاتابولیک شرکت کننده در استئوآرتروز است. (۱۹، ۱۸). اینترلوکین IL-1B بعد از تبدیل شدن به فرم فعال خود طی یکسری فرایندها باعث افزایش تولید پپتیدهای پیش التهابی ثانویه، IL-6، لوکوترین، پروستوگلاندین E2، ماتریکس متالوپروتئینازها و نیتریک اکساید می‌شود همچنین اینترلوکین IL-1B، مسیرهای ترمیم ماتریکس خارج سلولی آسیب دیده را در کندروسیت‌ها مهار کرده باعث رها شدن پروتئوگلیکان‌ها از داخل ماتریکس خارج سلولی به داخل مایع سینوویال شده سنتز کلاژن نوع I, IX, XI را مهار کرده و تولید مولکول‌های پروتئوگلیکان غیر طبیعی را افزایش داده و باعث کاهش تولید مهار کننده‌های ماتریکس متالوپروتئینازها می‌شود (۲۰-۲۲). که این امر سبب کاهش رنگ‌پذیری ماتریکس غضروف و عدم کارایی در حفظ و نگهداری کندروسیت‌های غضروف می‌شود، از بین رفتن پروتئوگلیکان‌های ماتریکس غضروف مفصلی سبب از رفتن چینش طبیعی کندروسیت‌ها شده و در نهایت باعث مرگ تنها سلول‌های غضروف مفصلی می‌شود. از طرفی PRP یا پلاسمای غنی از پلاکت به حجمی از پلاسمای خون اتولوگ گفته می‌شود که دارای غلظت بالایی از پلاکت باشد (۲۳) مطالعات نشان داده است که بازده کلینیکی پلاسمای غنی از پلاکت زمانی است که غلظتان چهار برابر محدوده نرمالان باشد (۲۴، ۲۳). یعنی در حقیقت هرچقدر غلظت پلاسمای غنی از پلاکت بیشتر باشد نتیجه درمانی و ترمیمی آن بهتر خواهد بود. فاکتورهای رشد در بازسازی استخوانی دخالت داشته، باعث افزایش خون‌رسانی در ناحیه شده و نقش حیاتی در التیام استخوان ایفا می‌کند. بسیاری از فاکتورهای رشد مانند فاکتور رشد بتا (TGFβ)، فاکتور رشد اندوتلیال عروقی (VEGF)، فاکتور رشد محرک پلاکتی (PDGF) و فاکتور رشد اپیتلیالی (EGF) در داخل گرانول‌های آلفای پلاکتی می‌باشند (۲۵). فاکتور رشد (TGFβ) در طول التهاب فعال است و بر تنظیم انتقال سلولی و تکثیر آن کمک می‌کند البته نسخه برداری سلولی و عمل متقابل پیوند فیبرونکتین را نیز تحریک می‌کند. فاکتور رشد اندوتلیال عروقی (VEGF) نیز تنها بعد از فاز التهابی در بالاترین سطوح تولید می‌شود و یک محرک آنژیوژنز فعال می‌باشد (۲۶). Antitua و همکاران نشان دادند که (VEGF) و فاکتور رشد هیپاتوسین در مجاورت با عوامل رشد افزایش می‌یابند و این بدان معنی است که باعث تسریع در تکثیر سلولی و تحریک سنتز کلاژن نوع I می‌شود (۲۷). گرانول‌های آلفا دارای عوامل انعقادی و رشدی هستند که در نهایت در فرآیند التیام دخالت

به شیوه معمول جهت جراحی ۳ بار استریل آماده جراحی می‌گردید. برشی به طول ۲-۳ سانتی‌متر در زانوی سمت راست کلیه خرگوش‌ها در کنار استخوان در سطح قدامی - جانبی به وسیله تیغ بیستوری شماره ۲۱ زده شد. پس از برش پوست یک برش دیگر به طول ۲-۲.۵ سانتی‌متر بر روی کیسول مفصلی زده شد تا خود مفصل و استخوان کشکک نمایان شود. سپس استخوان کشکک به سمت جانبی و داخلی زانو جابه‌جا گردید تا وتر صلیبی دیده شود با نمایان شدن وتر مذکور با تیغ بیستوری شماره ۱۳ که به زیر وتر مذکور انداخته شده و پس از در دسترس قرار گرفتن قطع گردید.

در پایان کیسول مفصلی به وسیله نخ کاتگوت کرومیک ۴،۰ و پوست با نخ نایلون ۲،۰ بخیه گردیدند. پس از عمل جراحی استاندارد خرگوش‌ها به مدت ۳ روز با (آنتی‌بیوتیک پنی‌سیلین با دوز 50000 Iu/kg و فلونکسین با دوز 1.1mg/kg) جهت جلوگیری از عفونت‌های ثانویه و ضد دردی تحت درمان قرار گرفتند ۸ هفته بعد از جراحی جهت حصول اطمینان از ایجاد استئوآرتریت عکس رادیولوژی و نمونه هیستولوژی تهیه گردید پس از اطمینان از ایجاد استئوآرتریت PRP تهیه‌شده از خون خودی به مقدار 0/5ml با سرنگ انسولینی در گروه درمان با رعایت اصول استریلی به صورت داخل مفصلی در زانوهای مورد مطالعه تزریق شد.

خرگوش‌ها به صورت کاملاً تصادفی برای گروه‌بندی در گروه‌های درمانی و کنترل بعد از ایجاد استئوآرتریت (۸ هفته بعد از جراحی) انتخاب شده و تحت گروه‌های درمانی و کنترل هفته‌های هشتم و دوازدهم و شانزدهم نامیده شدند.

نحوه گروه‌بندی بر اساس زمان نمونه‌برداری و دریافت PRP به صورت جدول زیر است.

#### جدول (۱): گروه‌بندی

گروه	نوع گروه‌بندی	تاریخ نمونه‌برداری	تعداد
۱	گروه کنترل هفته هشتم (هیچ نوع درمانی دریافت نکرده)	۸ هفته بعد از جراحی	۵
۲	گروه کنترل هفته دوازدهم (هیچ نوع درمانی دریافت نکرده)	۱۲ هفته بعد از جراحی	۵
۳	گروه کنترل هفته شانزدهم (هیچ نوع درمانی دریافت نکرده)	۱۶ هفته بعد از جراحی	۵
۴	گروه درمان هفته دوازدهم که هشت هفته بعد از جراحی و ایجاد (PRP) دریافت کرده‌اند	۱۲ هفته بعد از جراحی	۵
۵	گروه درمان هفته شانزدهم که هشت هفته بعد از جراحی و ایجاد (PRP) دریافت کرده‌اند	۱۶ هفته بعد از جراحی	۵

بالانس شدن با آب در داخل ساتریفیوژ، اقدام به دو مرحله ساتریفیوژ آن‌ها که ابتدا با دور ۱۲۴۰ به مدت ۸ دقیقه کردیم بعد از جدا کردن بافی کوت و قسمت پایینی پلاسما توسط سمپلر با نهایت دقت مجدداً به مدت ۵ دقیقه در همان دور ساتریفیوژ، اقدام به جدا کردن (پلاسما غنی از پلاکت) در شرایط کاملاً

دارند. در مرحله استراحت، پلاکت‌ها به یک محرک نیاز دارند تا فعال شده و در هموستاز و فرآیند التیام دخیل شوند و به محض فعال شدن توسط ترومبین، به واحدهایی با اشکال متفاوت و در شاخه‌های گوناگون توسعه پیدا کرده و در سرتاسر بافت آسیب دیده حضور می‌یابند (۲۵). بر این اساس، پلاکت‌ها به عنوان تحریک کننده‌هایی برای آزاد شدن فاکتورهای رشد به منظور التیام آسیب‌های مزمن شناخته می‌شوند (۲۹،۲۸). این نتیجه‌گیری باعث شده است تا تلاش‌هایی برای ارزیابی عوامل متغیر رشد و نقش آن‌ها در بازسازی بافت‌ها اعمال شود ولی با این وجود، نتایج ضد و نقیضی در ارتباط با چگونگی تأثیر پلاسمای غنی از پلاکت در التیام استخوان وجود دارد (۳۰).

#### مواد و روش کار

در این مطالعه از خرگوش‌های نیوزلندی سفید به تعداد ۲۵ سر از هر دو جنس نر و ماده بالغ (۱۶-۲۰) هفته و با میانگین وزنی (۱۷±۰،۱۷) کیلو گرم تهیه شده از انستیتوی پاستور تهران استفاده شد. کلیه خرگوش‌ها در یک شرایط کاملاً یکسان با غذا و پلیت و آب بطور آزاد در اختیار آن‌ها قرار گرفت خرگوش‌ها در یک محیط کاملاً آرام و به صورت آزادانه با تحرک اختیاری نگهداری شدند. دو هفته قبل از جراحی خرگوش‌های مورد مطالعه از نظر وضعیت عمومی و بالینی مورد معاینه قرار گرفتند و درمان ضد انگلی (ایورمکتین با دوز ۰،۴ میلی گرم) در همه خرگوش‌های مورد مطالعه انجام گرفت.

روش جراحی:

در این مطالعه که توسط کمیته اخلاقی سازمانی به تصویب رسیده است خرگوش‌ها پس از اطمینان کامل از سلامتی جسمی با تزریق داخل عضلانی کتامین (50mg/kg) و زایلازین (10mg/kg) بی‌هوش شده و زانوی سمت راست آن‌ها تراشیده و

روش تهیه PRP یا پلاسمای غنی از پلاکت:

بعد از بی‌هوش کردن خرگوش‌ها اقدام به خون‌گیری از ورید وداج با سرنگ ۵ سی‌سی و با سر سوزن شماره ۲۴ به مقدار ۳-۴ سی‌سی کردیم بعد از مخلوط کردن با سیترات سدیم به نسبت ۰،۱۱ سیترات و ۱ سی‌سی خون جهت جلوگیری از لخته شدن و

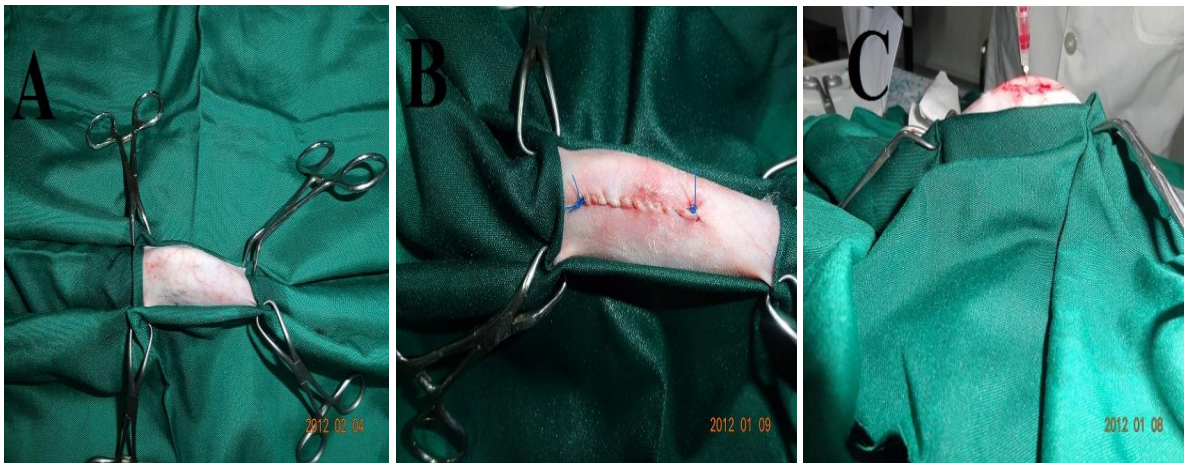ماکروسکوپی، نمونه‌ها در داخل فرمالین بافر ۱۰ درصد انداخته شد که پس از فیکس شدن در فرمالین و انتقال به بخش پاتولوژی نمونه‌ها با استفاده از اسید نیتریک ۷ درصد دکلسیفاید شدند سپس اقدام به تهیه لام پاتولوژی و رنگ آمیزی آن‌ها با کیت تولوئیدین بلو، نمونه‌ها با استفاده از جدول بین المللی ICRS آماده مطالعه شدند.

استریل کردیم و نهایتاً با رعایت شرایط استریل مقدار ۰.۵ سی‌سی به‌صورت داخل مفصلی در گروه‌های درمانی هفته‌های دوازدهم و شانزدهم کردیم.  
ارزیابی پاتولوژیک:

جهت تهیه نمونه‌های مورد نظر ابتدا حیوان به صورت کاملاً انسانی با تیتوپیتال سدیم معدوم شدند سپس اقدام به نمونه‌برداری از زانوی مورد مطالعه گردید، پس از نمونه‌برداری و بررسی

جدول (۲): جدول درجه بندی بین المللی ICRS جهت مطالعه غضروف مفصلی (۳۱)

فاکتور بررسی	طبقه بندی	امتیازات	فرانس
توزیع سلولی	استوانه ای	۳	۳۱
	استوانه ای - خوشه ای	۲	
	خوشه ای	۱	
	نا منظم / سلول‌های منفرد	۰	
جمعیت سلولی زنده	عمدتاً زنده	۳	۳۱
	به صورت جزئی زنده	۱	
	کمتر از ۱۰٪ زنده	۰	
رنگ‌پذیری ماتریکس	طبیعی یا نزدیک به طبیعی	۳	۳۱
	رنگ‌پذیری متوسط	۲	
	رنگ‌پذیری اندک	۱	
	بدون رنگ‌پذیری	۰	



تصویر A: مربوط به نحوه آماده سازی زانو برای جراحی، تصویر B: مربوط به نحوه بخیه گذاری بعد از جراحی و تصویر C: مربوط به نحوه تزریق PRP در زانوی خرگوش

#### یافته‌ها

جهت حصول اطمینان از ایجاد استئوآرتریت از مفصل زانو عکسبرداری X-Ray انجام شد که برای ارزیابی رادیوگراف از سیستم درجه بندی معتبر بین المللی کلگرن و لارنس استفاده گردید که مفصل زانو به درجه شدیدی از استئوآرتریت (درجه ۳) مبتلا شده بودند سپس نمونه‌های پاتولوژی تهیه شده که با کیت تولوئیدین بلو رنگ آمیزی شده بودند مورد مطالعه قرار گرفتند، بررسی‌های انجام شده، نشان داد که کاهش جمعیت سلولی زنده،

#### آنالیز آماری:

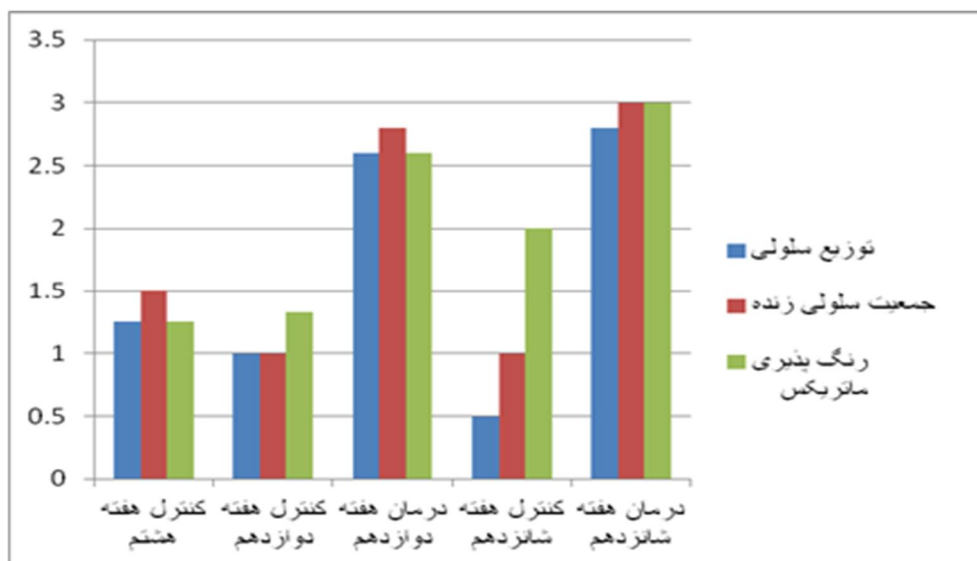
جهت تجزیه و تحلیل داده‌های پاتولوژیکی، از نرم افزار SPSS ویرایش ۱۸ استفاده گردید که مقادیر کمتر از (p<0.5) معنی‌دار تلقی شدند که برای بررسی و ارزیابی نتایج آماری مقایسه بین گروهی از T-test student استفاده شد که نتایج به‌صورت (mean ± SEM) گزارش و نمودارها نیز با استفاده از نرم افزار Microsoft excel 2007 انجام گرفت.

گروه کنترل و درمان در تمام فاکتورهای مورد بررسی می‌باشد.  
 توزیع سلولی غضروف  $P = 0.003$   $P < 0.05$   
 جمعیت سلولی زنده  $P = 0.001$   $P < 0.05$   
 رنگ‌پذیری ماتریکس غضروف  $P = 0.021$   $P < 0.05$   
 نتایج بدست آمده از T-test student در گروه‌های کنترل و درمان هفته شانزدهم در مقایسه با یکدیگر نشان دهنده اختلاف معنی‌دار در دو فاکتور توزیع سلولی و جمعیت سلولی زنده بود ولی در فاکتور رنگ‌پذیری ماتریکس اختلاف معنی‌داری مشاهده نگردید.  
 جمعیت سلولی زنده  $P < 0.05$   
 توزیع سلولی غضروف  $P < 0.05$   
 رنگ‌پذیری ماتریکس غضروف  $P > 0.05$   
 نتایج کلی بر حسب (mean  $\pm$  SEM) به تفکیک گروه در جدول شماره ۳ و نمودار ۱ به صورت مقایسه ای نشان داده شده است.

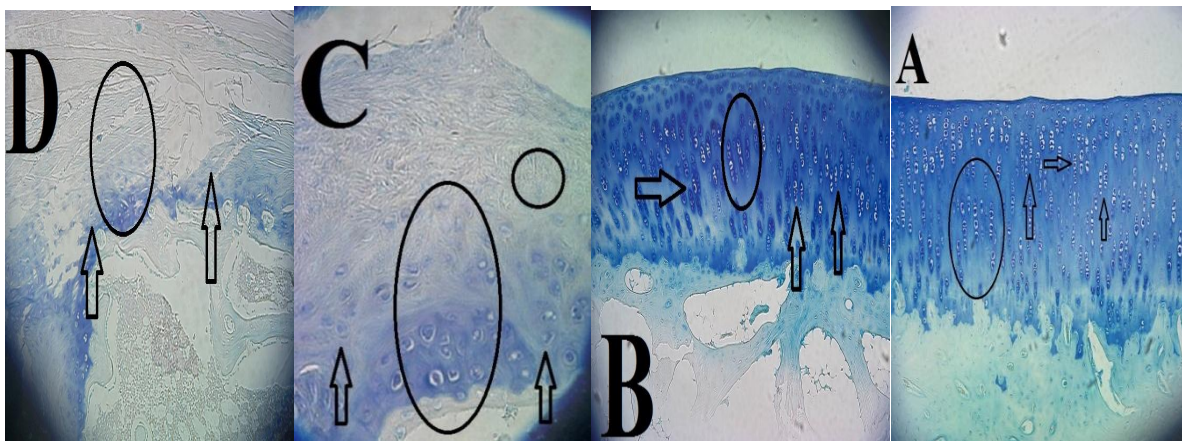
عدم توزیع یکنواخت سلولی غضروف مفصلی و کاهش رنگ‌پذیری ماتریکس آن در مفصل زانو مبتلا به استئوآرتریت گروه کنترل هفته هشتم که هشت هفته بعد از قطع وتر صلیبی به دلیل بی‌ثباتی که در مفصل ایجاد می‌شود مشاهده گردید.  
 این ریز فاکتورها که بر اساس جدول شماره ۲ مورد مطالعه قرار گرفتند و نتایج آن بر اساس (mean  $\pm$  SEM) در گروه کنترل هفته هشتم به ترتیب زیر بدست آمد که خود این نتایج نشان از درجه شدیدی از زیر فاکتورهای استئوآرتریت را نشان می‌دهد.  
 جمعیت سلولی زنده  $(1/5 \pm 0/28)$   
 توزیع سلولی  $(1/25 \pm 0/25)$   
 رنگ‌پذیری ماتریکس غضروف  $(1/25 \pm 0/25)$   
 گروه‌های کنترل و درمان هفته دوازدهم نیز مورد بررسی قرار گرفتند و نتایج بدست آمده با استفاده از آزمون T-test student مورد ارزیابی قرار گرفتند که نشان دهنده اختلاف معنی‌داری بین

**جدول (۳):** جدول میانگین (mean  $\pm$  SEM) مقادیر توزیع سلولی، جمعیت سلولی زنده و رنگ‌پذیری ماتریکس غضروف مفصلی استخوان ران در گروه‌های کنترل و درمان هفته‌های هشتم، دوازدهم و شانزدهم.

عنوان فاکتور گروه	توزیع سلولی	جمعیت سلولی زنده	رنگ‌پذیری ماتریکس غضروف
گروه کنترل هفته هشتم	$1/25 \pm 0/25$	$1/5 \pm 0/28$	$1/25 \pm 0/25$
گروه کنترل هفته دوازدهم	$1 \pm 0$	$1 \pm 0$	$1/33 \pm 0/33$
گروه کنترل هفته شانزدهم	$0/5 \pm 0/5$	$1 \pm 0$	$2 \pm 0/57$
گروه درمان هفته دوازدهم	$2/6 \pm 0/24$	$2/8 \pm 0/2$	$2/6 \pm 0/24$
گروه درمان هفته شانزدهم	$2/8 \pm 0/2$	$3 \pm 0$	$3 \pm 0$



**نمودار (۱):** مقادیر میانگین فاکتورهای توزیع سلولی، جمعیت سلولی زنده و رنگ‌پذیری ماتریکس غضروف مفصلی استخوان ران در گروه‌های کنترل و درمان هفته‌های هشتم، دوازدهم و شانزدهم



تصاویر تهیه شده از استخوان ران مفصل زانوی خرگوش با رنگ آمیزی تولوئیدین بلو

تصویر A: مربوط گروه درمان شده با PRP هفته شانزدهم با رنگ‌پذیری طبیعی و مطلوب، جمعیت سلولی کاملاً زنده و نرمال با توزیع سلولی استوانه ای (براساس رفرانس ۳۱)

تصویر B: مربوط گروه درمان شده با PRP هفته دوازدهم با رنگ‌پذیری طبیعی و مطلوب، جمعیت سلولی کاملاً زنده و نرمال با توزیع سلولی استوانه ای (براساس رفرانس ۳۱)

تصویر C: مربوط گروه کنترل هفته دوازدهم با رنگ‌پذیری اندک، جمعیت سلولی کمتر از ۱۰ درصد زنده و با توزیع سلولی منفرد و نامنظم (براساس رفرانس ۳۱)

تصویر D: مربوط گروه کنترل هفته شانزدهم با رنگ‌پذیری اندک یا بدون رنگ‌پذیری، جمعیت سلولی کمتر از ۱۰ درصد زنده و با توزیع سلولی منفرد و نامنظم (براساس رفرانس ۳۱)

غضروف، تشکیل استوفیت و سینویت با درجات مختلف مشخص می‌شود (۳۲). از طرفی استئوتریت باعث فیبریلستون، نازک شدن و ایجاد سائیدگی و شکاف در غضروف‌های مفصلی می‌شود که علاوه بر آن باعث تخلیه شدن پروتئوگلیکان، تقسیم غیر نرمال کندروسیت‌ها و تشکیل استوفیت‌ها در حاشیه‌های مفصلی می‌شود بر این اساس استئوتریت به‌صورت اولیه که علت آن ناشناخته است و ثانویه که در اثر آسیب‌های ایجاد شده به مفصل بوجود می‌آید، این در حالی است که تغییرات پاتولوژیکی مشاهده شده در هر دو مشابه هم هستند (۳۳).

به نظر می‌رسد عواملی همچون افزایش فشار مکانیکی و تغییر در فاکتورهای بیوشیمیایی در مفصل مبتلا دلایل اولیه پیشرفت بیماری باشد (۶). از طرفی ظرفیت ترمیمی محدود در غضروف مفصلی افراد بزرگ‌سال یک فاکتور مهم در پیشرفت دژنراتیو غضروف و آسیب به غضروف مفصلی و در نتیجه ایجاد استئوتریت است (۷).

تا کنون از روش‌های مختلفی برای درمان استئوتریت استفاده شده است بطوریکه از ضد دردهای غیر مخدر در درمان تعداد زیادی از بیماران که دچار استئوتریت شده‌اند استفاده می‌شود که از جمله آن می‌توان به استامینوفن اشاره کرد که

نتایج حاصل از آنالیز آماری نشان می‌دهد که با گذشت زمان میزان شدت استئوتریت افزایش یافته بطوریکه میزان کیفیت رنگ‌پذیری ماتریکس غضروف مفصلی با گذشت زمان کاهش می‌یابد این در حالی است که مقدار جمعیت سلولی زنده نیز به دلیل کاهش کیفیت ماتریکس غضروف مفصلی با گذشت زمان و افزایش شدت استئوتریت کاهش یافته و نحوه توزیع سلولی نیز به مرور زمان از حالت طبیعی و استوانه ای خود به حالت غیر عادی و خوشه ای و یا منفرد تبدیل می‌شود و شرایط با گذشت زمان در صورت عدم دریافت درمان مناسب، مفصل را با شدت بیشتری از استئوتریت روبرو خواهد کرد درحالی‌که نتایج حاصل از آنالیز آماری که از آزمون T-test student استفاده گردید نشان دهنده اختلاف معنی‌داری از بین گروه‌های درمان شده با PRP با گروه‌های کنترل در فاکتورهای بررسی شده می‌باشد و این نتیجه حاکی از تأثیر درمانی فوق‌العاده PRP در صدمات غضروف مفصلی می‌باشد.

## بحث

استئوتریت یک بیماری مفصلی دژنراتیو بوده که عموماً با نشانه‌هایی همچون تخریب تدریج مفصل، تغییرات در استخوان زیر

درحالی که در گروهی که PRP دریافت نکرده بودند (گروه کنترل) ۱۶ درصد بهبودی از خود نشان دادند (۴۳).

در یک مطالعه دیگر که بر روی آسیب‌های تاندونی آشیل در ورزشکاران مورد بررسی قرار گرفته بود مشاهده شد که ترمیم تاندون آشیل در ورزشکاران تحت درمان جراحی و درمان با PRP مورد بررسی قرار گرفتند که طیف وسیعی از گروه درمان توانایی حرکت کردن را زودتر از گروه کنترل دریافت کردند و گروه درمان با PRP عوارض زخم کمتر نشان دادند و بازگشت سریع‌تر را به فعالیت‌های آموزشی داشتند (۴۴).

### نتیجه‌گیری

نتایج بدست آمده از مطالعه حاضر نشان از تأثیر فوق العاده (PRP) در درمان استئوآرتریت در گروه‌های درمان می‌باشد که با مطالعه (mean± SEM) تفاوت فابل توجهی بین گروه‌های درمان شده با گروه کنترل به وضوح آشکار می‌شود که با مطالعه بدست آمده توسط دهقانی و همکاران در سال ۲۰۱۱ بر روی stem cell که بر روی استئوآرتریت انجام گرفت (PRP) با قدرت و خاصیت درمانی با درجه عالی نسبت به stem cell همخوانی دارد و فرض بر آن است که با تزریق داخل مفصلی (PRP) علاوه بر جلوگیری از تخلیه پروتئوگلیکان‌های ماتریکس غضروف، میزان جمعیت سلول‌های زنده ماتریکس غضروف افزایش یافته و از توزیع یا سازماندهی مطلوبی برخوردار شوند و بدین ترتیب علاوه بر جلوگیری از افزایش شدت استئوآرتریت، سبب درمان استئوآرتریت نیز گردید؛ که بر اساس مطالعه انجام شده بر مبنای آزمایشگاهی و بالینی که بر روی حیوانات آزمایشگاهی انجام داده‌اند نتایج مثبت و قابل قبولی در آسیب‌های بافتی بخصوص سطوح استخوانی (۴۷-۴۵) همخوانی دارد.

نتایج مطالعه حاضر نشان داد که PRP یا عبارتی پلاسمای غنی از پلاکت از خون خودی که فاقد هر گونه عوارض مختلف به دلیل خودی بودن آن است به دلیل اینکه حاوی ۱- عامل رشد تغییر شکل یافته (TGFβ) ۲- عامل رشد فیبروبلاستی اولیه ۳- عامل رشد اندوتلیال عروقی (VEGF) ۴- عامل رشد مشتق از پلاکت (PDGF<sub>a,b</sub>) ۴- عامل رشد اپیدرمال (EGF) و ۶- عامل رشد بافت همبند (CTGF) می‌باشد باعث جلوگیری از آسیب‌های دیگر همچون ادامه تخریب بافت مفصلی بخصوص غضروف مفصلی می‌شود بلکه در درمان استئوآرتریت نیز نقش بسزایی نیز ایفا می‌کند.

معمولاً همراه با یک ضد التهاب غیراستروئیدی استفاده می‌شود (۳۴،۲۰). اگر چه این داروها درد را تسکین می‌دهند اما خاصیت تأثیر دیگران نیز قابل تأمل می‌باشد (۳۵)

در سال ۲۰۰۷ محققین در مطالعه ای درباره اثر گلوکز آمین هیدروکلراید بر روی تغییرات استخوان‌های اطراف مفصل به این نتیجه رسیدند که این تغییرات در درمان با گلوکز آمین هیدروکلراید کاهش می‌یابد (۳۶).

در آزمایشی دیگر تزریق داخل مفصلی هیالورونان در سگ‌هایی که دچار استئوآرتریت یکطرفه از طریق قطع وتر صلیبی قدامی شده بودند به این نتیجه رسیدند که در حیوانات مسن که دارای استئوآرتریت پیشرفته هستند تأثیری ندارد (۳۷).

دهقانی و همکاران در ۲۰۱۱ نشان دادند که سلول‌های بنیادی مزانشیمی بدست آمده از هر دو منبع (چربی زیر جلدی و بالشتک چربی زیر استخوان کشکک)، قادرند ترمیم غضروف را با کیفیت مناسب‌تری انجام دهند بین این دو منبع سلولی از لحاظ کیفیت بافت ترمیمی تفاوت معنی‌داری وجود ندارد هر چند که گروهی که سلول‌های بدست آمده از چربی زیر جلدی را دریافت کرده بودند نسبت به گروهی که سلول‌های بنیادی مزانشیمی بدست آمده از بالشتک زیر استخوان کشکک را دریافت کرده بودند غضروف ایجاد شده دارای ضخامت بیشتر و سطح صاف‌تری بود. (۳۸) از طرفی PRP به‌عنوان یک روش غیر جراحی که باعث ترمیم بافت‌های مختلف و بازسازی آن‌ها بویژه بافت‌های نرم که مستقیماً از طریق پوست صورت می‌پذیرد نشان از توانایی PRP در تکثیر و تمایز سلول‌های دخیل در بازسازی بافت‌های آسیب دیده ثابت شده است. (۴۰،۳۹) که بر اساس نتایج بدست آمده انتظار می‌رود که تعداد از عوامل رشد و پروتئین فعال ترشح شده توسط پلاسمای غنی از پلاکت (PRP) پس از فعال شدن طی یک فرایند شناخته شده بعنوان دگرانولاسیون واسطه تأثیر می‌گذارد (۴۱،۴۰).

PRP بطور گسترده در زمینه‌های بازسازی دهان و فک و استخوان صورت و ترمیم بافت‌های نرم و بهبودی زخم مورد استفاده قرار می‌گیرد در مطالعه اخیر گزارش داده شده است که استفاده از PRP در قطع عصب سیاتیک می‌تواند موجب میلین سازی دور عصب شود و این بازسازی در استفاده از PRP ممکن است به سیستم عصبی گسترش یابد (۴۲).

در مطالعه دیگری که بر روی مشکلات ناحیه کتف مورد بررسی قرار گرفت بیمارانی که با PRP درمان شده بودند در حدود هشت هفته بعد از دریافت PRP با ۶۰ درصد بهبودی مواجه بودند

**References:**

1. Felson DT. Clinical practice. Osteoarthritis of the knee. *N Engl J Med* 2006; 354:841-8.
2. Pelletier JP, Martel-Pelletier J, Abramson SB. Osteoarthritis, an inflammatory disease: potential implication for the selection of new therapeutic targets. *Arthritis Rheum* 2001; 44:1237-47.
3. Roos EM, Ostenberg A, Roos H, Ekdahl C, Lohmander LS. Long-term outcome of meniscectomy: symptoms, function, and performance tests in patients with or without radiographic osteoarthritis compared to matched controls. *Osteoarthr Cartil* 2001;9(4):316-24.
4. Goldring MB. Osteoarthritis and cartilage: the role of cytokines. *Curr Rheumatol Rep* 2000; 2:459-65.
5. Quasnicka HL, Anderson-MacKenzie JM, Bailey AJ. Subchondral bone and ligament changes precede cartilage degradation- in guinea pig osteoarthritis. *Biorheology* 2006; 43(3-4): 389-97.
6. Rousseau JC, Delmas PD. Biological markers in osteoarthritis. *Nat. Clin. Pract. Rheumatol* 2007; 3(6): 346-56.
7. Shapiro F, Koide S, C. Ilmcher MJ. Cell origin and differentiation in the repair of full-thickness defects of articular cartilage. *J Bone Joint Surg Am* 1993; 75:532-53.
8. Khalsa P and Eisenberg S. Compressive Behavior of A reticular Cartilage is not completely explained by Proteoglycan Osmotic Pressure. *J. Bioinech* 1997; 30:589-594.
9. Kawak CE, McIlwraith CW and Norrdin RW. The role of subchondral bone in joint disease: a review. *Equine. Vet. J* 2001; 33(2):120-6.
10. Felson DT, Zhang Y, Hannan MT, Naimark A, Weissman B, Aliabadi P, et al. Risk factors for incident radiographic knee osteoarthritis in the elderly: the Framingham study. *Arthritis Rheum* 1997; 40: 728-33.
11. McAlindon TE, Wilson P W, Aliabadi P, Weissman B, Felson DT. Level of physical activity and the risk of radiographic and symptomatic knee osteoarthritis in the elderly: the Framingham study. *Am J Med* 1999; 106: 151-7.
12. Radin EL, Martin R B, Burr D B, Caterson B, Boyd RD, Goodwin C. Effects of mechanical loading on the tissues of the rabbit knee. *J Orthop Res* 1984; 2: 221-34.
13. Nelson F, Billingham RC and Pidoux I. Early post-traumatic osteoarthritis-like change in human articular. *Osteoarthritis. Cartilage* 2006; 14(2):114-9.
14. Loeser RF Jr. Aging cartilage and osteoarthritis - what's the link? *Sci Aging Knowledge Environ* 2004; 29:21-31.
15. Loeser RF, Shakoor N. Aging or osteoarthritis: which is the problem? *Rheum Dis Clin North Am* 2003; 29:653-73.
16. Nakamura H, Yoshino S, Kato T, Tsuruha J, Nishioka K. T-cell mediated inflammatory pathway in osteoarthritis. *Osteoarthritis Cartilage* 1999; 7:401-2.
17. Dai S-M, Shan Z-Z, Nakamura H, Masuko-Hongo K, Kato T, Nishioka K, et al. Catabolic stress induces features of chondrocyte senescence through overexpression of caveolin 1: possible involvement of caveolin 1-induced down-regulation of articular chondrocytes in the pathogenesis of osteoarthritis. *Arthritis Rheum* 2006;54(3):818-31.
18. Wieland HA, Michaelis M, Kirschbaum BJ, Rudolphi KA. Osteoarthritis - untreatable disease? 2005; 4(4):331-44.
19. Bonnet DS and Walsh DA. Osteoarthritis, angiogenesis and inflammation. *Rheumatol* 2005; 44(1): 7-16.
20. Wieland HA, Michaelis M, Kirschbaum BJ, Rudolphi KA. Osteoarthritis - an untreatable disease? *Nat Rev Drug Discov* 2005;4(4):331-44.



21. Todhunter PG, Kincaid SA, Todhunter RJ. Immunohistochemical analysis of an equine model of synovitis-induced arthritis. *Am J Vet Res* 1996; 57(7): 1080.
22. Fernandes JC, Martell-Pelletier J, Pelletier JP. The role of cytokines in osteoarthritis pathophysiology. *Biorheology*. 2002 ; 39(1-2): 237-46.
23. Pietrzak W, Eppley B. Scientific foundations platelet rich plasma: biology and new technology. *J Craniofac Surg* 2005; 16(6): 1043-54.
24. Marx RE. Platelet-rich plasma (PRP): what is PRP and what is not PRP? *Implant Dent* 2001; 10(4):225-8.
25. Everts P, Knape J, Weirich G, Schonberger J, Hoffman J, Overvest E. Platelet-rich plasma and platelet gel: a review. *JECT* 2006; 38: 174-87.
26. Molloy T, Wang Y, Murrell G. The roles of growth factors in tendon and ligament healing. *Sports Med* 2003; 33(5): 381-94.
27. Anitua E, Sánchez M, Nurden AT, Nurden P, Orive G, Andía I. New insights into and novel applications for platelet-rich fibrin therapies. *Trends Biotechnol* 2006; 24(5): 227-34.
28. Kirker-Head CA. Potential applications and delivery strategies for bone morphogenetic proteins. *Adv Drug Deliv Rev* 2000; 43(1): 65-92.
29. Lekovic V, Camargo PM, Weinlaender M, Vasilic N, Kenney EB. Comparison of platelet-rich plasma, bovine porous bone mineral, and guided tissue regeneration versus platelet-rich plasma and bovine porous bone mineral in the treatment of intrabony defects: A re-entry study. *J Periodontol* 2002; 73(2): 198-205.
30. Werner S, Grose R. Regulation of wound healing by growth factors and cytokines. *Physiol Rev* 2003; 83(3): 835-70.
31. Chang F, Ishii T, Yanai T, Mishima H, Akaogi H, Ogawa T, et al. Repair of large full-thickness articular cartilage defects by transplantation of autologous uncultured bone-marrow-derived mononuclear cells. *J Orthop Res* 2008;26(1):18-26.
32. Pritzker KP, Gay S, Jimenez SA, Ostergaard K, Pelletier JP, Revell PA et al. Osteoarthritis cartilage histopathology: grading and staging. *Osteoarthritis Cartilage* 2006; 14(1): 13-29.
33. Colombo C, Butler M, Hickman L, Selwyn M, Chart J, Steinetz B. A new model of osteoarthritis in rabbits. II. Evaluation of anti-osteoarthritic effects of selected antirheumatic drugs administered systemically. *Arthritis Rheum* 1983;26(9):1132-9.
34. Bradley JD, Brandt KD, Katz BP, Kalasinski LA, Ryan SI. Comparison of an anti-inflammatory dose of ibuprofen, an analgesic dose of ibuprofen, and acetaminophen in the treatment of patients with osteoarthritis of the knee. *N Engl J Med* 1991; 325:87-91.
35. Holzer SS, Cuedon T. Development of an economic model comparing acetaminophen to NSAIDs in the treatment of mild-to-moderate osteoarthritis. *Am J Manag Care*; 2(Suppl): 1996; S15-S26.
36. Wang SX, Laverty S, Dumitriu M, Plaas A and Grynpas MD. The effects of 21ucosamine hydrochloride on subchondral bone changes in an animal model of osteoarthritis. *Arthritis Rheum* 2007; 56(5):1537-48.
37. Smith G, Myers SL, Brandt IZG. Effect of intraarticular hyaluronan injection on vertical ground reaction force and progression of osteoarthritis after anterior cruciate ligament transaction. *JR heunzatol* 2005; 32: 25,
38. Dehghani NS, Toghraie FS, Chenari MA, gholipur Z, Faghieh S, Torabinejad A. Treatment of osteoarthritis with infrapatellar fat pad derived mesenchymal stem cells in rabbit. *Knee* 2011; 18:71-5.

39. Anitua E, Andia I, Ardanza B. Autologous platelets as a source of proteins for healing and tissue regeneration. *Thromb Haemost* 2004; 91:4-15.
40. Marx RE. Platelet-rich plasma (PRP): what is PRP and what is not PRP? *Implant Dent* 2001; 10(4):225-8.
41. Centeno CJ, Busse D, Kisiday J. Increased knee cartilage volume in degenerative joint disease using percutaneously implanted, autologous mesenchymal stem cells. *Pain Physician* 2008; 11:343-53.
42. Shen Y-X, Fan Z-H, Zhao J-G, Zhang P. The application of platelet-rich plasma may be a novel treatment for central nervous system diseases. *Med Hypotheses* 2009;73(6):1038-40.
43. Andrew P, Wroblewski BS, Hector A, Mejia MD, Vonda J, Wright MD. Application of Platelet-Rich Plasma to Enhance Tissue Repair. *Oper Tech Orthop* 2010; 20:98-105.
44. Anitua E, Sanchez M, Nurden AT. Reciprocal actions of plateletsecreted TGF-beta1 on the production of VEGF and HGF by human tendon cells. *Plast Reconstr Surg* 2007; 119:950-9.
45. Sun Y, Feng Y, Zhang CQ. The regenerative effect of plateletrich plasma on healing in large osteochondral defects. *Int Orthop* 2010; 34:589-97.
46. Aspenberg P, Virchenko O. Platelet concentrate injection improves Achilles tendon repair in rats. *Acta Orthop Scand* 2004; 75:93-9.
47. Kajikawa Y, Morihara T, Sakamoto H. Platelet-rich plasma enhances the initial mobilization of circulation-derived cells for tendon healing. *J Cell Physiol* 2008; 215:837-45.

## STUDY OF REPAIR ROLE OF PRP IN THE PATHOLOGY OF CELLULAR DISTRIBUTION, LIVE CELL FRACTION AND STAINING PATTERN OF JOINT CARTILAGE IN HIP OSTEOARTHRITIS

Morteza Kalbkhani<sup>\*1</sup>, Seifollah Dehghani Najvani<sup>2</sup>, Siamak Naji Haddadi<sup>3</sup>, Alireza Najafpoor<sup>4</sup>, Mehdi Poormand<sup>5</sup>, Mohammadhossein Kalbkhani<sup>6</sup>

Received: 23Feb, 2014; Accepted: 25Apr, 2014

### Abstract

**Purpose:** Osteoarthritis is common in elderly people of the world, which is due to cartilage destruction and osteophyte formation in the joint and which induce chronic pain and disability. The PRP due to its high level of growth factors can help the repair process of the diseased joints. In this study the autogenous PRP have been used for treatment of experimentally induced osteoarthritis in the rabbits.

**Material and Methods:** Osteoarthritis was induced in the rabbits left knee by resection of the anterior cruciate ligament under general anesthesia. Eight weeks post operation and development of osteoarthritis signs, 0.5 ml PRP was injected into the diseased joint in the rabbits of the test group. The control group did not receive any treatment. The rabbits were euthanized and histopathologic samples were collected at 8, 12 and 16 weeks post operation.

**Results:** The histopathologic study in the control group showed; least live cells, worst cellular arrangements and least articular cartilage stainable matrix showing advanced osteoarthritis. But in the group received the PRP there was no sign of osteoarthritis.

**Conclusion:** The autogenous PRP due to its high level of growth factors is an effective source for treatment of osteoarthritis.

**Keywords:** Osteoarthritis, PRP, Articular cartilage, Histopathologic study, cellular arrangement, stainable cartilage matrix

**Address:** No.13, Shahid Mohammad Ghanbarloo alley, Pasdaran St., Bahman 22<sup>nd</sup> Blvd., Khoy, west Azarbaijan, Iran, Tel: +98 9141606992

**Email:** Dr\_m\_kalbkhani@yahoo.com

SOURCE: URMIA MED J 2014; 25(3): 257 ISSN: 1027-3727

<sup>1</sup> Graduate of veterinary medicine, faculty of veterinary medicine, Urmia Islamic Azad university, Urmia, Iran (Corresponding Author)

<sup>2</sup> professor of veterinary surgery, faculty of veterinary medicine, Shiraz university, Shiraz, Iran

<sup>3</sup> Assistant professor of pathology, Shahid motahari hospital, urmia university of medical sciences, Urmia, Iran

<sup>4</sup> associated professor of veterinary surgery, faculty of veterinary medicine, Urmia Islamic Azad university, Urmia, Iran

<sup>5</sup> Graduate of veterinary medicine, faculty of veterinary medicine, Urmia Islamic Azad university, Urmia, Iran

<sup>6</sup> bachelor of physical education, Urmia Islamic Azad university, Urmia, Iran