

بررسی اثر روغن هسته انگور بر هیستوپاتولوژی کبد و پانکراس و لیپیدهای پلاسما در موش‌های صحرایی دیابتی شده با استرپتوزوتوسین

شهرام جوادی^۱، آسیه افتخاری^۲، امیر عباس فرشید^۳

تاریخ دریافت 1393/03/01 تاریخ پذیرش 1393/05/31

چکیده

پیش‌زمینه و هدف: دیابت شایع‌ترین بیماری آندوکرینی است که با عوارضی مثل نفروپاتی، رتینوپاتی، بیماری‌های قلبی-عروقی همراه است. در بیماران دیابتی بروز دیس لیپیدمی، نکرور حاد پانکراس و پانکراتیت نکروزی و نیز اختلال در متابولیسم چربی در کبد گزارش گردیده است. گزارش شده است که روغن هسته انگور مقادیر زیادی آنتی‌اکسیدان دارد که قادر است کلسترول سرم و کلسترول تام کبد را کاهش دهد.

مواد و روش کار: در این مطالعه پس از القا دیابت با استرپتوزوتوسین (تک دز 42mg/kg) به رت‌های نر ویستار، آن‌ها را به دو گروه مساوی تقسیم و تحت تغذیه دو جیره بالانس غذایی (شامل روغن هسته انگور و بدون روغن هسته انگور) قرار گرفتند. بعد از ۳ هفته نمونه خون اخذ شده و موش‌های رت آسان کشی شده و پس از اخذ نمونه‌های بافتی کبد و پانکراس میزان لیپیدهای پلاسما و تغییرات پاتولوژیکی کبد و پانکراس مورد ارزیابی قرار گرفتند.

یافته‌ها: میزان تری گلیسیرید، کلسترول و LDL در گروه رت‌هایی که روغن هسته انگور دریافت نموده بودند به‌طور معنی‌داری نسبت به گروه کنترل کاهش داشتند. اختلاف معنی‌داری از نظر سطح HDL پلاسما در مقایسه دو گروه فوق‌الذکر مشاهده نگردید. پرخونی، خونریزی، آدم، نفوذ سلول‌های آماسی و نکرور گسترده در بافت پانکراس و پرخونی، خونریزی، نفوذ سلول‌های آماسی به فضاهای پورت در کبد رت‌های دیابتی گروه کنترل مشاهده گردید. مقدار آدم پانکراس در گروه درمان شده با روغن هسته انگور به‌طور معنی‌داری نسبت به گروه کنترل کاهش یافته بود. میزان خونریزی کبد در گروه درمان کاهش پیدا کرده بود ولی از نظر آماری این کاهش معنی‌دار نبود.

نتیجه‌گیری: روغن هسته انگور سبب کاهش معنی‌دارتری گلیسیرید، کلسترول و LDL و آدم پانکراس در رت‌های دیابتی می‌گردد.

کلمات کلیدی: دیابت، روغن هسته انگور، دیس لیپیدمی، استرپتوزوتوسین، موش صحرایی، کبد، پانکراس

مجله پزشکی ارومیه، دوره بیست و پنجم، شماره هفتم، ص ۶۱۵-۶۰۵، مهر ۱۳۹۳

آدرس مکاتبه: ارومیه، گروه علوم درمانگاهی، دانشکده دامپزشکی، دانشگاه ارومیه، صندوق پستی: ۱۱۷۷، تلفن: ۰۴۴۱۲۷۷۴۷۳۷

Email: S.Javadi@urmia.ac.ir

مقدمه

رتینوپاتی و بیماری‌های قلبی-عروقی می‌باشند. بطوریکه هر سال حدود ۱۸ میلیون نفر در اثر بیماری‌های قلبی-عروقی جان خود را از دست می‌دهند که دیابت یکی از فاکتورهای مهم مستعدکننده ابتلا به این بیماری‌ها می‌باشد (۲). در بیماران دیابتی مشخص شده است که تغییرات در غلظت قند خون بازتابی از اختلال در عملکرد سلول‌های بتا است (۴). یکی از کارکردهای مهم انسولین هماهنگ کردن تبدیل کربوهیدرات رژیم غذایی به انرژی ذخیره‌شده داخلی به‌عنوان چربی است (۵).

بیماری دیابت یکی از شایع‌ترین اختلالات غدد درون‌ریز می‌باشد و هفتمین علت شناخته شده مرگ در انسان است (۱). پیش‌بینی می‌شود تعداد مبتلایان به دیابت از ۱۷۱ میلیون نفر در سال ۲۰۰۰ به ۳۶۶ میلیون نفر در سال ۲۰۳۰ برسد (۲). دیابت به‌صورت کلاسیک به دو نوع، دیابت قندی وابسته به انسولین (دیابت نوع I یا Insulin-Dependent Diabetes: IDDM) و دیابت قندی غیر وابسته به انسولین (دیابت نوع II یا Mellitus) (Non-Insulin-Dependent Diabetes Mellitus: NIDDM) تقسیم‌بندی می‌شود (۳). از مهم‌ترین عوارض دیابت نفروپاتی،

^۱ استادیار گروه علوم درمانگاهی، دانشکده دامپزشکی، دانشگاه ارومیه

^۲ دانش آموخته دکترای دامپزشکی دانشگاه ارومیه

^۳ دانشیار گروه پاتوبیولوژی، دانشکده دامپزشکی، دانشگاه ارومیه

استرپتوزوتوسین (STZ)، رت‌های دیابتی تغذیه‌شده با روغن هسته انگور با رت‌های دیابتی گروه کنترل مقایسه شدند.

مواد و روش کار

برای ایجاد دیابت STZ (شرکت Sigma-Aldrich آمریکا) به مقدار 42mg/kg وزن بدن حل‌شده در بافر سیترات (pH 4.5) به روش داخل صفاقی به رت‌های نر ویستار (با محدوده وزنی ۳۰۰-۲۵۰ گرم) تزریق گردید. برای تأیید دیابتی شدن حیوانات در روز سوم پس از تزریق STZ، میزان گلوکز خون با استفاده از دستگاه گلوکومتر با مشخصات (Elegance-CTX12) ساخت کمپانی کانورجنت آلمان اندازه‌گیری شد. مقادیر گلوکز خون بالای ۲۵۰mg/kg به‌عنوان حیوان دیابتی در نظر گرفته شد (نمودار شماره ۱) در غیر این صورت حیوان دیگری جایگزین گردید. رت‌های دیابتی به دو گروه مساوی (هر گروه شامل ۶ رت) شامل گروه تغذیه با روغن هسته انگور (LUGLIO Italy) به میزان ۴ درصد جیره و گروه کنترل که از روغن هسته انگور در جیره آن‌ها استفاده نشد تقسیم شدند. جیره‌ها شامل انرژی قابل متابولیسم معادل ۱۹/۷۳ کیلوژول به ازای هر گرم بوده و ویتامین و مواد معدنی به شکل پودر ساخت داملران بروجرد مورد استفاده قرار گرفت. مقادیر موردنیاز، با ترازوی دیجیتالی وزن گردیده و با ۲۵/۵۰ میلی‌لیتر آب مخلوط شده و در نهایت به شکل خمیر روزانه و به شکل تازه دوبار در روز در اختیار رت‌ها قرار می‌گرفت. بعد از ۳ هفته موش‌ها به مدت ۱۲ ساعت ناشتا نگهداری شده و خون‌گیری از قلب موش‌ها به عمل آمد. سپس به طریق انسانی با تزریق داروی بهوشی آسان کشی شده، کالبدگشایی کامل بر روی آن‌ها انجام گرفت و نمونه‌های پانکراس و کبد جهت بررسی هیستوپاتولوژیکی در محلول ۱۰ درصد فرمالین بافری قرار داده شد. اندازه‌گیری کلسترول به روش آنزیماتیک و توسط کیت کلسترول ساخت شرکت من (تهران، ایران) انجام شد. سنجش LDL-C با استفاده از روش "SEIKEN" test LDL-EX و کیت LDL-C ساخت شرکت من (تهران، ایران) و تست تشخیصی HDL-HDL ساخت شرکت پارس آزمون (تهران، ایران) صورت گرفت. سنجش تری‌گلیسیرید با استفاده از روش آنزیمی، کالری‌متری (GOD-PAP) با اندازه‌گیری تک نقطه‌ای با روش اسپکتروفتومتری و کیت تری‌گلیسیرید ساخت شرکت پارس آزمون (تهران، ایران) صورت گرفت. نمونه‌های بافتی پانکراس و کبد به‌صورت معمول مورد پاساژ قرار گرفته و مقاطع ۴-۵ میکرونی از آن‌ها تهیه شده و به‌وسیله هماتوکسیلین و اتوزین رنگ‌آمیزی سپس در زیر میکروسکوپ نوری مورد ارزیابی قرار گرفته و تغییرات پاتولوژیکی ثبت شد. جهت ارزیابی نیمه کمی

دیس لیپیدمی^۱ یکی از شایع‌ترین عوارض دیابت ملیتوس می‌باشد بطوریکه در طی این بیماری سطح پلاسمایی کلسترول تام^۲ و لیپوپروتئین با دانسیته پایین^۳ و تری‌گلیسیرید^۴ افزایش یافته و غلظت لیپوپروتئین با دانسیته بالا^۵، کاهش می‌یابد (۹-۶). این تغییرات در لیپیدهای خون نقش مهمی در ایجاد تصلب شرایین زودرس، نارسایی عروق قلبی، انفارکتوس میوکارد (۱۰) و همچنین بیماری‌های کلیوی دارد (۱۱).

نکروز حاد پانکراس شامل خونریزی حاد و پانکراتیت نکروزی در بیماران دیابتی می‌تواند روی دهد (۱۲). از طرفی مطالعات اخیر بیانگر اختلال در متابولیسم چربی در کبد رت‌های دیابتی شده می‌باشد (۱۳). همچنین نفوذ خفیف تا متوسط پورت توسط سلول‌های لنفوسیت، نکروز سلولی و آپوپتوزیس داخل لوبولار و همچنین استاز صفرا در رت‌های دیابتی گزارش شده است (۱۴).

نقش مفید روغن هسته انگور در کاهش اترواسکلروزیس^۶ در مدل حیوانی گزارش گردیده است (۱۵، ۱۶). اخیراً نقش روغن هسته انگور در کاهش التهاب و مقاومت به انسولین در زنان چاق به اثبات رسیده است (۱۷). از طرفی در مطالعات اخیر توجه زیادی به اثرات آنتی‌اکسیدانتهی هسته انگور معطوف شده است (۱۸) بطوریکه در مطالعه‌ای فعالیت آنتی‌اکسیدانتهی عصاره هسته انگور دو برابر عصاره رزماری تعیین گردیده است (۱۹). هسته انگور حاوی ۲۰-۶ درصد روغن است. روغن هسته انگور سرشار از اسیدهای چرب ضروری است که در تغذیه انسان حائز اهمیت است. اسید لینولئیک که مؤثرترین اسید چرب برای کاهش کلسترول خون می‌باشد، اسید چرب غالب در وارپته‌های مختلف روغن هسته انگور بوده و حدود ۶۹/۶ - ۵۳/۶ درصد از کل اسیدهای چرب آن را تشکیل داده و بعد از آن بیشترین درصد مربوط به اسید اولئیک با حدود ۳۱/۲ - ۱۶/۲ می‌باشد این روغن حاوی ۱۲/۹-۶/۹ درصد اسید پالمیتیک و ۴/۶۹-۱/۴۴ درصد اسید استاریک است. روغن هسته انگور فاقد کلسترول بوده و در مقابل میزان اسید چرب اشباع نشده آن به حدود ۰/۷۹ درصد می‌رسد و دارای مقادیر قابل توجهی آنتی‌اکسیدانت ویتامین E می‌باشد (۲۳-۲۰). با توجه خواص مذکور و مفید روغن هسته انگور، در این مطالعه به‌منظور بررسی چگونگی اثرات این روغن بر پروفایل لیپیدهای پلاسما و نیز در جلوگیری احتمالی از تغییرات پاتولوژیکی کبد و پانکراس در دیابت، پس از القا دیابت با

¹ Dyslipidemia

² Total Cholesterol: TC

³ Low-density lipoprotein: LDL

⁴ Triglyceride: TG

⁵ High-density lipoprotein: HDL-C

⁶ atherosclerosis

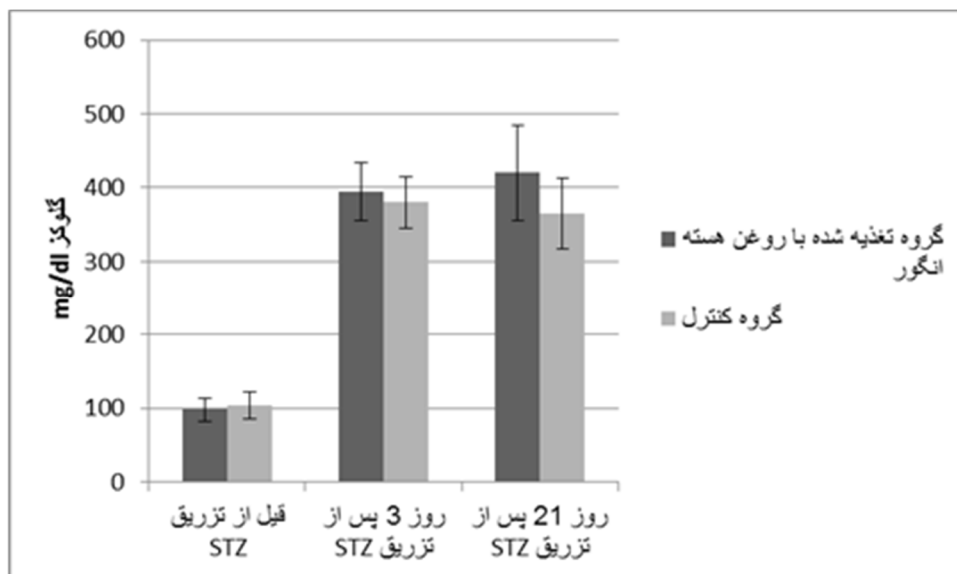
لولی نیز در بافت کبد قابل ملاحظه بود (تصویر شماره ۴).
 از نظر پرخونی پانکراس بین گروه کنترل و گروه درمان شده با روغن هسته انگور تفاوت معنی داری از نظر آماری مشاهده نشد. از نظر خونریزی پانکراس نیز بین این دو گروه تفاوت قابل ملاحظه و معنی داری مشاهده نشد. اختلاف آماری معنی داری از نظر آدام پانکراس بین گروه کنترل و گروه درمان شده با روغن هسته انگور وجود داشت؛ زیرا مقدار آدام پانکراس در گروه درمان شده با روغن هسته انگور کاهش یافته بود ($P < 0.05$). در مقایسه دو گروه کنترل و گروه تغذیه شده با روغن هسته انگور از نظر انفیلتراسیون لوکوسیتی در پانکراس کاهش شدت مشاهده شد ولی از نظر آماری این اختلاف معنی دار نبود. همچنین از نظر نکروز پانکراس نیز اختلاف معنی داری مشاهده نشد (نمودار شماره ۳). در کبد بین دو گروه بررسی شده از نظر پرخونی کبد اختلاف معنی دار نبود. در خونریزی کبد بین گروه کنترل و گروه تغذیه شده با روغن هسته انگور از نظر مشاهده میکروسکوپی در گروه درمان میزان خونریزی کاهش پیدا کرده بود ولی از نظر آماری این کاهش معنی دار نبود ($P=0.056$). از نظر نفوذ سلول‌های التهابی در کبد نیز بین دو گروه اختلاف چشم‌گیری مشاهده نشد (نمودار ۴).

ضایعات پاتولوژیکی شدت ضایعات درجه بندی شد (=۰ بدون ضایعه، ۱= ضایعه خفیف، ۲= ضایعه با شدت متوسط، ۳= ضایعه شدید). پس از جمع‌آوری اطلاعات در خصوص هر یک از حیوانات، ارقام به دست آمده تحت آنالیز آماری Student t-test و Mann-Whitney Rank Sum Test قرار گرفت (۲۴) و مقادیر $P < 0.05$ معنی دار در نظر گرفته شد.

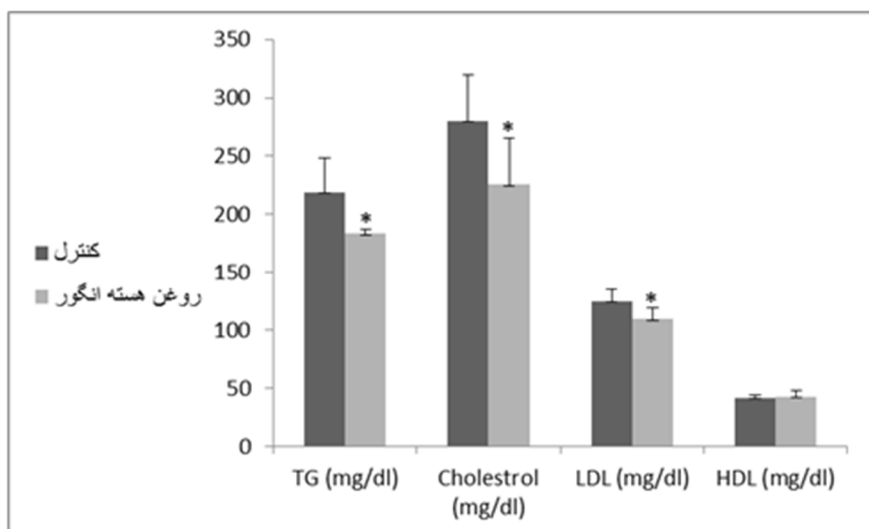
یافته‌ها

مقایسه مقادیر لیپیدهای خون در گروه کنترل و درمان نشان داد که میزان تری گلیسیرید، کلسترول و LDL در گروه رت‌هایی که روغن هسته انگور دریافت نموده بودند به‌طور معنی داری نسبت به گروه کنترل کاهش داشته‌اند. اختلاف معنی داری از نظر سطح HDL پلاسما در مقایسه دو گروه فوق‌الذکر مشاهده نگردید (نمودار شماره ۲). مطالعه هیستوپاتولوژیکی مقاطع پانکراس نشان‌دهنده وجود پرخونی، خونریزی، آدام، نفوذ سلول‌های آماسی (تصویر شماره ۱) و نکروز گسترده (تصویر شماره ۲) در بافت بود. تغییرات قابل مشاهده در کبد شامل پرخونی، خونریزی (تصویر شماره ۳) و نفوذ سلول‌های آماسی به فضاهای پورت بوده و تورم

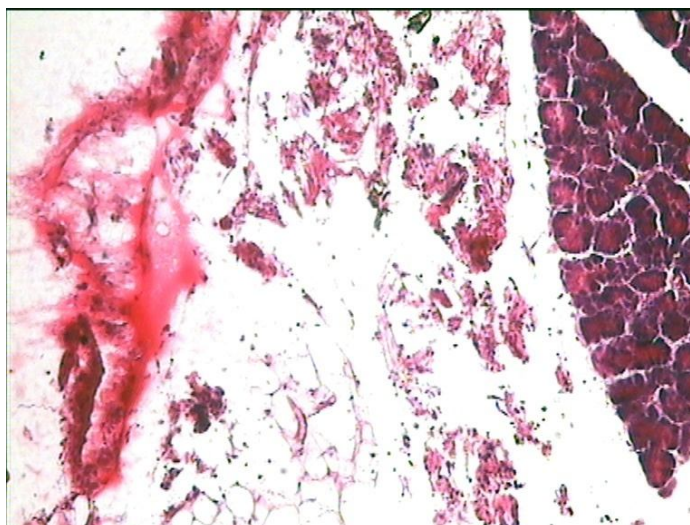
س



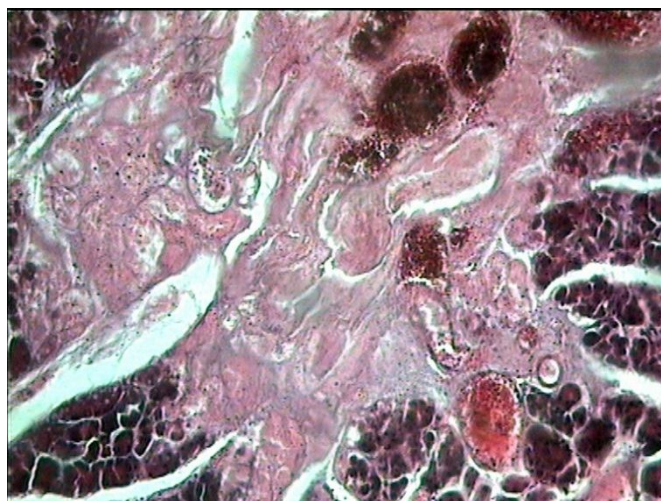
نمودار (۱): میزان گلوکز (MG/DL) در گروه‌های کنترل و درمان



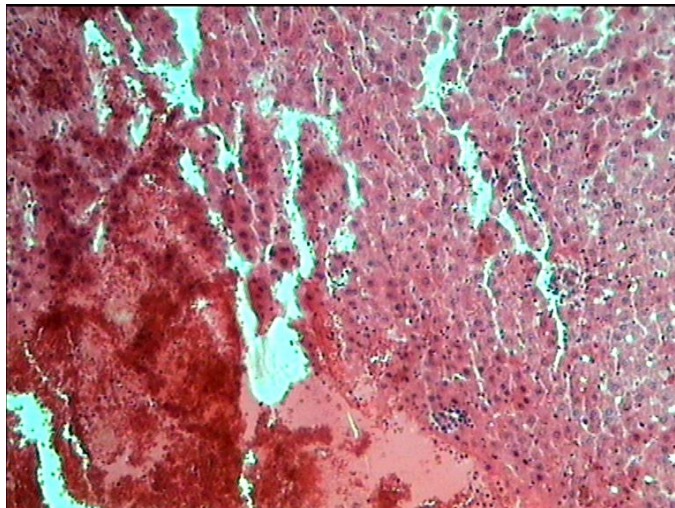
نمودار (۲): غلظت لیپیدهای پلاسما (MEAN ± SD) در گروه کنترل و درمان در پایان ۳ هفته. علامت * بیانگر وجود اختلاف معنی دار با گروه کنترل می باشد.



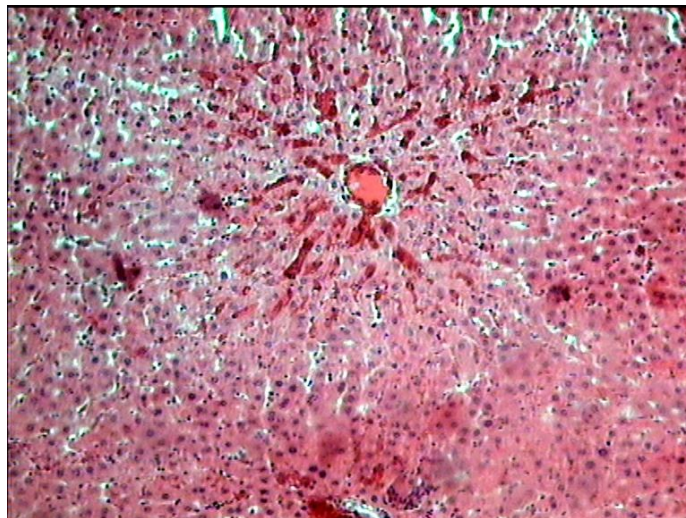
تصویر (۱): گروه کنترل - پانکراس موش رت - آدم شدید همراه با نفوذ سلول های آما سی (H& E ×100)



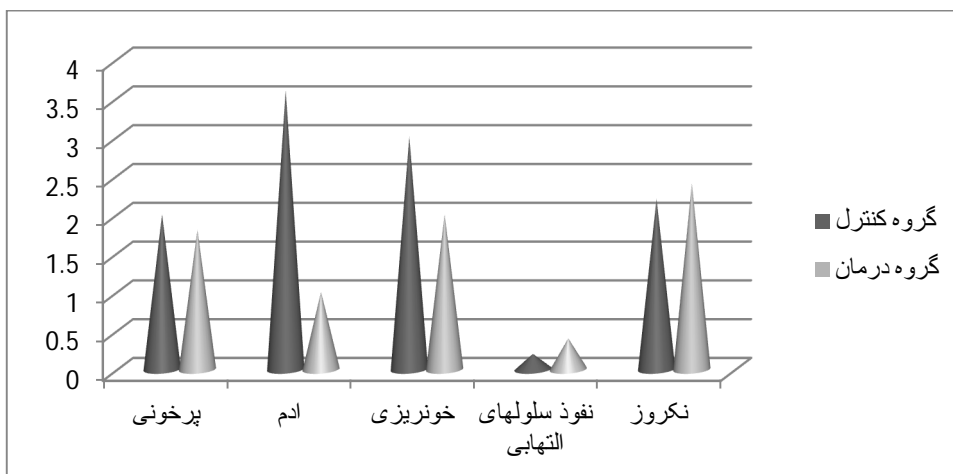
تصویر (۲): گروه کنترل - پانکراس موش رت - پرخونی و نکروز وسیع (H& E ×100)



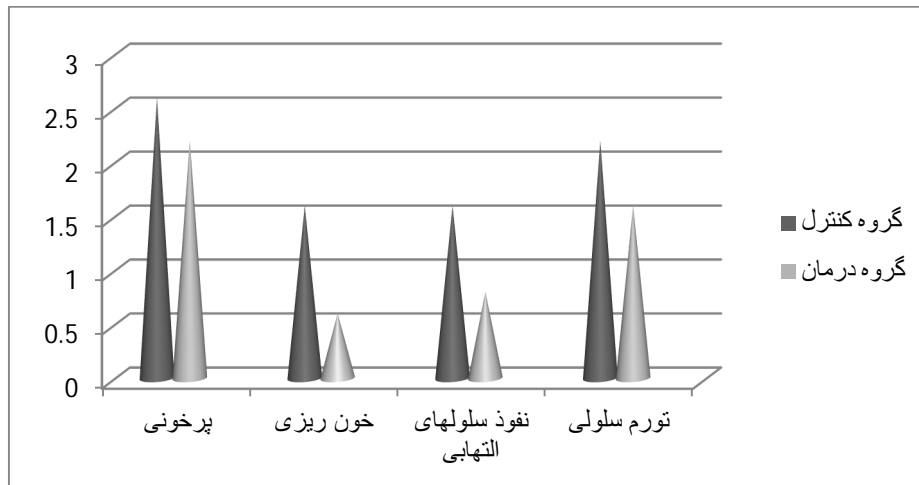
تصویر (۳): گروه کنترل - کبد موش رت - خونریزی وسیع در بافت کبد (H&E ×100)



تصویر (۴): گروه کنترل - کبد موش رت - پرخونی و تورم سلولی کبد (H&E ×100)



نمودار (۳): تغییرات پاتولوژیکی مشاهده شده در پانکراس در گروه‌های کنترل و درمان



نمودار (۴): تغییرات پاتولوژیکی مشاهده شده در کبد گروه کنترل و درمان

بحث و نتیجه‌گیری

در مطالعه حاضر، استرپتوزوتوسین در مقدار ۴۲ میلی‌گرم به ازای یک کیلوگرم وزن بدن رت به صورت داخل صفاقی، جهت ایجاد دیابت مورد استفاده قرار گرفت و سپس با اندازه‌گیری قند خون و بر اساس مطالعات قبلی انجام شده (۱۳) قند خون بالای ۲۵۰ mg/kg دیابت در رت‌ها تأیید شد (نمودار ۱)

به طور کلی می‌توان گفت STZ باعث اختلال در اکسیداسیون گلوکز و کاهش سنتز و ترشح انسولین شده (۲۵) و موجب تخریب سلول‌های بتا از طریق استرس اکسیداتیو می‌شود یعنی از طریق افزایش رها سازی رادیکال‌های فعال اکسیژن می‌تواند تخریب سلول‌های بتا را سبب شود (۲۶). تحت شرایط نرمال انسولین از روش‌های مختلف متابولیسم لیپوپروتئین‌ها اثر می‌گذارد. مطالعات نشان می‌دهد تولید VLDL در روده می‌تواند تحت کنترل انسولین باشد. VLDL و کیلومیکرون‌ها، به عنوان حامل TG های اندوژن و اگزوژن، سوبسترای سیستم لیپوپروتئین‌لیپاز (LPL) هستند (۲۷). در شرایط کمبود انسولین فعالیت LPL کاهش می‌یابد. به نظر می‌رسد که این عامل می‌تواند دلیل هایپرلیپیدمی در بیماران دیابتی باشد. آنزیم دیگری که در متابولیسم TG ها شرکت می‌کند؛ تری‌گلیسیرید لیپاز کبدی است. حساسیت این آنزیم به انسولین، اختلالات لیپوپروتئینی یافت شده در دیابت ملیتوس را توجیه می‌کند (۶). مکانیسم دقیق تحریک سنتز لیپوپروتئین در کبد توسط انسولین مطالعه نشده است. اغلب توضیحات قابل پذیرش بر این پایه استوار است که غلظت افزایش یافته اسیدهای چرب غیر استریفیه (Non-esterified fatty acids: NEFA) پلاسما، حتی در سطح نرمال انسولین، باعث افزایش ترشح VLDL-TG کبدی همراه با افزایش غلظت TG های پلاسما می‌شود (۲۸). همچنین شواهدی وجود دارد که

سطح بالای انسولین ممکن است باعث تحریک یا مهار ترشح لیپوپروتئین غنی از TG از کبد شود (۲۹). کاهش میزان TC و LDL در دیس لیپیدمی ناشی از دیابت ملیتوس نوع دو قبلاً گزارش شده است. مطالعات نشان داده است بدنبال دیابت اسیدهای چرب آزاد بیشتری به کبد هدایت شده و در نتیجه VLDL و آپولیپوپروتئین‌های بیشتری در کبد ساخته می‌شوند (۹) کاهش اثر مهاری انسولین بر فعالیت میکروزومی پروتئین انتقالی TG و همچنین کاهش پاکسازی و دفع VLDL نیز از دلایل دیگر وقوع دیس لیپیدمی ناشی از دیابت ملیتوس نوع دو مطرح گردیده است (۹،۳۰). در این مطالعه روغن هسته انگور سبب کاهش معنی‌دار میزان تری‌گلیسیرید، TC و LDL در حیوانات دیابتی گردید. ولی اختلاف معنی‌داری از نظر سطح HDL پلاسما دیده نشد. بر اساس یافته‌های محققین مشخص گردیده مصرف روغن هسته انگور می‌تواند سبب کاهش کلسترول سرم و کلسترول تام کبد گردد (۱۵). مشخص گردیده در حالت عادی پس از جذب چربی از روده اغلب تری‌گلیسیریدهایی که از طریق لنف‌های روده‌ای وارد پلاسما می‌شوند در کیلومیکرون‌ها یافت می‌شوند اما پس از القاء دیابت توسط STZ در حیوانات، افزایش در تولید VLDL-TG روده‌ای، بوجود می‌آید (۳۱). میزان کلسترول نیز در این مطالعه در گروه درمان کمتر از گروه کنترل می‌باشد. محتوای کلسترول پلاسما از دو منبع غذا و سنتز مجدد کلسترول در بافت‌های مختلف سرچشمه می‌گیرد. کلسترول‌های استریفیه شده که در لیپوپروتئین‌های غنی از کلسترول (LDL & IDL) دیده می‌شوند، ناشی از جذب کلسترول آزاد به وسیله HDL از سلول‌های محیطی است که با استریفیه شدن از طریق لیسیتین دنبال می‌شود (کلسترول آسیل ترانسفراز و انتقال به لیپوپروتئین با چگالی پائین‌تر توسط پروتئین‌های خاص). این برداشت

روز توسط رنگ‌آمیزی H&E^۱ مشاهده شد (۴۰). در مطالعه‌ای که Wei و همکاران بر روی ۹ میمون راسوس انجام دادند، با تزریق دوزهای کم و مکرر داخل وریدی استرپتوزوتوسین برای ۵ روز متوالی و به دنبال آن تزریق ۲ دوز کمکی دیگر استرپتوزوتوسین به فاصله یک هفته، تغییرات بافت شناختی شامل تخریب جزایر سلول‌های بتا و اینفیلتراسیون جزایر لانگرهانس با لنفوسیت‌های نوع T را مشاهده کردند (۴۱). در مطالعه‌ای دیگر به دنبال تزریق داخل وریدی 40mg/kg استرپتوزوتوسین در رت‌های نر، وقوع اینفیلتراسیون لنفوسیت، پیکنوزیس هسته‌ای و واکنش‌های شدت سیته‌پلاسم در سلول‌های بتای جزایر لانگرهانس مشاهده شد (۴۲). در بیماری دیابت از نظر میکروسکوپی نکروز سلولی پانکراس و نکروز چربی، آدم پانکراس، اینفیلتراسیون به وسیله تعداد بسیار کمی لوکوسیت، هموراژ و ترومبوز رگ‌ها دیده می‌شود. همچنین کریستال‌های اسیدهای چرب و کلسیم آبی رنگ در مناطق نکروزه دیده می‌شود (۱۲). در مطالعه حاضر نیز در بافت پانکراس رت‌های دیابتی، پرخونی، خونریزی، آدم، نکروز و اینفیلتراسیون لکوسیتی مشاهده شد. یافته‌های مطالعه حاضر بیانگر وجود اختلاف معنی‌دار از نظر آدم پانکراس بین رت‌های درمان شده با روغن هسته انگور و رت‌های درمان نشده بود. این بدین معناست که در بین ضایعات ایجاد شده توسط دیابت در پانکراس آدم پانکراس به مقدار قابل توجهی توسط روغن هسته انگور کاهش یافته است.

در مطالعه‌ای که توسط Martinez و همکاران بر روی رت‌های دیابتی انجام دادند، افزایش وزن بدن و وزن کبد همچنین تجمع تری‌گلیسیریدها و استرهای کلسترول و افزایش سنتز چربی و پراکسیداسیون چربی در کبد مشاهده شد که نشان دهنده اختلال متابولیسم چربی در کبد رت‌های دیابتی شده می‌باشد (۱۳). در مطالعه‌ای دیگر در ارزیابی میکروسکوپی کبد رت‌های گروه دیابتی، اینفیلتراسیون التهابی خفیف تا متوسط پورت توسط سلول‌های لنفوسیت، نکروز سلولی و آپوپتوزیس داخل لوبولار و همچنین استاز صفرا را مشاهده کردند (۱۴). درگیری سلول‌های کبدی با ویژگی‌های التهابی تجمع رسوبات موکوپلی ساکاریدی نیز در کبد رت‌های دیابتی شده با استرپتوزوتوسین، گزارش شده است (۴۳). در این مطالعه نیز پرخونی، خونریزی، اینفیلتراسیون سلولی و آماس در کبد در گروه کنترل مشاهده شد. هرچند در مقایسه‌ای که بین گروه کنترل و گروه درمان انجام شد از نظر پرخونی، اینفیلتراسیون و آماس سلولی کبدی بین دو گروه تفاوت قابل‌ملاحظه‌ای مشاهده نشد ولی از نظر خونریزی کبدی اختلاف تقریباً معنی‌داری بین دو گروه دیده شد. بدین معنا که تغذیه با روغن هسته انگور سبب کاهش خونریزی کبد در گروه درمان گردید.

کلسترول محیطی می‌تواند ناشی از فقدان انسولین باشد (۳۲). در خصوص LDL بر اساس مطالعات انجام شده با فیبروبلاست پوست انسان، مطرح گردیده که فعالیت گیرنده LDL می‌تواند توسط انسولین افزایش یابد (۳۳). در مطالعه‌ای مصرف روغن هسته انگور در موش‌های رت به مدت ۱۰ هفته سبب کاهش معنی‌دار کلسترول پلازما گردیده است (۳۴). در مطالعه‌ای دیگر بر روی افراد هایپرکلوسترولمیک^۱ که میزان کلسترول تام پلاسمایشان بین ۲۱۰-۳۰۰ mg/dl بود، دو ماه پس از مصرف ترکیب عصاره هسته انگور و کرومیوم پلی نیکوتینات^۲ میزان کلسترول تام پلازما و LDL کاهش معنی‌داری نشان داد ولی میزان HDL و تری‌گلیسیرید پلاسمایشان کاهش معنی‌داری نشان نداده است (۳۵). در مطالعه‌ای دیگر در همسترهایی که دارای کلسترول بالا بودند، مصرف عصاره هسته انگور سبب کاهش کلسترول و تری‌گلیسیرید گردیده است (۳۶)؛ بنابراین با توجه به مطالعات قبلی به‌طور کلی می‌توان گفت تغییرات ایجاد شده در پروفایل لیپیدها در گروه مصرف‌کننده روغن هسته انگور در مطالعه حاضر تقریباً مشابه مطالعات قبلی می‌باشد نقش مثبت روغن هسته انگور بر روی پروفایل چربی در مطالعه حاضر را می‌توان ناشی از فعالیت آنتی‌اکسیدانتهی بالای این ماده دانست که در اثر حضور مقادیر بالای آنتی‌اکسیدانتهایی نظیر توکوفول ایجاد می‌گردد (۲۳، ۲۲، ۱۹). در این مطالعه تغییرات هیستوپاتولوژیکی پانکراس در رت‌هایی که بدنبال تجویز استرپتوزوتوسین دیابتی شده بودند شامل پرخونی، خونریزی، آدم، نفوذ سلول‌های آماسی و نکروز گسترده در بافت بود. به دنبال تغییر در غلظت قند و انسولین خون که بازتابی از اختلال عملکرد سلول‌های بتای پانکراس می‌باشد، تورم پانکراس و سرانجام دژنراسیون در سلول‌های بتای جزایر لانگرهانس سبب القای تجربی دیابت نوع ۱ می‌شود. تیپ ۱ دیابت به‌وسیله نفوذ سلول تک هسته‌ای که معمولاً انسولیت نامیده می‌شود، مشخص می‌شود (۳۸، ۳۷). انسولیت را معمولاً مونوسیت‌هایی تشکیل می‌دهند که از مناطق خارج از جزیره کوچک جذب شده و وارد سایت جزایر از طریق سیستم عروقی می‌شود. افزایش نفوذپذیری عروقی و شواهد مورفولوژیکی ناحیه شکل‌گیری آدم را در داخل جزایر نشان می‌دهد (۳۹). در یک مطالعه که توسط Shehata و همکاران انجام گرفت ۵ روز بعد از درمان با 40mg/kg استرپتوزوتوسین داخل پری‌توتن در یک نوع موش وحشی، افزایش ثابت قند خون، اینفیلتراسیون لنفوسیت‌ها به داخل جزایر لانگرهانس و آپوپتوزیس سلول‌های پری اینسولار ۱۰ روز بعد دیده شد. همچنین چروکیدگی شدن بافت جزایر لانگرهانس بعد از ۳۵

^۱ Hypercholesterolemic^۲ chromium polynicotinate

رسید که تغییرات مثبت در پروفایل لیپیدها و بافت شناختی ایجاد شده در پانکراس و کبد رت ها ی دیابتی در مطالعه ما به میزان زیادی مشابه تغییرات ایجاد شده در سایر مطالعات می باشد. روغن هسته انگور سبب کاهش معنی دار میزان تری گلیسیرید، کلسترول و LDL و کاهش آدم در پانکراس رت های دیابتی می گردد که وجود خواص آنتی اکسیدانتی روغن هسته انگور را می توان در ایفای این نقش مفید مؤثر دانست. جهت اثبات قطعی یافته های این بررسی در پایان پیشنهاد می گردد مطالعات بیشتری با جزئیات بیشتر و با تعداد بیشتر نمونه در خصوص نقش روغن هسته انگور در پروفایل لیپیدهای پلاسما و جلوگیری از ضایعات پاتولوژیکی دیابت در کبد و پانکراس صورت گیرد.

چنانکه ذکر گردید گزارشات زیادی مبنی بر اثرات آنتی اکسیدانتی هسته انگور وجود دارد (۲۳،۲۲،۱۹،۱۸)؛ و در برخی مطالعات به نقش مفید این فعالیت آنتی اکسیدانتی اشاره شده است. در مطالعه ای اثرات آنتی اکسیدانی و ضد آپوپتوتیک عصاره پروآنتوسیانیدی هسته انگور در کاهش صدمات نفروپاتی سیکلوسپورینی به اثبات رسیده است (۴۴). نقش همین عصاره در افزایش ظرفیت اکسیداتیو در عضلات اسکلتی در مطالعه ای دیگر ثابت شده است (۴۵). در مطالعه حاضر نیز، اثر محافظتی روغن هسته انگور در کاهش صدمات پاتولوژیک در پانکراس و کبد را می توان به اثرات ضد التهابی آنتی اکسیدانتی آن نسبت داد؛ بنابراین بطور کلی و بر اساس مباحث فوق می توان به این نتیجه

References:

- Day C, Bailly CJA. Diabetologist's herbal, current medicine. Lit Diabetes Roy Soc Med 1998; 12: 553-64.
- Hossain P, Kavar B, El Nahas M. Obesity and diabetes in the developing world, a growing challenge. N Engl J med 2007; 356: 213-5.
- Brunton L, Lazo J, Parker K. Goodman and Gilman's. The Pharmacological Basis of Therapeutics, 12th ed. 2011. P. 1237-1270.
- Bedoya FJ, Solano F, Lucas M. N-monomethyl-L-arginine and nicotinamide prevent streptozotocine-induced double strand DNA break formation in pancreatic rat islets. Experientia 1996; 52: 344-7.
- Gibbons, GF. Hyperlipidaemia of diabetes. Clin Sci 1986; 71: 477-86.
- Howard, BV. Lipoprotein metabolism in diabetes mellitus. J. Lipid Res 1987; 28: 613-28.
- Qureshi AA, Sami SA, Khan FA. Effects of stabilized rice bran, its soluble and fiber fractions on blood glucose levels and serum lipid parameters in human with diabetes mellitus type I and II. J. Nutr Biochem 2002; 13: 175-87.
- Nesto RW. Beyond low-density lipoprotein: addressing the atherogenic lipid triad in type 2 diabetes mellitus and the metabolic syndrome. Am J Cardiovasc Drugs 2005; 5: 379-387.
- Krauss RM, Siri PW. Dyslipidemia in type 2 diabetes. Med Clin North Am. 2004; 88: 897-909
- Tang WH, Maroo A, Young JB. Ischemic heart disease and congestive heart failure in diabetic patients. Med Clin North Am. 2004; 88: 1037-1061.
- Feldt-Rasmussen B, Mathiesen ER, Deckert T. Effect of 2 years of strict metabolic control on progression of incipient nephropathy in insulin dependent diabetes. Lancet 1986; 2: 1300-1304.
- Ganti A, Rama Rao P. Veterinary pathology 2001; p:371
- Martinez-Tellez R, Gomez-Villalobos, MJ, Flores G. Alteration in dendritic morphology of cortical neurons in rats with diabetes mellitus induced by streptozotocin. Brain Res 2005; 1048: 108-15.
- El Gawly HW, Tawfik MK, Rashwan ME, Baruzzaig AS. The effect of pioglitazone on the liver of streptozotocin-induced diabetic albino Wistar rats. Eur Rev Med Pharmacol Sci 2009; 13:443-51.
- Asadi F, Shahriari A, Chahardah-Cheric M. Effect of long-term optional ingestion of canola oil, grape seed oil, corn oil and yogurt butter on

- serum, muscle and liver cholesterol status in rats. *Food Chem Toxicol* 2010; 48: 2454-7.
16. Vinson JA, Mandarano MA, Shuta DL, Bagchi M, Bagchi D. Beneficial effects of a novel IH636 grape seed proanthocyanidin extract and a niacin-bound chromium in a hamster atherosclerosis model. *Mol Cell Biochem* 2002; 240: 99-103.
 17. Irandoost P, Ebrahimi-Mameghani M, Pirouzpanah S. Does grape seed oil improve inflammation and insulin resistance in overweight or obese women? *Int J Food Sci Nutr* 2013;64(6):706-10.
 18. Castrillejo VM, Romero MM, Esteve M, Ardévol A, Blay M, Bladé C, et al. Antioxidant effects of a grapeseed procyanidin extract and oleoyl-estrone in obese Zucker rats. *Nutrition* 2011; 27: 1172-6.
 19. Gibis M, Weiss J. Antioxidant capacity and inhibitory effect of grape seed and rosemary extract in marinades on the formation of heterocyclic amines in fried beef patties. *Food Chem* 2012; 134: 766-74.
 20. Baumann LS. Less-known botanical cosmeceuticals. *Dermatol Ther* 2007; 20: 330-42.
 21. Kamel BS, Dawson H, Kakuda Y. Characteristics and composition of melon and grape seed oils and cakes. *Journal of the American Oil Chemists Society* 1985;62: 881-3.
 22. Dos Santos Freitas L, Jacques RA, Richter MF, Silva AL, Caramão EB. Pressurized liquid extraction of vitamin E from Brazilian grape seed oil. *J Chromatogr A* 2008; 18; 80-3.
 23. Sabir A, Unver A, Kara Z. The fatty acid and tocopherol constituents of the seed oil extracted from 21 grape varieties. *J Sci Food Agric* 2012;92:1982-7.
 24. Farshid AA, Tamaddonfard E, Ranjbar S. Oral administration of vitamin C and histidine attenuate cyclophosphamide-induced hemorrhagic cystitis in rats. *Indian Journal of Pharmacology* 2013; 45: 126-9.
 25. Nukatsuka M, Yoshimura Y, Nishida M, TKawada J. Importance of the concentration of ATP in rat pancreatic beta cells in the mechanism of streptozotocin-induced cytotoxicity. *J Endocrin* 1990; 127: 161-5.
 26. Grankvist K, Markland S, Taljedal IB. Superoxide dismutase is a prophylactic agent against alloxan diabetes. *Nature* 1981; 294: 158-60.
 27. Nikkilä EA. Plasma lipid and lipoprotein abnormalities in diabetes, In: *Diabetes and heart disease*, Jarrett R.J. Amsterdam: Elsevier; 1984. P. 133-167.
 28. Reaven, GM. Non-insulin-dependent diabetes mellitus, abnormal lipoprotein metabolism, and atherosclerosis. *Metabolism* 1987; 36: 1-8.
 29. Patsch, W, Gotto AM, Patsch JR. Effects of insulin on lipoprotein secretion in rat hepatocyte cultures. *J Biol Chem* 1986; 261: 9603-6.
 30. Ronald M, Krauss MD, *Lipids and Lipoproteins in Patients With Type 2 Diabetes*. American Diabetes Association. *Diabetes Care* 2004; 27: 1496-504.
 31. Popper DA, Shiao YF, Reed M. Role of small intestine in pathogenesis of hyperlipidemia in diabetic rats. *Am J Physiol* 1985; 249: G161-G167.
 32. Fielding CJ, Reaven GM, Liu G, Fielding PE. Increased free cholesterol in plasma low and very low density lipoproteins in non-insulin-dependent diabetes mellitus: its role in the inhibition of cholesteryl ester transfer. *Proc Natl Acad Sci USA* 1984; 81: 2512-6.
 33. Hiramatsu K, Bierman EL, Chair A, *Metabolism of low density lipoproteins from patients with diabetic hypertriglyceridemia by cultured human skin fibroblasts*. *Diabetes* 1985; 34: 8-14.
 34. Asadi F, Shahriari A, Chahardah-Cheric M. Effect of long-term optional ingestion of canola oil, grape seed oil, corn oil and yogurt butter on

- serum, muscle and liver cholesterol status in rats. *Food Chem Toxicol* 2010; 48: 2454-7.
35. Preuss HG, Wallerstedt D, Talpur N, Tutuncuoglu SO, Echard B, Myers A, Bui M, Bagchi D. Effects of niacin-bound chromium and grape seed proanthocyanidin extract on the lipid profile of hypercholesterolemic subjects: a pilot study. *J Med* 2000; 31: 227-46.
36. Vinson JA, Mandarano MA, Shuta DL, Bagchi M, Bagchi D. Beneficial effects of a novel IH636 grape seed proanthocyanidin extract and a niacin-bound chromium in a hamster atherosclerosis model. *Mol Cell Biochem* 2002; 240:99-103
37. Schnedl WJ, Ferber S, Johnson JH, Newgard CB. STZ transport and cytotoxicity specific enhancement in GLUT- expressing cells. *Diabetes* 1994; 43: 1326-33.
38. Wang Z, Gleichmann H. GLUT2 in pancreatic islets: crucial target molecule in diabetes induced with multiple low doses of streptozotocin in mice. *Diabetes* 1998; 47: 50-6.
39. Papacci G. Insulinitis and islet microvasculature in type 1 diabetes. *Histol. Histopathol* 1993; 8: 751-9.
40. Shehata AM, Quintanilla-Fend L, Bettio S, Singh CB, Ammon HP. Prevention of multiple low-dose streptozotocin (MLD-STZ) diabetes in mice by an extract from gum resin of *Boswellia serrata* (BE). *Phytomedicine* 2011; 18: 1037-44.
41. Wei L, Lu Y, He S, Jin X, Zeng L, Zhang S, et al. Induction of diabetes with signs of autoimmunity in primates by the injection of multiple-low-dose 2Tstreptozotocin2T. *Biochem. Biophys. Res Commun* 2011; 412:373-8.
42. Ahmadi S, Karimian SM, Sotoudeh M, Bahadori M, Dehghani GA. Pancreatic islet beta cell protective effect of oral vanadyl sulphate in streptozotocin-induced diabetic rats, an ultrastructure study. *Pak J Biol Sci* 2010; 13: 1135-40.
43. Teoh S L, Latiff AA, Das S. A histological study of the structural changes in the liver of streptozotocin-induced diabetic rats treated with or without *Momordica charantia* (bitter gourd). *Clin Ther* 2009; 160: 283-6.
44. Ulusoy S, Ozkan G, Yucesan FB, Ersöz Ş, Orem A, Alkanat M, et al. Anti-apoptotic and anti-oxidant effects of grape seed proanthocyanidin extract in preventing cyclosporine A-induced nephropathy. *Nephrology (Carlton)* 2012; 17: 372-9.
45. Pajuelo D, Díaz S, Quesada H, Fernández-Iglesias A, Mulero M, Arola-Arnal A, et al. Acute administration of grape seed proanthocyanidin extract modulates energetic metabolism in skeletal muscle and BAT mitochondria. *J Agric Food Chem* 2011; 59: 4279-87.

THE EFFECTS OF GRAPE SEED OIL ON HISTOPATHOLOGICAL CHANGES OF THE PANCREAS, LIVER AND PLASMA LIPIDS IN STREPTOZOTOCIN INDUCED DIABETIC RATS

Shahram Javadi^{1*}, Asiye Eftekhari², Amir Abbas Farshid³

Received: 22 May, 2014; Accepted: 22 Aug, 2014

Abstract

Background & Aims: Diabetes Mellitus is the most prevalent endocrine diseases causing nephropathy, retinopathy, and cardiovascular complications. Dyslipidemia, acute pancreatic necrosis, and fat metabolism disorders in liver of diabetic patients have been reported. Studies suggest that grape seed oil constitute anti-oxidant activity capable of decreasing serum cholesterol as well as liver total cholesterol level.

Materials & Methods: Wistar male rats were made diabetic by a single dose of streptozotocin (42mg/kg). The rats were fed with a balanced diet in two control and grape seed oil groups. After three weeks blood samples were collected and rats were euthanized, the pathologic changes of pancreas and liver and changes in the lipids of the plasma pancreas and liver were investigated.

Results: Plasma levels of triglycerides, cholesterol, and LDL was significantly lower in grape seed oil group. There were no significant differences in plasma HDL between two groups. In diabetic control rats' congestion, hemorrhage, edema, and diffuse necrosis, infiltration of inflammatory cells in pancreas and congestion, bleeding and inflammatory cells infiltration to the port area of the liver were observed. Significant reduction of edema in the pancreas of the grape seed oil group was observed. Although a decrease in hemorrhage in the liver of grape seed fed rats were observed, this did not reach to statistical significance.

Conclusion: It is concluded that the grape seed oil could have beneficial effect on lowering LDL, cholesterol, and triglyceride levels as well as remarkable reduction of the pancreatic edema in diabetic rats.

Keywords: Diabetes Mellitus, Grape seed oil, Dyslipidemia, Streptozotocin, Rat, Liver, Pancreas

Address: Department of Clinical Sciences, Faculty of Veterinary Medicine, Urmia University, Urmia, Iran P.O. Box: 1177, Tel: +984432774737

E-mail: S.Javadi@urmia.ac.ir

SOURCE: URMIA MED J 2014; 25(7): 615 ISSN: 1027-3727

¹ DVM, Assistant Professor, Department of Clinical Sciences, Faculty of Veterinary Medicine, Urmia University, Urmia, Iran (Corresponding Author)

² Graduated Doctor of Veterinary Medicine, Faculty of Veterinary Medicine, Urmia University, Urmia, Iran

³ DVM, Associate Professor, Department of Pathobiology, Faculty of Veterinary Medicine, Urmia University, Urmia, Iran