

بررسی اثرات محافظتی کروسین بر هیستومورفومتری بیضه و پارامترهای سرولوژیکی در موش‌های سوری بالغ تحت درمان با سیکلوفسفامید

زهرا بختیاری^۱، رسول شهروز^۲، عباس احمدی^۳، حسن ملکی‌نژاد^۴، مصطفی مصطفوی^۵

تاریخ دریافت 1393/03/03 تاریخ پذیرش 1393/05/27

چکیده

پیش‌زمینه و هدف: با توجه به اثر سیکلوفسفامید به‌عنوان یک داروی رایج در شیمی‌درمانی بر ساختار بیضه، این مطالعه باهدف تعیین اثر محافظتی کروسین بر ساختار بافتی لوله‌های منی‌ساز و میزان آنزیم‌های سوپراکسیددیسموتاز، مالون دی‌آلدئید و تستوسترون موش‌های سوری بالغ در معرض سیکلوفسفامید انجام شد.

مواد و روش کار: در این مطالعه تجربی، ۱۵ موش سوری نر بالغ در سه گروه کنترل، کنترل شم و تجربی به مدت ۳۵ روز تیمار شدند. گروه کنترل سرم فیزیولوژی (۰/۲ میلی‌لیتر)، گروه کنترل شم سیکلوفسفامید (۱۵ mg/kg, IP/week) و گروه تجربی کروسین (۲۰۰ mg/kg, IP/day) به همراه سیکلوفسفامید دریافت نمودند. سپس در نمونه‌های خون به‌دست‌آمده از گروه‌ها، میزان سوپراکسیددیسموتاز و هورمون تستوسترون مورد ارزیابی قرار گرفت. همچنین نمونه‌های بیضه جهت انجام مطالعات هیستومورفومتری و اندازه‌گیری مالون‌دی‌آلدئید استفاده گردیدند.

یافته‌ها: نتایج نشان داد که ضرایب تمایز لوله‌ای، تجمع، ضخامت کپسول بیضه، تعداد سلول‌های سرتولی فعال و همچنین مقادیر سوپراکسید دسیموتاز و تستوسترون در گروه‌های کنترل و تجربی نسبت به گروه کنترل شم به‌طور معنی‌دار ($p < 0/05$) افزایش نشان داد و ضریب اسپرمیوزن نیز در گروه‌های کنترل و تجربی نسبت به کنترل شم افزایش یافت، ولی این افزایش در گروه تجربی معنی‌دار نبود. همچنین میزان مالون دی‌آلدئید در گروه کنترل شم نسبت به سایر گروه‌ها افزایش معنی‌دار نشان داد.

نتیجه‌گیری: این مطالعه نشان داد که کروسین باعث افزایش میزان آنزیم‌های آنتی‌اکسیدانسی و هورمون تستوسترون و کاهش تغییرات هیستوپاتولوژیک بیضه در موش‌های تحت درمان با سیکلوفسفامید می‌گردد.

کلیدواژه‌ها: سیکلوفسفامید، کروسین، بیضه، هیستومورفومتری، تستوسترون، مالون‌دی‌آلدئید، سوپراکسیددیسموتاز

مجله پزشکی ارومیه، دوره بیست و پنجم، شماره هفتم، ص ۶۷۳-۶۶۳، مهر ۱۳۹۳

آدرس مکاتبه: گروه علوم پایه، دانشکده دامپزشکی، دانشگاه ارومیه، تلفن: ۰۹۱۸۶۳۴۳۰۳۵

Email: sara-bakhtiari1@yahoo.com

مقدمه

شیمی‌درمانی به‌عنوان عامل ایجادکننده استرس اکسیداتیو در بدن، موجب ایجاد اختلال در روند اسپرماتوزن، کاهش تولید اسپرماتوزوئیدها، افزایش تعداد اسپرماتوزوئیدهای غیرطبیعی و نهایتاً کاهش باروری می‌شود (۲،۱).

سیکلوفسفامید که یکی از رایج‌ترین داروهای مورد استفاده در شیمی‌درمانی است، علاوه بر اثرات سودمند بر روی بافت‌های سرطانی، باروری را نیز در انسان کاهش می‌دهد (۲،۱). مطالعات صورت گرفته نقش سیکلوفسفامید در بروز اولیگواسپرمی و

شیمی‌درمانی به‌عنوان عامل ایجادکننده استرس اکسیداتیو در بدن، موجب ایجاد اختلال در روند اسپرماتوزن، کاهش تولید اسپرماتوزوئیدها، افزایش تعداد اسپرماتوزوئیدهای غیرطبیعی و نهایتاً کاهش باروری می‌شود (۲،۱).

^۱ کارشناسی ارشد بافت‌شناسی مقایسه‌ای، دانشگاه ارومیه، ارومیه، ایران (نویسنده مسئول)

^۲ دانشیار گروه علوم پایه، دانشکده دامپزشکی، دانشگاه ارومیه، ارومیه، ایران

^۳ استادیار گروه علوم پایه، دانشگاه ارومیه، ارومیه، ایران

^۴ دانشیار گروه علوم پایه، دانشکده دامپزشکی، دانشگاه ارومیه، ارومیه، ایران

^۵ دانشجوی دکتری دامپزشکی، دانشگاه ارومیه، ارومیه، ایران

کروسین به همراه 15mg/kg, IP/day سیکلوفسفامید هفته‌ای یکبار تحت درمان قرار گرفتند. ویال سیکلوفسفامید (Baxter, Germany) به صورت پودر و حاوی 500 میلی‌گرم سیکلوفسفامید را در 50 میلی‌لیتر سرم فیزیولوژی استریل حل نموده و بر اساس مقدار داروی مؤثر در موش‌های سفید آزمایشگاهی (15mg/kg/week, IP) (19)، مقدار داروی تزریقی برای هر موش $0/1$ میلی‌لیتر مشخص گردید. جهت تهیه کروسین با استفاده از ویال آن (SIGMA-USA-ALDRICH-17304) که حاوی 5 گرم پودر کروسین بود و بر اساس مقدار کروسین مؤثر در موش‌های سفید آزمایشگاهی (200) (20)، 200mg از پودر کروسین را در 10 میلی‌لیتر سرم فیزیولوژی استریل حل کرده و مقدار داروی تزریقی برای هر موش $0/2$ میلی‌لیتر به دست آمد. پس از پایان 35 روز دوره درمان، موش‌ها با تزریق دز 25mg/kg کتامین، ابتدا بی‌هوش و سپس از ورید گردنی آن‌ها جهت تهیه سرم برای انجام آزمایش سوپراکسیددیسموتاز و تعیین میزان هورمون تستوسترون خون‌گیری به عمل آمد و سپس آسان‌کشی شدند. ارزیابی سطوح سرمی سوپراکسیددیسموتاز با استفاده از کیت اختصاصی Ransol¹ و اندازه‌گیری میزان تستوسترون با روش الکتروکمیلمینسنس² و کیت اختصاصی Roche انجام شد. پس از باز کردن محوطه شکمی حیوانات، بیضه‌ها از بافت اطراف جدا گردیدند. بیضه راست در داخل فرمالین سرم فیزیولوژی 10% قرار داده شد و پس از ثبوت نمونه‌ها به مدت 72 ساعت، مراحل پاساژ بافتی آغاز و از بلوک‌های پارافینی مقاطع بافتی به ضخامت $6-7$ میکرومتر تهیه گردید. جهت مطالعه هیستومورفومتری در مقاطع بافتی پس از رنگ‌آمیزی H&E³ و با استفاده از میکروسکوپ نوری اولمپوس³ مدل BH-2 و عدسی مدرج که قبلاً کالیبره شده بود، میانگین ضخامت کپسول بیضه برحسب میکرومتر اندازه‌گیری شد و با استفاده از عدسی مشبک، شمارش سلول‌های سرتولی فعال در سطح 1mm^2 ، میانگین ضریب تجمع (RI)، ضریب اسپرمیوزن (SI) و ضریب تمایز لوله‌ای (TDI) برحسب درصد محاسبه گردید. معیار تشخیص سلول‌های سرتولی فعال، شمارش تعداد تجمعات هسته سلول‌های اسپرماتوزوئید در قسمت راسی سرتولی در سطح 1mm^2 می‌باشد. برای بررسی TDI، میانگین درصد تعداد لوله‌های منی‌ساز در هر مقطع بافتی از نظر تعداد بیش از چهار ردیف سلولی در اپی‌تلیوم زایگر و یا کمتر از چهار ردیف

آزواسپرمی (۳) و نیز حذف چرخه‌های اسپرماتوزونیک (۴) را در مردان بالغ تحت درمان با این دارو تأیید کرده‌اند. بازگشت باروری در چنین بیمارانی امری غیرقابل‌پیش‌بینی بوده و در برخی موارد سال‌ها به طول انجامیده است (۵). همچنین این دارو با تولید گونه‌های فعال اکسیژن (ROS) در داخل سلول ایجاد استرس اکسیداتیو می‌کند (۶-۸). ROS به اسیدهای چرب غیراشباع با چند پیوند دوگانه که در غشاء سلولی حضور دارند حمله کرده، مجموعه‌ای از واکنش‌های شیمیایی را که پراکسیداسیون لیپیدی نامیده می‌شود، موجب می‌گردد (۹، ۱۰). یکی از محصولات جانبی پراکسیداسیون لیپیدی، مالون دی‌آلدئید می‌باشد. این محصول جانبی در ارزیابی‌های بیوشیمیایی متعددی جهت برآورد میزان آسیب پراکسیداتیو کاربرد دارد (۱۱). از این روی امروزه استفاده توأم از ترکیبات آنتی‌اکسیدانتی بالقوه و داروهای شیمی‌درمانی در راستای حفاظت از سلول‌ها و بافت‌ها در برابر اثرات مخرب رادیکال‌های آزاد به شکل چشمگیری مدنظر قرار می‌گیرد (۱۲). بررسی تأثیر عصاره هیدرو الکلی سیر (۱۳) و همچنین عصاره گیاه جنسینگ (۱۴) بر باروری موش‌های بزرگ آزمایشگاهی تحت درمان با داروی سیکلوفسفامید تنها نمونه‌ای از کاربرد درمانی گیاهان بر تعدیل عوارض جانبی سیکلوفسفامید می‌باشد. از طرفی با توجه به اهمیت موضوع باروری در انسان و نقش انکارناپذیر آنتی‌اکسیدانت‌های گیاهی در کاهش میزان رادیکال‌های آزاد تولیدشده توسط داروهای شیمی‌درمانی، در این مطالعه از عصاره زعفران به نام کروسین که یک آنتی‌اکسیدانت با خاصیت از بین برنده رادیکال‌های آزاد است (۱۵)، استفاده گردید. این ماده همچنین دارای اثرات ضد درد، ضدالتهاب (۱۵) و ضد تشنج (۱۶) در حیوانات (۱۷) و انسان (۱۸) می‌باشد. با توجه به اینکه تا به حال تأثیر کروسین بر عوارض ایجادشده توسط سیکلوفسفامید در بافت بیضه و پارامترهای سرمی افراد تحت درمان مورد بررسی قرار نگرفته است، لذا این مطالعه باهدف بررسی نقش محافظتی کروسین در کاهش این عوارض انجام شد.

مواد و روش کار

برای انجام این مطالعه تجربی تعداد 15 موش سوری نر بالغ (۶-۸ هفته‌ای) $20-25$ گرمی که در شرایط استاندارد با دمای 22 ± 2 درجه سانتی‌گراد، رطوبت $30-60\%$ و با دوره‌های نوری 14 ساعت روشنایی و 10 ساعت تاریکی نگهداری شدند، استفاده گردیدند. موش‌ها به‌طور تصادفی در 3 گروه 5 تایی قرار گرفتند. گروه کنترل با دریافت روزانه $0/2\text{ml}$ سرم فیزیولوژی به‌صورت IP، گروه کنترل شم با دریافت 15mg/kg, IP/week سیکلوفسفامید و گروه تجربی نیز با دریافت 200mg/kg, IP/day

¹Electrochemiluminescence

²Hematoxylin and Eosin

³Olympus

محاسبه گردید. به منظور بررسی RI، ۴۰۰ عدد سلول اسپرما توگونی به صورت اتفاقی شمارش و نسبت سلول‌های اسپرما توگونی B (با هسته تیره) به A (با هسته روشن) برحسب درصد در لوله‌های منی‌ساز، محاسبه گردید. برای محاسبه SI نیز تعداد ۱۰۰ لوله منی‌ساز شمارش شد و درصد لوله‌های حاوی اسپرم به لوله‌های فاقد اسپرم مشخص شد.

بیضه‌های چپ جهت انجام آزمایش تعیین میزان مالون دی‌آلدئید به دمای ۷۰- درجه سانتی‌گراد انتقال داده شدند و سپس با استفاده از عصاره بافتی حاصل از هموژن کردن بافت بیضه این آزمایش انجام شد. برای این منظور ۰/۳-۰/۲ گرم از نمونه‌ها در کلرید پتاسیم خنک (۱۵۰ mm) هموژنه شده و سپس ترکیب حاصل در دور ۳۰۰۰ به مدت ۱۰ دقیقه سانتریفیوژ گردید. ۰/۵ میلی‌لیتر از ماده رویی با ۳ میلی‌لیتر اسید فسفریک (۷/۷ درصد) مخلوط شده، پس از مخلوط شدن توسط ورتکس^۱، ۰/۵ میلی‌لیتر (۶/۷ TBA g/L) به نمونه‌ها اضافه شد. نمونه‌ها برای مدت ۴۵ دقیقه در دمای ۱۰۰ درجه سانتی‌گراد قرار گرفته، سپس در یخ سرد شدند. پس از افزودن ۳ میلی‌لیتر آن-یوتانول، نمونه‌ها مجدداً به مدت ۱۰ دقیقه در دور ۳۰۰۰ سانتریفیوژ شدند. مقدار جذب ماده رویی^۲ به وسیله اسپکتروفتومتری در ۵۳۲ نانومتر و بر اساس منحنی کالیبراسیون استاندارد MDA محاسبه گردید و در نهایت مقدار مالون دی‌آلدئید به صورت نانومول در هر میلی‌گرم پروتئین بیان شد (۲۱). میزان پروتئین نمونه‌ها نیز بر اساس روش لوری مورد اندازه‌گیری قرار گرفت (۲۲). داده‌های به دست آمده از مطالعات ریخت‌سنجی و اندازه‌گیری میزان مالون دی‌آلدئید بیضه و مقادیر سوپراکسید دیسموتاز و تستوسترون سرم توسط نرم‌افزار SPSS^۳ و به روش آماری آنووا^۴ و آزمون دانکن^۵ در سطح (P < ۰/۰۵) مورد آنالیز آماری قرار گرفت.

یافته‌ها

یافته‌های حاصل از بررسی‌های هیستومورفومتری نشان داد که ضخامت کپسول بیضه در گروه کنترل شم (۱۳/۱۵ ± ۰/۵۶) میکرومتر) به طور معنی‌دار نسبت به گروه کنترل (۱۷/۹۱ ± ۰/۴) میکرومتر) و گروه تجربی (۲۰/۶ ± ۰/۸۶) میکرومتر) کاهش یافت (P < ۰/۰۵) (نمودار ۱). درصد ضریب تجمعی مثبت در گروه کنترل (۷۹/۸ ± ۱/۱) نسبت به سایر گروه‌ها دارای اختلاف معنی‌دار

بود، طوری که این ضریب در گروه کنترل شم (۶۱/۷۳ ± ۱/۹۸) به طور فاحش نسبت به گروه کنترل کاهش نشان داد (P < ۰/۰۵)، و در گروه تجربی ضریب مذکور به طور معنی‌دار افزایش یافت (۷۶/۱ ± ۰/۹۵) که این افزایش کمتر از گروه کنترل بود (P < ۰/۰۵) (نمودار ۲). میانگین درصد ضریب تمایز لوله‌ای در گروه کنترل شم (۵۰/۸ ± ۱/۳۱) کاهش معنی‌داری نسبت به گروه کنترل (۸۳ ± ۱/۳) داشت و از طرفی گروه تجربی در مقایسه با گروه کنترل شم افزایش معنی‌دار نشان داد (P < ۰/۰۵) (نمودار ۳). میانگین درصد ضریب اسپرمیوژن‌زدر لوله‌های منی‌ساز در گروه کنترل شم (۵۲/۸ ± ۲/۸) نسبت به گروه کنترل (۷۹/۶ ± ۰/۹۲) کاهش معنی‌دار نشان داد (P < ۰/۰۵)، همچنین در مقایسه با گروه تجربی (۶۳/۸ ± ۲/۹۳) نیز کاهش داشت ولی معنی‌دار نبود (نمودار ۴). میانگین تعداد سلول‌های سرتولی فعال در سطح ۱ mm² در لوله‌های منی‌ساز گروه کنترل شم (۲۱/۸۶ ± ۰/۸۱) به طور معنی‌دار نسبت به گروه کنترل (۶۱/۷۲ ± ۳/۱۷) کاهش یافت و گروه تجربی (۲۶/۱۹ ± ۰/۷۵) نیز توانست این میانگین را نسبت به گروه کنترل شم به طور معنی‌دار افزایش دهد ولی این افزایش به اندازه گروه کنترل نبود (P < ۰/۰۵) (نمودار ۵). مقایسه آماری نتایج سنجش مقدار سرمی هورمون تستوسترون در گروه‌های مختلف نشان داد که در گروه کنترل شم میانگین مقدار این هورمون (۰/۲ ± ۰/۰۰۳) با میانگین مقدار آن در گروه‌های کنترل (۰/۴ ± ۰/۰۴) و تجربی (۱/۵ ± ۰/۱۵) کاهش معنی‌دار نشان داد (P < ۰/۰۵) (نمودار ۶). بررسی آماری میانگین مقدار آنزیم سوپراکسید دیسموتاز در گروه‌های تحت درمان نشان داد که میزان این آنزیم در گروه کنترل شم (۱۵/۴۳ ± ۱/۴۷) نسبت به گروه کنترل (۱۹/۶۸ ± ۱/۲۴) به طور معنی‌دار کاهش یافته، در حالی که تجویز کروسین به همراه سیکلوفسفامید در گروه تجربی (۳۰/۶۱ ± ۲/۷) موجب افزایش SOD به طور معنی‌دار گردیده است (P < ۰/۰۵) (نمودار ۷). میزان مالون دی‌آلدئید بافت بیضه مشخص کرد که مقادیر این پارامتر در گروه کنترل شم (۱۵/۱ ± ۰/۵) نانومول بر میلی‌گرم پروتئین) نسبت به گروه کنترل (۴/۰۵ ± ۰/۳۵) نانومول بر میلی‌گرم پروتئین) به طور معنی‌دار افزایش یافته و همچنین در مقایسه با گروه تجربی (۸/۳ ± ۰/۱) نانومول بر میلی‌گرم پروتئین) نیز افزایشی معنی‌دار نشان داد (P < ۰/۰۵) (نمودار ۸).

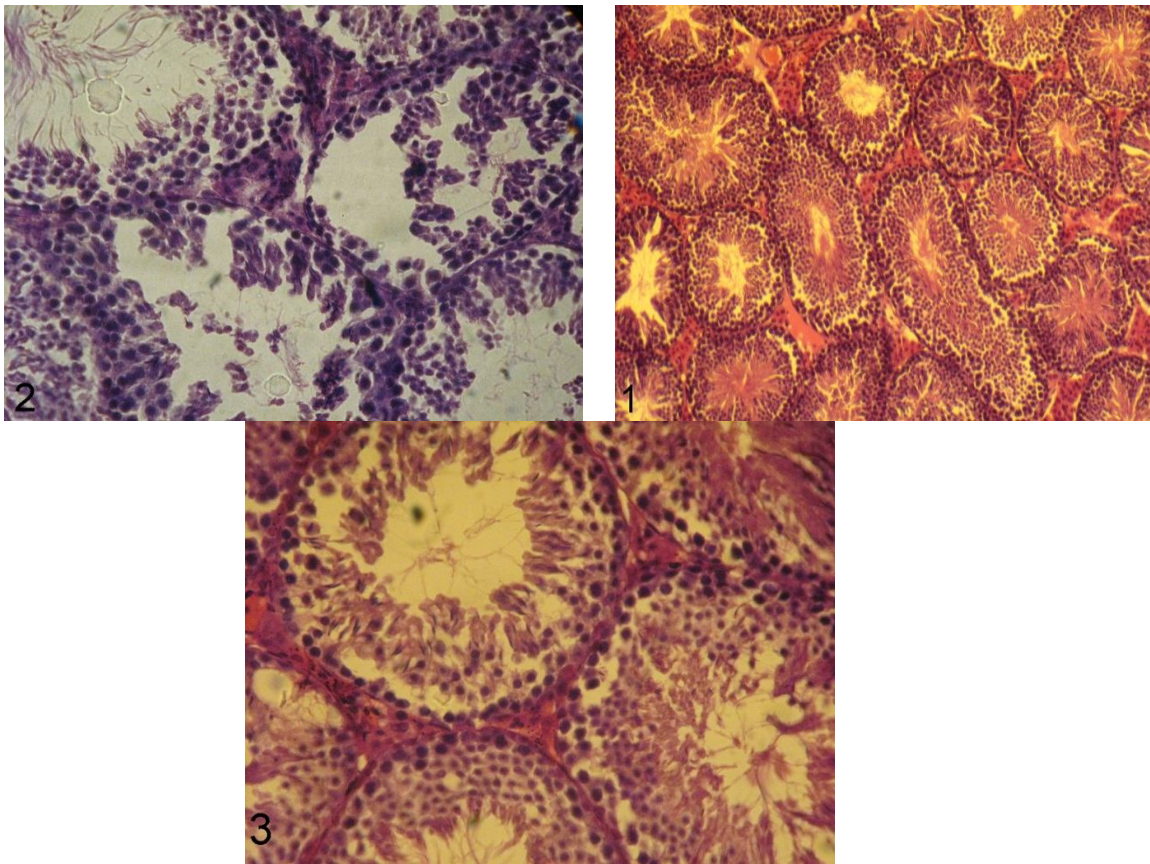
¹ Supernatant

² Vortex

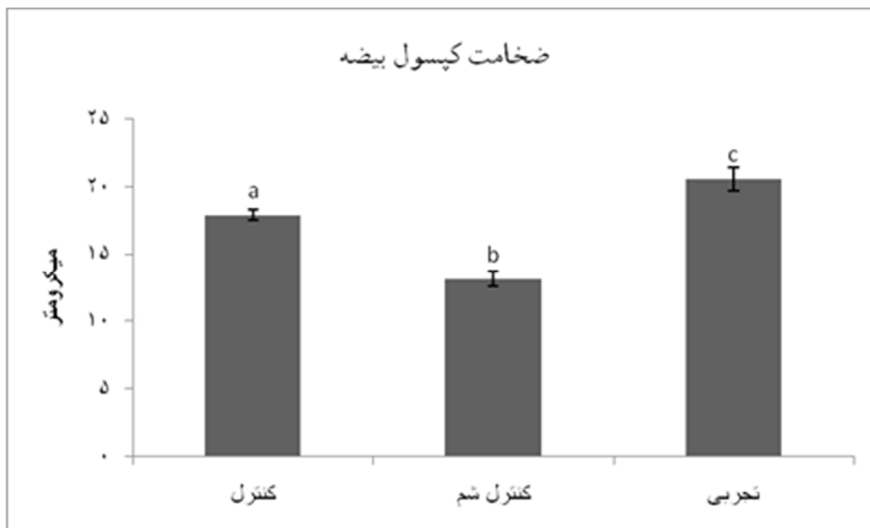
³ Statistical Package for Social Sciences (SPSS)

⁴ ANOVA

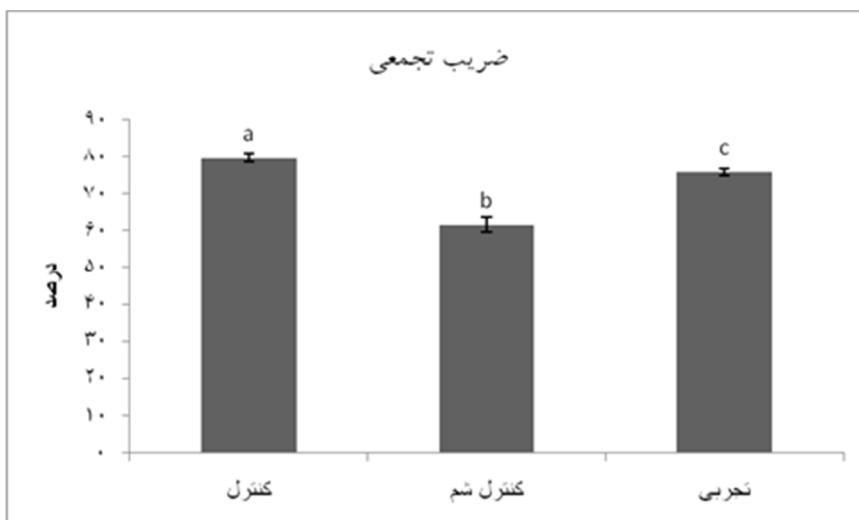
⁵ Duncan



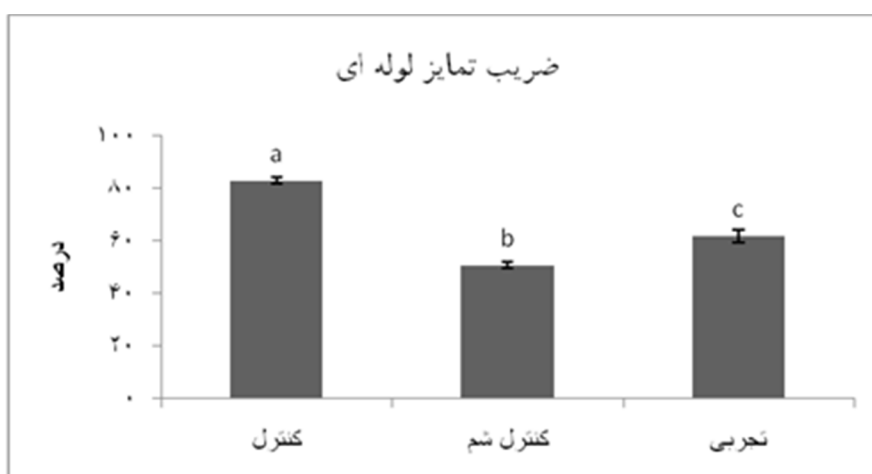
تصاویر شماره ۱، ۲ و ۳ به ترتیب گروه‌های کنترل، کنترل شم و تجربی: لوله‌های منی ساز با اپی تلیوم زایگر و اسپرماتوزئیدهای در حال تمایز و بافت بینابینی در حدفاصل بین لوله‌های منی ساز قرار دارد که حاوی سلول‌های لیدیگ می‌باشد. در گروه کنترل شم اپی تلیوم زایگر تحلیل رفته و گسیخته شده است، درحالی‌که در گروه تجربی کروسین توانسته اثرات مخرب سیکلوفسفامید را تا حد زیادی کاهش دهد. رنگ‌آمیزی هماتوکسیلین-انوزین، درشت‌نمایی ۴۰۰× (تصویر ۱ درشت‌نمایی ۱۰۰×)



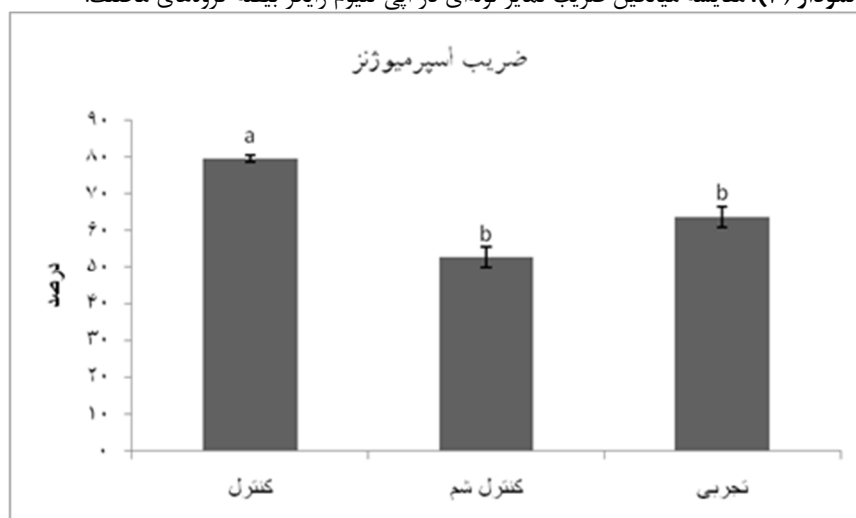
نمودار (۱): مقایسه میانگین ضخامت کپسول بیضه در گروه‌های مختلف.



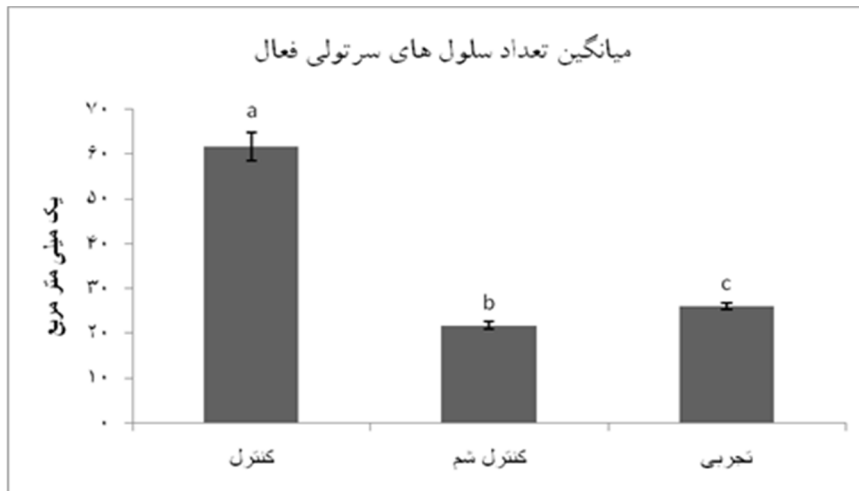نمودار (۲): مقایسه میانگین ضریب تجمعی در اپی تلیوم زایگر بیضه گروه‌های مختلف



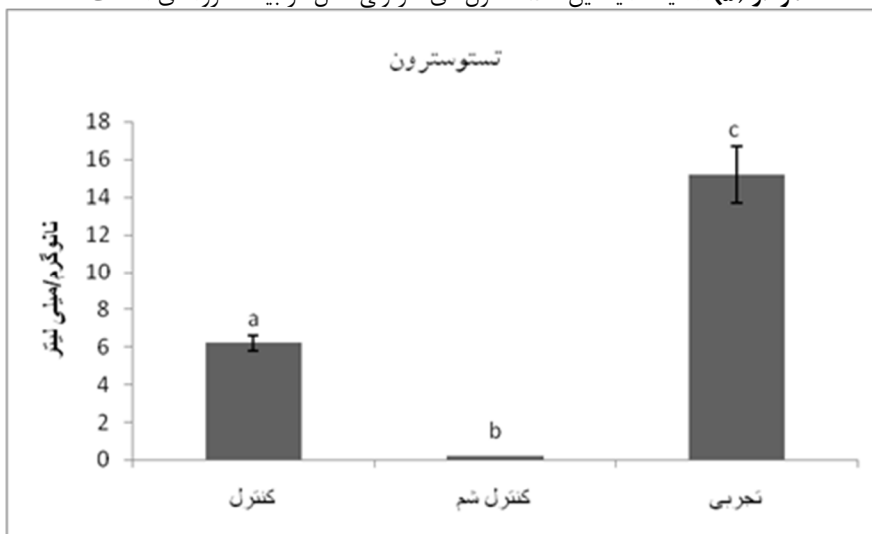
نمودار (۳): مقایسه میانگین ضریب تمایز لوله‌ای در اپی تلیوم زایگر بیضه گروه‌های مختلف.



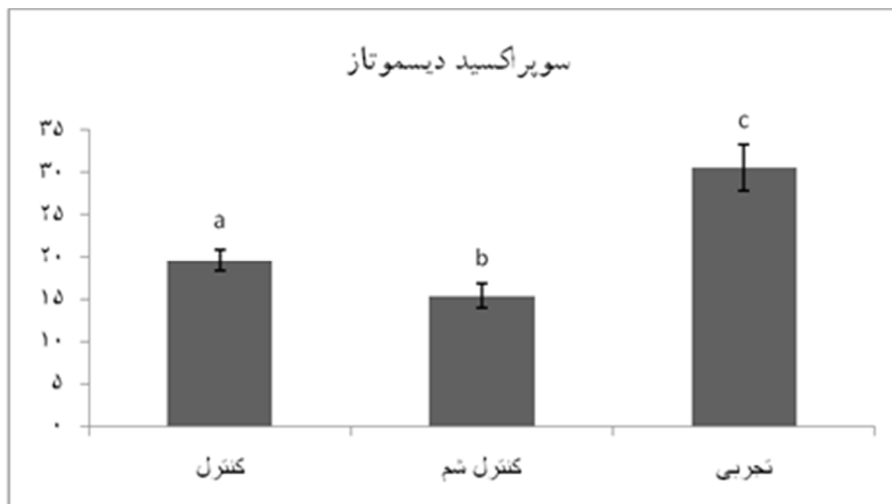
نمودار (۴): مقایسه میانگین ضریب اسپرمیوژن در اپی تلیوم زایگر بیضه گروه‌های مختلف



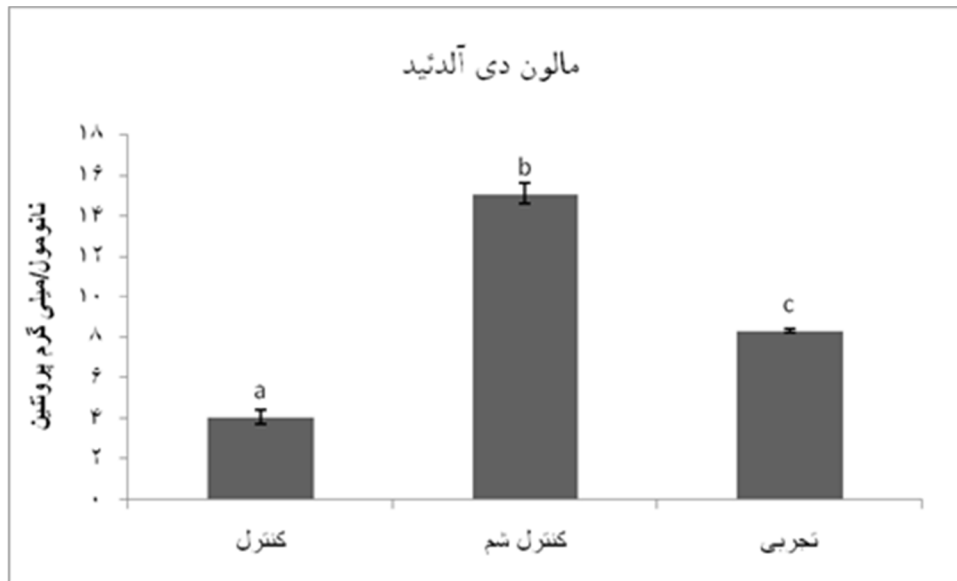
نمودار (۵): مقایسه میانگین تعداد سلول های سرتولی فعال در بیضه گروه های مختلف.



نمودار (۶): مقایسه میانگین مقدار هورمون تستوسترون در گروه های مختلف.



نمودار (۷): مقایسه میانگین مقدار آنزیم سوپراکسید دیسموتاز (SOD) در گروه های مختلف.



نمودار (۸): مقایسه میزان مالون دی آلدئید در گروه‌های مختلف.

حروف غیرمشابه در نمودارها نشان‌دهنده وجود اختلاف معنی‌دار می‌باشد ($P < 0.05$).

بحث و نتیجه‌گیری

تحقیقات متعدد به‌عمل‌آمده از نقش بارز و بالقوه سیکلوفسفامید در کاهش وزن اندام‌های تولیدمثلی، بروز اختلالات باروری، رشد و تکامل نسل‌های بعدی، کاهش سنتز DNA و پروتئین در اسپرماتوگونی‌ها و اسپرماتیدها، بروز تغییرات بیوشیمیایی و بافت‌شناسی در بیضه و اپی‌دیدیم، ایجاد اختلال در تقسیمات می‌وزی در جریان اسپرماتوژنز و نیز بروز بی‌نظمی در ترشح گنادوتروپین‌ها به‌واسطه آسیب به بیضه و کاهش تستوسترون خون حکایت دارند (۲۸-۲۳). این دارو مسمومیت تولیدمثلی خود را به‌واسطه غیرفعال سازی آنزیم‌های میکروزومی و در نتیجه افزایش تولید گونه‌های فعال اکسیژن (ROS) اعمال می‌کند (۲۹). نتایج چندین مطالعه نقش آنتی‌اکسیدانت‌ها را در کاهش سمیت تولیدمثلی سیکلوفسفامید بر سیستم تولیدمثلی نر به اثبات رسانیده‌اند. از آن جمله می‌توان به اثر محافظتی اسید آسکوربیک در کاهش عوارض توکسیک سیکلوفسفامید بر اختلالات آندروژنیک و گامتوژنیک بیضه در رت‌های نر اشاره کرد (۶). همچنین در مطالعه دیگری اثر لیکوپین و الاژیک اسید بر بهبود بافت بیضه و مورفولوژی اسپرم حیوانات دریافت‌کننده سیکلوفسفامید مشخص گردید (۳۰). لذا در این مطالعه اثر آنتی‌اکسیدانتی کروسین بر اختلالات ایجادشده توسط سیکلوفسفامید مورد بررسی قرار گرفت. در این مطالعه مشخص گردید که در گروه کنترل شم، میانگین ضخامت کپسول به‌طور معنی‌دار نسبت به سایر گروه‌ها کاهش نشان داد که این مسئله می‌تواند به دلیل تأثیر استرس اکسیداتیو ایجادشده توسط

سیکلوفسفامید در فعالیت فیبروبلاست‌های کپسول بیضه باشد. بروز استرس اکسیداتیو مفرط سطح آنتی‌اکسیدانت‌های آنزیمی و غیر آنزیمی مهم و کلیدی را در سلول‌های لیدینگ کاهش می‌دهد و منجر به کاهش سنتز و ترشح هورمون تستوسترون می‌شود (۳۱). استرس اکسیداتیو ایجادشده توسط سیکلوفسفامید در گروه کنترل شم موجب کاهش سنتز تستوسترون می‌شود، درحالی‌که در گروه تجربی به دلیل خاصیت آنتی‌اکسیدانتی کروسین میزان این هورمون افزایش یافت. کامرون و موفلی در سال ۱۹۹۱ گزارش کردند که اتصال سلول‌های اسپرماتید به سلول‌های سرتولی وابسته به تستوسترون است (۳۲)؛ بنابراین کاهش سنتز تستوسترون در گروه کنترل شم موجب کاهش معنی‌دار سلول‌های سرتولی فعال در این گروه در مقایسه با گروه تجربی شده است. از سوی دیگر کاهش سلول‌های سرتولی فعال در گروه کنترل شم موجب اثر منفی بر روی سلول‌های زایا و کاهش تولید اسپرماتوزوئیدها و در نتیجه کاهش ضرایب TDI, RI, SI در این گروه می‌گردد که در گروه دریافت‌کننده آنتی‌اکسیدانت (گروه تجربی)، افزایش تستوسترون از دژنراسیون سلول‌های جنسی و ریخته شدن آن‌ها به داخل لوله‌های منی‌ساز جلوگیری کرده و موجب افزایش ضرایب مذکور شده است. پلاسمای مایع منی، دارای تعدادی آنتی‌اکسیدانت آنزیمی از قبیل سوپراکسیددیسموتاز (SOD) می‌باشد (۳۳). در این مطالعه بررسی آنزیم SOD در سرم حیوانات گروه کنترل شم نسبت به گروه کنترل به‌طور معنی‌دار کاهش نشان داد. درحالی‌که در گروه تجربی این میزان به‌طور معنی‌دار از گروه کنترل بالاتر بود که این مسئله بیان‌گر وجود

و اکسیدانتهی (MDA) بافت بیضه گردیده که با تجویز کروسین تعدیل می‌شوند، ولی بخشی از این تغییرات مربوط به مکانیسم درمانی خود دارو می‌باشد که موجب اختلاف داده‌ها بین گروه‌های تجربی و کنترل گردیده است.

تشکر و قدردانی

این مقاله حاصل بخشی از پایان‌نامه تحت عنوان "مطالعه بافت‌شناسی بیضه و ارزیابی پارامترهای باروری در موش‌های سوری تحت درمان با سیکلوفسفامید و نقش محافظتی کروسین و اتیل پیرووات" در مقطع کارشناسی ارشد در سال ۱۳۹۲ می‌باشد که با حمایت بخش بافت‌شناسی دانشکده دامپزشکی دانشگاه ارومیه اجرا شده است.

استرس اکسیداتیو در گروه دریافت‌کننده سیکلوفسفامید بوده که خاصیت آنتی‌اکسیدانتهی کروسین موجب افزایش میزان این آنزیم در سرم گردید. پتانسیل و توانایی سیکلوفسفامید در تولید ROS و در نتیجه بروز استرس اکسیداتیو در رت، گزارش شده است (۲۹). به همین دلیل افزایش معنی‌دار مالون‌دی‌آلدئید در گروه کنترل شم که در نتیجه تولید ROS توسط سیکلوفسفامید می‌باشد، در گروه تجربی به‌واسطه سرکوب رادیکال‌های آزاد توسط آنتی‌اکسیدانت کروسین دارای کاهش معنی‌دار بوده است ($P < 0.05$).

در مجموع چنین نتیجه گرفته می‌شود که بخشی از اثرات جانبی سیکلوفسفامید مربوط به استرس اکسیداتیو دارو بوده که موجب تغییر در بافت همبندی کیسول بیضه، ضرایب ارزیابی اسپرماتوزن و اسپرمیوزن، پارامترهای آنتی‌اکسیدانتهی سرم (SOD)

References:

1. Howell S, Shalet S. Gonadal damage from chemotherapy and radiotherapy. *Endocrinol Metab Clin North Am* 1998; 27: 927-43.
2. Chapman RM. Gonadal injury resulting from chemotherapy. *Am J Ind Med* 1983; 4: 149-61.
3. Qureshi MS, Pennington JH, Goldsmith HJ, and Cox PE. Cyclophosphamide therapy and sterility. *Lancet* 1972; 2: 1290-1.
4. Howell S, Shalet S. Gonadal damage from chemotherapy and radiotherapy. *Endocrinol Metab Clin. North Am* 1998; 27: 927-43.
5. Buchanan JD, Fairley KF, and Barrie JU. Return of spermatogenesis after stopping cyclophosphamide therapy. *Lancet* 1975; 306: 156-7.
6. Das UB, Mallick M, Debnath JM, Ghosh D. Protective effect of ascorbic acid on cyclophosphamide-induced testicular gametogenic and androgenic disorders in male rats. *Asian J Androl* 2002; 4: 201-7.
7. Ghosh D, Das UB, Ghosh S, Mallick M, Debnath J. Testicular gametogenic and steroidogenic activities in cyclophosphamide treated rat: A correlative study with testicular oxidative stress. *Drug Chem Toxicol* 2002; 25: 281-92.
8. Manda K, Bhatia AL. Prophylactic action of melatonin against cyclophosphamide-induced oxidative stress in mice. *Cell Bid Toxicol* 2003; 19: 367-72.
9. Aitken RJ. Free radicals, lipid peroxidation, sperm function. *Reprod Fertil De* 1995; 7: 659-68.
10. Kodama H, Yamaguchi R, Fukuda J, Kasai H, Tanaka T. Increased oxidative deoxyribonucleic acid damage in the spermatozoa of infertile male patients. *Fertil Steril* 1997; 68: 519-24.
11. Aitken RJ, Clarkson JS, Hargreave TB, Irvine DS, Wu FCW. Analysis of the relationship between defective sperm function generation of reactive oxygen species in cases of oligospermia. *J. Androl* 1989; 10: 214-20.
12. Selvakumar E, Prahalthan C, Mythili Y, Varalakshmi P. Protective effect of DL- α -lipoic acid in cyclophosphamide induced oxidative injury in rat testis. *Reproductive Toxicology* 2004; 19: 163-7.
13. Mirfard M, Johari H, Mokhtari M, Hematkah V, Jamali H, Allahverdi Gh. The Effect of Hydro-Alcoholic Garlic Extract on Testis Weight and Spermatogenesis in Mature Male Rats under Chemotherapy with Cyclophosphamide. *Journal of Fasa University of Medical Sciences* 2011; 3(1): 67-74. (Persian)

14. Hosseini A, Zare S, GaderiPakdel F, Ahmadi A. Effective of Vitamin E and Ginseng extract on fertility changes induced by Cyclophosphamide in rats. *J Reproduction Infertility* 2010; 11: 4. (Persian)
15. Hosseinzadeh H, Younesi H. Petal and stigma extracts of *Crocus sativus* L. have antinociceptive and anti inflammatory effects in mice. *BMC Pharmacol* 2002; 22.
16. Hosseinzadeh H, Khosravan V. Anticonvulsant effects aqueous and ethanolic extracts of *Crocus sativus* L. stigmas in mice. *Arch Irn Med* 2002; 5: 44-7.
17. Karimi G, Hosseinzadeh H, Khaleghpanah P. Study of antidepressant effect of aqueous and ethanolic of *Crocus sativus* in mice. *Irn J Basic Med Sci* 2001; 4-11.
18. Akhondzadeh S, Fallah-Pour H, Afkham K, Jamshidi AH, Khalighi-Cigaroudi F. Comparison of *Crocus sativus* L. and imipramine in the treatment of mild to moderate depression. *BMC Comp Alter Med* 2004; 4: 12.
19. Selvakumar E, Prahalthan C, Sudharsan PT, Varalakshmi P. Protective effect of lipoic acid on cyclophosphamide-induced testicular toxicity. *Clinia Chimica Acta* 2006; 367: 114-9.
20. Hosseinzadeh H, Abootorabi A, Sadeghnia HR. Protective effect of *Crocus sativus* stigma extract and crocin (trans-crocin 4) on methyl methanesulfonate-induced DNA damage in mice organs. *DNA Cell Biol* 2008; 27(12): 657-64.
21. Niehaus WG Jr, Samuelsson B. Formation of malonaldehyde from phospholipid arachidonate during microsomal lipid peroxidation. *Eur. J. Biochem* 1968; 6(1): 126-30.
22. Lowry OH, Rosebrough NJ, Farr AL, Randall RJ. Protein measurement with the Folin phenol reagent. *J Biol Chem* 1951; 193: 265-75.
23. Anderson D, Bishop JB, Garner RC, Ostrosky-Wegman P, Selby PB. Cyclophosphamide: review of its mutagenicity for an assessment of potential germ cell risks. *Mutat Res* 1995; 330: 115-81.
24. Hoorweg-Nijman JJ, Delemarre-vande-Wall HA, DeWall FC, Behrendt H. Cyclophosphamide-induced disturbance of gonadotropin secretion manifesting testicular damage. *Acta Endocrinol* 1992; 126: 143-8.
25. Kaur F, Sangha GK, Bilaspuri GS. Cyclophosphamide induced structural and biochemical changes in testis and epididymidis of rats. *Indian J Exp Biol* 1997; 35: 771-5.
26. Elangovan N, Chiou TJ, Tzeng WF, Chu ST. Cyclophosphamide treatment causes impairment of sperm and its fertilizing ability in mice. *Toxicology* 2006; 222: 60-70.
27. Meistrich ML, Parchuri N, Wilson G, Kurdoglu B, Kangasniemi M. Hormonal protection from cyclophosphamide-induced inactivation of rat stem spermatogonia. *J Androl* 1995; 16: 334-41.
28. Trasler JM, Hales BF, Robaire B. Chronic low dose cyclophosphamide treatment of adult male rats: effect on fertility, pregnancy outcome and progeny. *BiolReprod* 1986; 34: 275-283.
29. Lear L, Nation RL, Stupans I. Effects of cyclophosphamide and adriamycin on rat hepatic microsomal glucuronidation and lipid peroxidation. *Biochem. Pharmacol* 1992; 44: 747-53.
30. Ceribasi AO, Turk G, Sonmez M, Sakin F, Atessahin A. Toxic effect of cyclophosphamide on sperm morphology, testicular histology and blood oxidant-antioxidant balance and protective roles of lycopene and ellagic acid. *Basic Clin Pharmacol Toxicol* 2010; 107(3): 730-36.
31. Cao L, Leers-Sucheta S, Azhar S. Aging alters the functional expression of enzymatic and non-enzymatic anti-oxidant defense systems in testicular rat leydig cells. *J Steroid Biochem Mol Biol* 2004; 88: 61-7.

-
32. Cameron DF, Muffly KE. Hormonal regulation of spermatid binding. J cell science 1991; 100(Pt 3): 623-33.
33. Alvarez JG, Touchstone JC, Blasco L, storey, BT. Spontaneous lipid peroxidation and production of hydrogen peroxide and superoxide in human spermatozoa superoxide dismutase as major enzyme protectant against oxygen toxicity. J Androl 1987; 8: 338-48.

STUDY OF PROTECTIVE EFFECTS OF CROCIN ON TESTICULAR HISTOMORPHOMETRY AND SEROLOGICAL PARAMETERS IN CYCLOPHOSPHAMIDE ON TREATED ADULT MICE

Zahra Bakhtiary^{1*}, Rasool Shahrooz², Abbas Ahmadi³, Hassan Malekinejad⁴, Mostafa Mostafavi⁵

Received: 24 May, 2014; Accepted: 18 Aug, 2014

Abstract

Background & Aims: According to the effects of cyclophosphamide (CP) as a current chemotherapeutic drug on the structure of testis, this study was aimed to evaluate the protective effects of crocin on histological structure of seminiferous tubules, superoxide dismutase, malondialdehyde and testosterone in CP treated adult mice.

Material & Methods: In this experimental study, 15 adult male mice were treated in 3 groups: control, sham control, and experimental group. The control group received normal saline (0.2ml/day), control sham group received cyclophosphamide (15 mg/kg/week, IP) and experimental group received crocin (200 mg/kg/day.IP) along with cyclophosphamide, respectively. Superoxidedismutase (SOD) and testosterone were measured in blood serum. Testicular samples also were used for histomorphometric studies and malondialdehyde (MDA) measurement.

Results: It was revealed that Tubular Differentiation Index (TDI), Replication Index (RI), thickness of capsule, the numbers of active Sertoli cells, amount of SOD and testosterone were increased significantly in control and experimental groups compared to sham control ($p < 0.05$), and Spermogenesis Index (SI) in control and experimental groups were increased in compare with sham control group, but that was not significant in experimental group. Also MDA was increased significantly in sham control group compared to other groups ($p < 0.05$).

Conclusion: This study showed that crocin increases antioxidant enzymes and testosterone. However, it reduced testicular histopathological changes in CP treated mice.

Keywords: Cyclophosphamide, Crocin, Testis, Testosterone, Malondialdehyde, Superoxidedismutase

Address: Department of Basic Science, Faculty of Veterinary Medicine, P.O.BOX: 1177, Urmia University, Urmia, Iran, Tel: +989186343035

E-mail: sara-bakhtiari1@yahoo.com

SOURCE: URMIA MED J 2014; 25(7): 673 ISSN: 1027-3727

¹ Master of Comparative Histology, Faculty of Veterinary Medicine, Urmia University, Urmia Iran (Corresponding Author)

² Associate Professor, Basic Science Department, Faculty of Veterinary Medicine, Urmia University, Urmia, Iran

³ Assistant Professor, Basic Science Department, Faculty of Veterinary Medicine, Urmia University, Urmia, Iran

⁴ Associate Professor, Basic Science Department, Faculty of Veterinary Medicine, Urmia University, Urmia, Iran

⁵ Veterinarian Student, Faculty of Veterinary Medicine, Urmia University, Urmia, Iran