

سندرم بوئرهاو: تظاهر با تنگی نفس و درد سینه

دکتر رحیم محمودلو^۱

تاریخ دریافت ۸۹/۱۰/۲۴، تاریخ پذیرش ۸۹/۱۲/۲۱

چکیده

پارگی مری یکی از کشنده‌ترین انواع مדיاستینیت‌ها می‌باشد که برای نشان دادن مورتالیتی بالای آن اغلب از آن به عنوان مصیبت یاد می‌شود. علل پارگی مری شامل اقدامات تشخیصی (اندوسکوپی)، اجسام خارجی، تروما و سندرم بوئرهاو می‌باشد. پارگی بعد از استفراغ یا سندرم بوئرهاو عامل ۱۵-۱۰ درصد از موارد را شامل می‌شود. میزان بروز این سندرم یک مورد در سال به ازای هر ۶۰۰۰ نفر می‌باشد. مهم‌ترین عامل در نجات بیمار تشخیص زود رس می‌باشد که کلید این کار شک بالینی بالا می‌باشد. متأسفانه به علت نادر بودن آن اغلب اشتباه تشخیص داده می‌شود؛ و علائم بیمار به سایر بیماری‌های جدی و شایع مانند سکته قلبی، زخم معده پاره شده، امبولی ریه و پانکراتیت حاد نسبت داده می‌شود. ما بیمار مبتلا به این بیماری را گزارش می‌کنیم که علامت اصلی آن علائم تنفسی بوده و لذا به عنوان امبولی ریه تحت درمان قرار گرفته بود و تشخیص قطعی بعد از ۱۲ ساعت داده شد؛ و بعد از درمان موفق از بیمارستان مرخص شد. توصیه می‌شود که در تشخیص افتراق علائم سینه ائی حاد مانند درد سینه و تنگی نفس سندرم بوئرهاو را باید در نظر گرفت.

کلید واژه‌ها: پارگی مری، ترمیم اولیه مری، سترم بوئر هاوو، پارگی خود به خود

مجله پزشکی ارومیه، دوره بیست و دوم، شماره دوم، ص ۱۵۴-۱۵۲، خرداد و تیر ۱۳۹۰

آدرس مکاتبه: ارومیه، بلوار ارشاد، بیمارستان امام خمینی، بخش جراحی، تلفن: ۰۴۴۱-۳۴۴۷۱۱۳

Email:mahmodlou@yahoo.com

مقدمه

سندرم بوئرهاو^۲ اولین بار در سال ۱۷۲۴ توسط آقای هرمان بوئرهاو Herman Boerhaave روی بیماری که به دنبال استفراغ خود القائی فوت کرده بود گزارش شد (۱).

پارگی مری به دنبال استفراغ مری به مדיاستینیت شدید و کشنده که ناشی از ورود ترشحات دستگاه گوارش و مواد غذایی به فضای پلور و میان سینه می‌باشد منجر می‌گردد. مهم‌ترین فاکتور در کاهش مرگ و میر تشخیص زود رس می‌باشد. به علت نادر بودن این بیماری و این که علائم غیر اختصاصی بوده و به سایر بیماری‌ها مانند سکته قلبی و پانکراتیت نسبت داده می‌شوند اغلب تشخیص با تاخیر همراه است؛ و تاخیر در تشخیص علی‌رغم پیشرفت‌های انجام شده در طب به مورتالیتی بالای این بیماری که اغلب بالای ۴۰ درصد می‌باشد منجر می‌گردد (۱). تشخیص با علائم بالینی مطرح و با تصویربرداری با ماده حاجب تایید می‌شود. رمز تشخیص زود رس و نجات بیمار ظن بالینی بالا می‌باشد و لازم است در بر خورد با

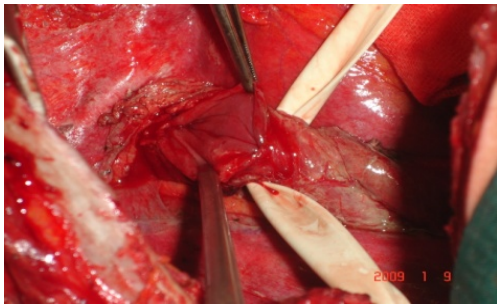
بیماری که با تنگی نفس - درد سینه مراجعه کرده علاوه بر عوامل شایع پارگی مری هم مدنظر گرفته شود. درمان بیماری جراحی زود رس می‌باشد.

معرفی بیمار

بیمار آقای ۵۴ ساله می‌باشد که به علت درد سینه و تنگی نفس به اورژانس مراجعه می‌کند. در معاینه اولیه اورژانس تعریق فراوان به همراه تاکی پنه و تاکی کاردی داشتند. با شک به انفارکتوس قلبی از بیمار نوار قلبی (ECG) گرفته شده که تنها یافته تاکی کاردی سینوسی بوده است (PR:115/min). با تشخیص اولیه امبولی ریه داروهای ضد انعقاد برای بیمار شروع شد. گرافی سینه هیدروپنوموتوراکس چپ را نشان داد (تصویر شماره ۱). هم زمان با درمان امبولی ریه مشاوره با سرویس جراحی توراکس انجام شد. در معاینه ما که ۱۲ ساعت بعد از شروع علائم بیمار بوده است بیمار به

^۱ استادیار گروه جراحی عمومی و توراکس، بیمارستان امام خمینی، دانشکده پزشکی، دانشگاه علوم پزشکی ارومیه

^۲ Boerhaave's syndrome



تصویر شماره (۳): پارگی دیستال مری

بعد از دبریدمان نسوج نکروتیک و لبه‌های زخم پارگی مری با نخ سیلک سه صفر و با بخیه گمبی (Gambie) ترمیم و با فلیپی از عضلات بین دنده‌ای تقویت شد. فضای پلور با سرم فراوان شستشو داده شد. و بعد از گذاشتن دو عدد لوله سینه قفسه سینه بسته شد. مرحله بعد از عمل بدون عارضه بوده و روز هفتم بعد از عمل از فوفاگوگرام با ماده حاجب انجام شد که هیچ‌گونه نشانی را نشان نداد. لوله سینه‌ها به ترتیب کشیده شد. رژیم مایعات روز هشتم شروع و به ترتیب به رژیم معمولی تبدیل شد و بیمار در چهاردهمین روز بعد از عمل مرخص شد. بعد از یک سال پیگیری بیمار هیچ‌گونه مشکلی نداشتند.

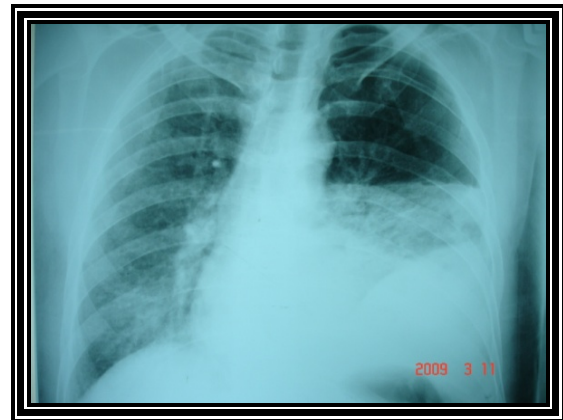بحث

پارگی مری توراسیک یکی از کشنده‌ترین آسیب‌های دستگاه گوارش از نقطه نظر مرگ و میر می‌باشد (۱). علت وجود میکروارگانیزم‌های سمی فراوان و قدرت هضم‌کنندگی زیاد ترشحات معده، پانکراس و کبد می‌باشد که به فضای میان سینه و پلور آزاد می‌شوند (۲). علل پارگی مری اقدامات تشخیصی (اندوسکپی)، اجسام خارجی، ترومای خارجی و سندروم بوئر‌هاو می‌باشد (۳).

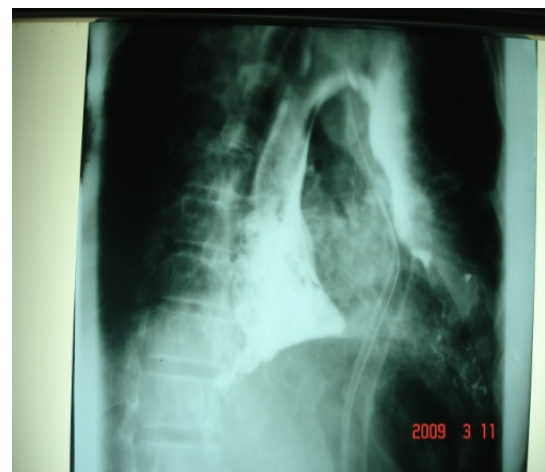پارگی بعد از استفراغ مری اغلب در مردان ۴۰-۶۰ ساله دیده می‌شود و مسئول ۱۵-۱۰ درصد از پارگی‌های مری سینه‌ای می‌باشد (۴-۱). علی‌رغم این‌که بیماری فوق نادر بوده و بروز آن در آمریکا یک مورد در هر ۶۰۰۰ نفر در سال می‌باشد (۵). خطر مرگ در این بیماری زیاد بوده و در صورت تاخیر بیش از ۴۸ ساعت به ۴۰-۶۰ درصد می‌رسد (۳-۱). تشخیص سندرم بوئر‌هاو در بیش از ۵۰ درصد موارد با تاخیر همراه است. نادر بودن این بیماری و غیر اختصاصی بودن علائم باعث می‌شود که اغلب در ابتدا به‌عنوان پانکراتیت حاد، سکته قلبی و زخم معده پاره شده تشخیص داده شود (۵، ۳، ۱).

تقریباً در تمامی موارد پارگی غیر تروماتیک مری که با اولین بیمار بوئر‌هاو شروع شد پرخوری، الکلیسم و استفراغ هم‌زمان وجود

شدت بی‌حال و دهیدراته بود. علائم حیاتی بیمار به ترتیب زیر بود: P.R:110/min, R.R:24/min Axillary Temp.38/5. در آزمایش خون لوکوسیتوز و انحراف به چپ شدید داشتند (۲۳۰۰۰) در هر سانتی مترمکعب و ۹۳ درصد نوتروفیل. در مرور شرح حال بیمار پرخوری و مصرف مواد مخدر را ۲ ساعت قبل از شروع علائم ذکر کردند. با توجه به شرح حال و یافته‌های گرافی سینه برای بیمار لوله سینه تعبیه شد که حدود ۵۰۰ سی سی مایع کدرو خارج شد. پارگی مری و پانکراتیت به عنوان تشخیص اول مطرح شدند. که با توجه به فاصله کم بین شروع علائم و افیوژن نسبتاً زیاد محتمل‌ترین تشخیص پارگی مری بود. مطالعه با ماده حاجب انجام شد که با نشان دادن نشت ماده حاجب تشخیص را اثبات کرد (تصویر ۲).



تصویر شماره (۱): هیدروپنوموتوراکس



تصویر (۲): نشت ماده کنتراست

بیمار آماده عمل شد و تحت توراکوتومی پوسترولترال چپ قرار گرفت. حدود ۲ لیتر چرک و مواد غذایی از قفسه سینه خارج شد. بعد از خارج کردن ترشحات بررسی‌ها نشان دهنده پارگی ۶-۵ سانتی‌متری در دیستال مری بود تصویر شماره (۳).

شک بالینی قوی مهم‌ترین راه تشخیص زود رس می‌باشد (۱). گرافی سینه با نشان دادن پنومومدیاستن و یا افیوژن پلورال در ۹۰ درصد موارد به تشخیص کمک می‌کند. با مطالعه مری با ماده حاجب تشخیص قطعی می‌شود (۵).

تشخیص به موقع برای طراحی درمان صحیح ضروری می‌باشد (۱،۲). شایع‌ترین روش درمان جراحی می‌باشد ولی درمان کانسرواتیو به عنوان جایگزین گزارش شده است (۴-۲). بسته به وسعت آلودگی فضای پلور - طول و محل پارگی و وضعیت لبه‌های محل پارگی نوع عمل جراحی انتخاب می‌شود (۲).

درمان توصیه شده شامل توراکتومی و ترمیم اولیه با و یا بدون تقویت با فلپ، دبریدمان سوج مدیاستن، درناژ فضای پلور، گاستروستومی انحرافی و ژژنوستومی تغذیه‌ای می‌باشد. سایر درمان‌های توصیه شده به ترتیب زیر می‌باشند: ازوفازکتومی با یا بدون بازسازی فوری، انحراف مری با ازوفازکتومی گاستروستومی و بستن محل پارگی روی لوله‌اتی (T-Tube) می‌باشد (۴-۱).

References:

1. Herique M, Manioel N, Aldo M. Postmetetic rupture of the esophagus:Boerhaave' syndrome. J Bras Pneumol 2007; 33(4):480-83.
2. Ochiai T, Hiranuma S, Takiguchi N, Ito K, Maruyama M, Nagahama T, et al .Treatment strategy for Boerhaaves. Dis Esophagus 2004; 17(1):98-103.

دارد. استفراغ مخصوصاً اگر ناگهانی باشد، به باز شدن کنترل نشده اسفنکتر تحتانی مری منجر می‌شود (۱). این اختلال در کار اسفنکتر به افزایش ناگهانی و شدید فشار داخل لومن مری منجر می‌شود که گاهی افزایش فشار به حدی می‌باشد که باعث پارگی شدن مری در ضعیف‌ترین ناحیه آن (طرف لترال چپ) (۱).

علائم اولیه شامل درد سینه، شکم و پشت بوده که اغلب با استفراغ و هماتمز همراه است (۵-۲). دیسفاژی و تاکی کاردی از علائم شایع دیگر می‌باشند (۵-۲). به علت نادر بودن بیماری و این‌که علائم به سایر پاتولوژی‌های شایع نسبت داده می‌شوند تشخیص اغلب با تاخیر همراه است (۱). در بیمار ما هم چون علامت اولیه تنگی نفس و درد سینه بوده تشخیص اولیه امبولی ریه بود. در بیمار مبتلا به درد سینه که سایر تشخیص‌ها مانند انفارکتوس قلبی، دیسکسیون انوریسم ائورت، امبولی ریه، پنوموتوراکس و پریکاردیت مطرح است باید پارگی مری هم به عنوان تشخیص افتراقی مد نظر باشد (۵).

3. Cho S, Jheon S, Ryu KM, Lee EB. Primary esophageal repair in Boerhaave' syndrome. Dis Esophagus 2008; 21(7):660-63.
4. Antonis JH, Poeze M, Van Heurn LW. Boerhaave' s syndrome in children: a case report and review of the literature. J Pediatr Surg 2006; 41(9):1620-23.
5. Trueman D. A case study: Boerhaave,s syndrome. Air Med J. 2004; 23(2):30-2.