

تأثیر تجویز تستوسترون بر روی رژنراسیون عصب سیاتیک موش نر صحرایی عقیم شده

دکتر غلامحسین فرجاه^۱، دکتر تهمنه پیروی^۲، دکتر مهدی فتاحی^۳

تاریخ دریافت: ۸۸/۳/۱۹ تاریخ پذیرش: ۸۸/۷/۲۹

چکیده

پیش زمینه و هدف: محدودیت دسترسی به بافت‌های دهنده‌ی مناسب برای پیوند عصب خطر تشکیل نوروما و بافت لیفی، ضرورت تحقیق جهت یافتن جانشین مناسب برای ترمیم عصب را شرح می‌دهد.

مواد و روش کار: پس از قطع عصب سیاتیک، موش‌ها به شش گروه تقسیم شدند: تستکتومی بدون تزریق تستوسترون تستکتومی با تزریق تستوسترون، بدون تستکتومی با تزریق تستوسترون، کنترل (آسیب و تورم عصب+ تزریق نرمال سالین)، شم جراحی و نرمال. همه حیوانات در روزهای ۲۱، ۳۵، ۶۰ و ۹۰ بعد از جراحی توسط تست‌های حسی و حرکتی یا SFI و در پایان هفته دوازدهم بوسیله میکروسکوپ نوری مورد مطالعه قرار گرفتند.

یافته‌ها: میانگین تاخیر پاسخ به تحریک دردناک در گروه اول به طور معنی‌داری کمتر از گروه‌های سوم و چهارم است. در میانگین SFI تا انتهای هفته چهارم پس از ترمیم، اختلاف معنی‌داری بین گروه‌های آزمایشی مشاهده نشد. اختلاف میانگین SFI از هفته چهارم تا انتهای هفته دوازدهم در گروه اول نسبت به گروه‌های دوم و سوم معنی‌دار است. در پایان هفته دوازدهم اختلاف میانگین تعداد آکسون‌های میلین دار در گروه اول نسبت به گروه‌های دوم و سوم و ضخامت میلین بین گروه اول با گروه سوم معنی‌دار است.

بحث و نتیجه گیری: تحقیق حاضر نشان می‌دهد که جهت تسریع درمان آسیب و قطع اعصاب محیطی به خصوص در افرادی که دارای اختلالات جنسی می‌باشند، تزریق تستوسترون در طول ترمیم می‌تواند مفید باشد.

کلید واژه‌ها: SFI، تستکتومی، تستوسترون، موش صحرایی

مجله پزشکی ارومیه، دوره بیست و یکم، شماره اول، ص ۷۴-۶۸، بهار ۱۳۸۹

آدرس مکاتبه: ارومیه، ستاد دانشگاه علوم پزشکی ارومیه، تلفن: ۰۴۴۱-۲۹۳۷۱۹۰

Email: Fattahi_40@Yahoo.com

مقدمه

تحت تأثیر LH می‌باشد، البته FSH هم با القای بلوغ در سلول‌های لیدیک در افزایش ترشح تستوسترون موثر است. چون هورمون‌های جنسی از طریق تحریک آنزیم‌های پروتئین ساز موجب ساخته شدن مواد می‌گردند، آن‌ها را هورمون سازنده می‌نامند. تستوسترون یک هورمون استروئیدی از گروه اندروژن است که به طور عمده از بیضه و در مقادیر کمی از تخمدان و غدد فوق کلیوی ترشح می‌شود. نتایج تحقیقات نشان می‌دهد که هورمون‌های استروئیدی غدد جنسی نقش مهمی در محافظت از سیستم عصبی و ترمیم عصب دارند (۳). استفاده از ایمپلنت‌های زیر جلدی تستوسترون سبب تسریع در ترمیم عصب سیاتیک می‌شود (۴)، به طوری که

به دنبال قطع اعصاب محیطی و شروع دژنراسانس والرین، قطعه انتهایی آکسون آسیب دیده توسط سلول‌های اطراف هضم و جذب می‌شوند (۱). ظرفیت ترمیم^۴ آکسون بعد از ضایعات در PNS و CNS متفاوت است. بعد از آسیب عصب محیطی، قطعه انتهایی آکسون فاسد شده و لوله‌های خالی که از غشای پایه و سلول شوان ساخته شده اند، باقی می‌مانند. سلول‌های شوان تکثیر شده و آکسون‌های ترمیم شده پس از ورود به این لوله‌ها به بافت هدف هدایت می‌شوند. تکثیر سلول شوان در قطعه انتهایی عصب ممکن است به دلیل پاسخ به سیگنال‌هایی از میلین فاسد شده و یا هجوم ماکروفاژها جهت هضم آن‌ها باشد (۲). ترشح تستوسترون عمدتاً

^۱ استادیار گروه آناتومی، دانشکده پزشکی، دانشگاه علوم پزشکی و خدمات بهداشتی درمانی ارومیه

^۲ استادیار گروه آناتومی، دانشکده پزشکی، دانشگاه علوم پزشکی و خدمات بهداشتی درمانی ارومیه

^۳ پزشک عمومی، دانشگاه علوم پزشکی و خدمات بهداشتی درمانی ارومیه (نویسنده مسئول)

^۴ Regeneration

۲۵۰-۲۰۰ گرم انجام گرفت. حیوانات به صورت تصادفی به شش گروه ۸ تایی تقسیم شدند. موش‌ها در حیوان خانه تحت شرایط یکسان و چرخه ۱۲ ساعت روشنایی و ۱۲ ساعت تاریکی و در دمای ۲۵-۲۰ درجه سانتی‌گراد نگهداری شدند. آب و مواد غذایی به صورت یکسان در اختیار حیوانات قرار گرفت. گروه‌های آزمایش: گروه ۱: آسیب و ترمیم عصب + تست‌کتومی، گروه ۲: آسیب و ترمیم عصب + تست‌کتومی + تزریق تستوسترون، گروه ۳: آسیب و ترمیم عصب + تزریق تستوسترون، گروه ۴: گروه کنترل (آسیب و ترمیم عصب+ تزریق نرمال سالین)، گروه ۵: شم جراحی، گروه ۶: گروه نرمال.

روش جراحی: موش‌ها توسط ماده بی‌هوشی کتامین به مقدار (۹۰ mg/Kg) و زیلازین به مقدار ۱۰ mg/kg به صورت داخل صفاقی تزریق و بی‌هوش شدند. برشی در پوست ناحیه خلفی خارجی ران ایجاد نموده و با کنار زدن عضله و فاسیا، عصب سیاتیک در فاصله بین بریدگی سیاتیک تا محل دو شاخه شدن آن برای گروه‌های اول تا چهارم، به صورت عرضی قطع و دو انتهای بریده عصب با نخ نایلون ۰-۱۰ به هم بخیه شد. تمام مراحل فوق در زیر میکروسکوپ جراحی الیمپوس - ژاپن مدل SZX12 با بزرگ‌نمایی ۲۰ و تحت شرایط استریل انجام شد. در گروه شم جراحی، عصب سیاتیک نمایان شد ولی قطع نگردید. پس از عمل جراحی، بخش‌های بریده عضله و پوست توسط اتیکون ۰-۵ بخیه شدند. تست‌کتومی در گروه‌های آزمایشی مورد نظر از طریق یک برش در ناحیه اسکروتوم انجام گرفت (۱۲). موش‌هایی که تحت درمان با تستوسترون می‌باشند، ۳۰ دقیقه پس از جراحی به مقدار ۵ mg/Kg تستوسترون ساخت شرکت ابوریحان، تهران - ایران (1ml/100mg) به صورت داخل عضلانی دریافت نمودند و در ادامه تزریق‌ها به صورت ۵ بار در هفته و به مدت ۴ هفته انجام گرفت (۱۳).

روش‌های اندازه‌گیری ترمیم عصب

الف - تست حسی: موش‌ها در روزهای ۷، ۲۱، ۳۵، ۶۰ و ۹۰ بعد از جراحی تحت بررسی حسی قرار گرفتند. برای این کار حیوان در بالای ظرف آب گرم ۵۰ درجه سانتی‌گراد نگهداری شد. پای سالم حیوان نزدیک بدنش قرار گرفت و پای جراحی شده در ظرف آب فرو برده به طوری که کف پای حیوان با کف ظرف در تماس باشد. زمان بین شروع تماس و بیرون کشیدن پا از آب ثبت شد. این آزمایش سه بار و هر دفعه با فاصله ۳۰ ثانیه تکرار و میانگین آن‌ها محاسبه گردید (۱۴).

ب - ارزیابی راه رفتن: در روزهای ۷، ۲۱، ۳۵، ۶۰ و ۹۰ پاهای عقب موش‌ها با جوهر رنگی شدند، سپس اجازه داده شد که

مرحله موثر و بحرانی تجویز تستوسترون، ۶ ساعت ابتدایی‌ترین زمان آسیب به عصب گزارش شده است (۵). تستوسترون، پاسخ‌های ناشی از استرس داخل سلولی را تعدیل می‌نماید (۴) و با بیان ژن‌های پروتئین اسیدی رشته ای گلیال (۶) و ژن سیتواسکتال سبب رشد آکسون‌ها و تقویت رزتراسیون عصب له شده می‌شود (۷). تنزر و همکاران نشان دادند که هورمون تستوسترون خواص فیزیولوژیک پذیرفته شده ای در ترمیم فلج عصب فاسیال و افزایش سرعت ترمیم این عصب دارد. مطالعات اولیه در این خصوص حاکی از تاثیر استروئیدها در هفته اول بعد از جراحی می‌باشد (۵). در تحقیقی دیگر به دنبال له کردن عصب فاسیال‌هامستر نر عقیم شده در ناحیه سوراخ استیلوماستوئید، نتایج نشان می‌دهد که ترمیم عصب در گروه تحت درمان با تستوسترون از زمان آسیب تا ۶ ساعت بعد از عمل افزایش می‌یابد (۶). براون و همکاران به منظور تعیین تاثیر تستوسترون جهت تسریع در بهبود فلج اندام تحتانی وابسته به آسیب سیاتیک مطالعاتی را آغاز نمودند و به دنبال له کردن عصب سیاتیک و درمان با ایمپلنت تستوسترون نشان دادند که شاخص عملکرد عصب سیاتیک در گروه تحت درمان با تستوسترون بالاتر از گروه کنترل است و این اختلاف در هفته چهارم معنی‌دار می‌باشد (۴). تستوسترون موجب تسریع در ترمیم فانکشنال عصب می‌شود (۸)، به طوری که با افزایش سنتر لیگاند برای گیرنده‌ها در درمان انواع مختلف نورو پاتی‌های عصب موثر است (۹). در مطالعه ای دیگر با فرض تسریع ترمیم عصب سیاتیک له شده به وسیله درمان تستوسترون نتایج حاصل نشان داد که دریافت تستوسترون سرعت ترمیم عصب را در مقایسه با گروه کنترل به میزان ۱۳ درصد افزایش می‌دهد (۱۰). تاثیر مثبت تستوسترون در ترمیم اعصاب هنگامی بروز می‌کند که بلافاصله بعد از آسیب عصبی مورد استفاده قرار گیرد (۳). سیمک و همکاران (۲۰۰۷) نشان دادند که تجویز تستوسترون سبب افزایش معنی‌دار تعداد آکسون‌های میلین دار پس از ترمیم عصب کاورنوسوس می‌شود (۱۱). از آنجایی که در حیوان نر بالغ، بیضه به عنوان منبع اصلی تستوسترون می‌باشد و در صورت تست‌کتومی، مقدار هورمون تستوسترون در خون حیوان کاهش می‌یابد، این مطالعه سعی دارد، تاثیر تست‌کتومی و درمان حیوان با هورمون تستوسترون را در بلند مدت بر روی رزتراسیون عصب سیاتیک موش صحرائی پس از قطع کامل عصب مورد بررسی قرار دهد.

مواد و روش کار

تحقیق حاضر یک مطالعه تجربی است که بر روی ۴۸ سر موش صحرائی نر بالغ نژاد اسپراگ - دالی به وزن تقریباً

بر روی کاغذ سفیدی که در کف راهرویی به ابعاد $25 \times 25 \times 130$ سانتی متر قرار دارد و در انتها به اتاق تاریکی منتهی می‌شود، راه بروند. شاخص فعالیت عصب سیاتیک (SFI) را بر اساس فرمول Bain و همکاران برای پای جراحی شده و پای سالم محاسبه شد (۱۴).

$$SFI = -38.3(EPL - NPL) + 109.5(ETS - NTS) + 13.3(EIT - NIT) - 8.8$$

NPL NTS NIT

طول کف (PL) = طول اثر کف پا در سمت آزمایش و طبیعی برحسب میلی متر، فاصله بین انگشتان ۱ و ۵ (TS): خطی که فاصله بین مرکز انگشت پنجم را به مرکز انگشت اول متصل می‌کند (برحسب میلی متر)، فاصله بین انگشتان ۲ و ۴ (IT): خطی که فاصله بین مرکز انگشت دوم را به مرکز انگشت چهارم متصل می‌کند (برحسب میلی متر).

ج- مطالعات بافت شناسی: در پایان هفته دوازدهم پس از ترمیم موش‌ها پس از بی‌هوشی پرفیوژن شدند. به طوری که بعد از باز نمودن دیواره قفسه سینه و ابشامه قلب، ابتدا ۲۵۰ میلی لیتر نرمال سالین به همراه ۰/۱ میلی لیتر هپارین و سپس محلول فیکساتیو (گلو تارالدئید ۳ درصد) توسط میله تو خالی باریکی که از طریق بطن چپ به داخل ائورت صعودی رفته است به بدن حیوان تزریق می‌شود. قبل از تزریق دیواره دهلیز راست توسط قیچی بریده شده تا خون حیوان به آرامی خارج شود. پس از نمایان شدن عصب سیاتیک، قطعه ای از عصب در حدود ۵ میلی متر میلی متر در یک سانتی متر پایین تر از محل ترمیم بریده و نمونه‌ها در فرمالین ۱۰ درصد ثابت گردیدند. مراحل تهیه بلوک برای میکروسکوپ نوری انجام گرفت. بلوک‌های تهیه شده توسط میکروتوم روتاری یا دوار به ضخامت ۵-۳ میکرون برس زده و به روش هماتوکسیلین-ئوزین رنگ آمیزی شدند. برای تهیه عکس از میکروسکوپ چشمی نیکرو مدل CCD MD 130 متصل به دوربین استفاده شده است. نمونه‌ها توسط میکروسکوپ تحقیقاتی لیتز ویتزلار ساخت کشور آلمان و با استفاده از عدسی مدرج در بزرگ نمایی‌های مختلف جهت شمارش تعداد آکسون‌های میلین دار، قطر رشته عصبی، قطر آکسون و ضخامت میلین مطالعه و توسط دوربین دیجیتالی متصل به کامپیوتر عکس گرفته شدند. تجزیه و تحلیل آماری توسط SPSS و با استفاده از آنالیزهای Student t- Test و ANOVA انجام شد.

یافته‌ها

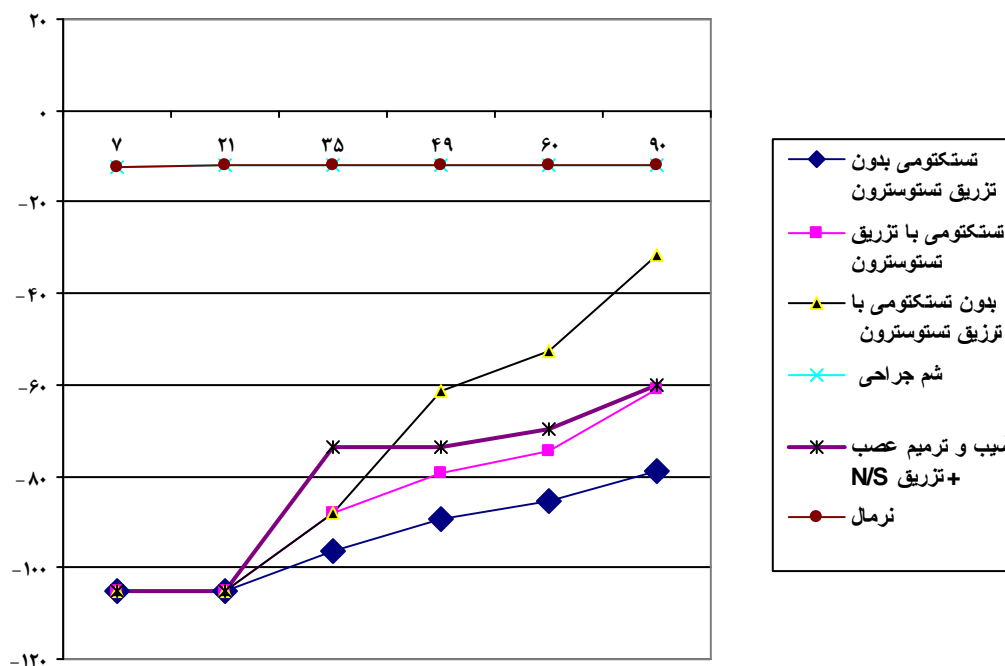
الف- تست حسی: میانگین تاخیر حسی پای طبیعی با تحریک حرارتی دردناک $0.74 \pm 1/8$ ثانیه است. تاخیر حسی عصب سیاتیک در گروه‌های ترمیم شده به طور معنی‌داری بیشتر از گروه کنترل است ($P < 0.001$). در پایان هفته پنجم (روز ۳۵) پس از ترمیم اگر چه میانگین تاخیر حسی در گروه بدون تستکتومی با تزریق تستوسترون ($2/35 \pm 0/4s$) نسبت به گروه تستکتومی بدون تزریق تستوسترون ($3/18 \pm 0/3s$) کم‌تر است ولی این اختلاف معنی‌دار نیست. در پایان هفته دوازدهم پس از ترمیم، اختلاف میانگین تاخیر پاسخ به تحریک حسی در گروه تستکتومی بدون تزریق تستوسترون ($2/95 \pm 0/5s$) نسبت به گروه کنترل ($2/2 \pm 0/4s$) و گروه بدون تستکتومی با تزریق تستوسترون ($2/2 \pm 0/4s$) معنی‌دار است ($P < 0.001$).

ب- تست حرکتی: پس از قطع عصب سیاتیک هیچ کدام از حیوانات توانایی راه رفتن بر روی کف پای آسیب دیده را نداشتند. توانایی راه رفتن در پای جراحی شده از هفته چهارم شروع شد و تا پایان هفته ۱۲ پس از ترمیم برگشت به حال طبیعی (حداقل ۱۱+ و ۱۱-) در هیچ حیوانی مشاهده نگردید. تا انتهای هفته چهارم (روز ۲۸) پس از ترمیم، اختلاف معنی‌داری بین گروه‌های آزمایشی مشاهده نشد. اختلاف میانگین SFI گروه‌های آزمایش از هفته چهارم تا پایان هفته دوازدهم در گروه تستکتومی بدون تزریق تستوسترون ($3/82 \pm 86/95$) نسبت به گروه تستکتومی با تزریق تستوسترون ($4/67 \pm 74/64$) و گروه بدون تستکتومی با تزریق تستوسترون ($3/29 \pm 53/79$) معنی‌دار است ($P < 0.001$) ولی در مقایسه با میانگین SFI در گروه تستکتومی با تزریق تستوسترون ($4/67 \pm 74/60$) نسبت به گروه آسیب و ترمیم با تزریق نرمال سالین ($3/48 \pm 69/26$) اختلاف معنی‌داری مشاهده نگردید (نمودار ۱).

ج- مطالعه ماکروسکوپی: جراحی به خوبی توسط موش‌ها تحمل گردید و همه زخم‌ها در مراحل اولیه ترمیم شدند و هیچ علائمی مبنی بر عفونت و درد در جریان ترمیم مشاهده نگردید هیچ حیوانی نمرد، ولی خودخواری در پای تعدادی از حیوانات (۶/۲ درصد) مشاهده گردید، که توسط نمونه‌های جدید جایگزین شدند.

با تزریق نرمال سالین ($17/33 \pm 5/05$) معنی دار نبود. مقایسه میانگین قطر آکسون‌های میلین دار نشان می‌دهد که اختلاف بین گروه تستکتومی بدون تزریق تستوسترون ($12/70 \pm 3/12$) با گروه بدون تستکتومی با تزریق تستوسترون ($21/11 \pm 3/01$) معنی دار است ($P < 0.001$). مقایسه میانگین ضخامت میلین نشان می‌دهد که اختلاف میانگین بین گروه تستکتومی بدون تزریق تستوسترون ($18/4 \pm 2/35$) با گروه بدون تستکتومی با تزریق تستوسترون ($34/44 \pm 3/67$) معنی دار است ($P < 0.001$). (جدول ۱).

د- مطالعه میکروسکوپی: در پایان هفته دوازدهم، اختلاف میانگین در هر تعداد آکسون‌های میلین دار در مساحت $1500 \mu m^2$ از سطح عصب در بین گروه‌های تستکتومی بدون تزریق تستوسترون ($12/70 \pm 3/12$) با گروه بدون تستکتومی با تزریق تستوسترون ($21/11 \pm 3/01$) معنی دار بود. اختلاف میانگین تعداد آکسون‌های میلین دار در گروه تستکتومی بدون تزریق تستوسترون ($12/70 \pm 3/12$) با گروه شم جراحی و گروه نرمال ($26/56 \pm 5/07$) معنی دار بود ($P < 0.001$) (شکل ۱). اختلاف میانگین تعداد آکسون‌های میلین دار در گروه تستکتومی بدون تزریق تستوسترون ($12/70 \pm 3/12$) با گروه آسیب و ترمیم



نمودار شماره (۱): شاخص فانکشنال عصب سیاتیک SFI در گروه‌های آزمایشی و کنترل در روزهای مختلف پس از ترمیم

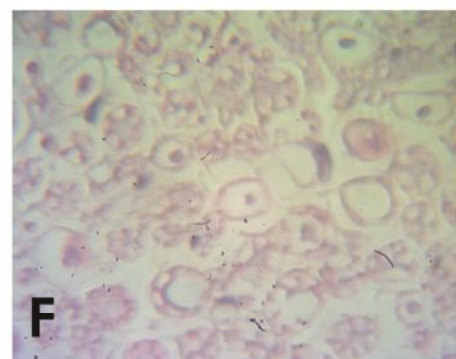
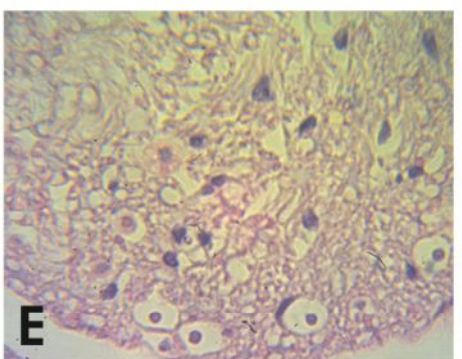
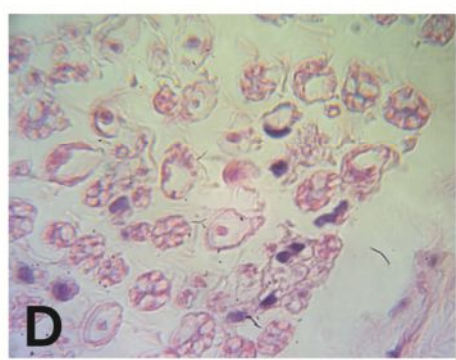
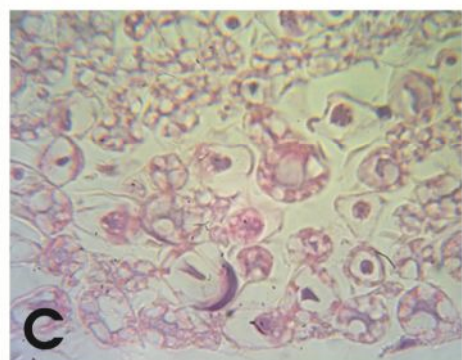
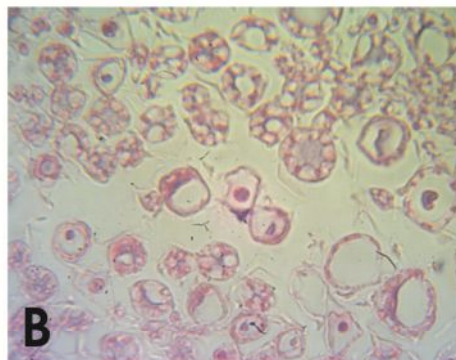
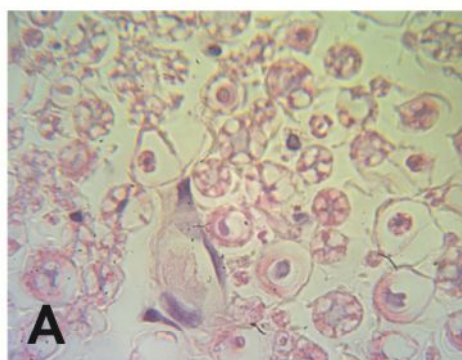
جدول شماره (۱): مقایسه قطر آکسون‌ها و ضخامت میلین در گروه‌های آزمایشی و کنترل در پایان هفته دوازدهم (میانگین \pm اختلاف معیار)

ردیف	گروه	قطر آکسون‌ها (nm)	ضخامت میلین (nm)
۱	تستکتومی بدون تزریق تستوسترون	a $15/78 \pm 2/16$	b $18/44 \pm 2/35$
۲	تستکتومی با تزریق تستوسترون	$23/78 \pm 7/8$	$28/78 \pm 1/64$
۳	بدون تستکتومی با تزریق تستوسترون	$31/56 \pm 1/42$	$34/44 \pm 3/67$
۴	شم جراحی	$29/89 \pm 2/53$	$39/67 \pm 1/73$
۵	آسیب و ترمیم عصب + تزریق N/S (کنترل)	$23/22 \pm 2/53$	c $30/33 \pm 3/17$
۶	نرمال	$31 \pm 4/52$	$38/33 \pm 1/8$

a اختلاف معنی دار در مقایسه با گروه ۳ ($P < 0.001$)

b اختلاف معنی دار در مقایسه با گروه‌های ۲، ۳ ($P < 0.001$)

c اختلاف معنی دار در مقایسه با گروه ۱ ($P < 0.001$)



شکل ۳-۴: برش عرضی رنگ آمیزی شده با همتوکسیلین-انوزیلین از عصب رزتره شده ۱۰ میلی متر پایین تر از محل آسیب در هفته ۱۲ پس از ترمیم.

A) نرمال

C) بدون تستکتومی + T

F) شتم جراحی

B) باتستکتومی + T

D) با تستکتومی - T

E) آسیب + N/S

بحث و نتیجه گیری

هورمون‌های استروئیدی نقش مهمی در محافظت از سیستم عصبی و ترمیم عصب دارند (۳). مطالعات بر روی عصب فاشیال له شده تحت درمان با تستوسترون نشان می‌دهد که تستوسترون سبب تسریع در ترمیم عصب می‌شود، به طوری که شاخص عملکرد عصب در گروه تحت درمان با تستوسترون بالاتر از گروه کنترل است (۴). در تحقیق حاضر از عصب سیاتیک به عنوان مدل برای مطالعه ترمیم عصب استفاده گردید زیرا به راحتی قابل دسترسی است و به اندازه کافی بزرگ می‌باشد و نهایتاً این که عصب مختلط حسی و حرکتی است.

عصب سیاتیک در مکان یکسان و برای همه گروه‌ها تحت درمان و به طور کامل قطع و سپس بخیه شد. در هنگام قطع کامل، در محل خط بخیه امکان تشکیل بافت لیفی و در نتیجه جلوگیری از رشد آکسون‌های ترمیم شده وجود دارد ولی در سایر مطالعات انجام شده از روش له شدن عصب استفاده گردید که در روش فوق پوشش‌های اپی نوربوم و پری نوربوم عصب سالم است و نیازی به بخیه زدن وجود ندارد، لذا ترمیم عصب به راحتی و سریع‌تر انجام می‌شود (۱۶). در تحقیق حاضر اختلاف میانگین و تاخیر حسی عصب سیاتیک در پایان هفته ۱۲ پس از ترمیم در گروه تستکتومی بدون تزریق تستوسترون نسبت به گروه بدون تستکتومی با تزریق تستوسترون و همچنین اختلاف SFI در گروه تستکتومی بدون تزریق تستوسترون در گروه ترمیم با نرمال سالین نسبت به گروه تستکتومی با تزریق تستوسترون معنی‌دار است ($P < 0.001$). این تحقیق نشان می‌دهد که تستوسترون عامل موثر در ترمیم ضایعات اعصاب محیطی می‌باشد و علاوه بر تستوسترون مترشح از غدد جنسی، تزریق تستوسترون به صورت منظم و به خصوص از ابتدای ضایعات اعصاب محیطی نقش مهمی در ترمیم اعصاب دارد. به نظر می‌رسد تستوسترون با اصلاح پاسخ‌های سلولی در مرحله بعد از ترمیم عصب، سبب تسریع در بهبود عملکرد عصب آسیب دیده می‌شود (۵). تستوسترون با بیان ژن‌های FAP و سیتواسکتال سبب تسریع در رشد آکسون‌ها و تقویت در رژنراسیون عصب می‌گردد (۷). افزایش قطر آکسون و میلین سازی با تعداد بیشتر میکروتوبول‌ها و نوروفیلانته‌ها ارتباط دارد. انتقال آکسونی میتوکندری به میکروتوبول‌ها وابسته است. سیمک و همکاران ۲۰۰۷ نشان دادند که تجویز تستوسترون سبب افزایش تعداد آکسون‌های میلین دار عصب ترمیم شده می‌شود. لذا در تحقیق حاضر افزایش قطر آکسون و ضخامت میلین در گروه بدون تستکتومی با تزریق تستوسترون قابل توجیه است. میلین‌سازی در اعصاب محیطی توسط سلول‌های شوان انجام

می‌گیرد که با عنایت به نتایج بدست آمده اختلاف میانگین تعداد سلول‌های شوان در گروه بدون تستکتومی با تزریق تستوسترون معنی‌دار است. به نظر می‌رسد تستوسترون ممکن است از طریق سلول‌های شوان در افزایش روند ترمیم عصب موثر باشد.

افزایش شاخص SFI در گروه بدون تستکتومی با تزریق تستوسترون نسبت به گروه‌های تستکتومی بدون تزریق و تستکتومی با تزریق تستوسترون، به نقش مثبت تستوسترون در خصوص تعدیل پاسخ‌های ناشی از استرس‌های داخل سلولی نورون‌های آسیب دیده دلالت دارد. عدم افزایش موثر SFI پس از هفته دهم، احتمالاً به دلیل کوتاهی عضلات و سفتی مفاصل در اندام جراحی شده است، که انجام حرکات طبیعی را با مشکل روبرو می‌کند و دامنه حرکت را کاهش می‌دهد. بر این اساس پیشنهاد می‌گردد که انجام حرکات درمانی و توانبخشی در دست یابی به نتایج بهتر ممکن است مفید باشد (۱۷).

با توجه به روش‌های مختلف ارزیابی توسط محققان مختلف، مقایسه بین تحقیقات سخت و دشوار است. ارزیابی مناسب برای ترمیم عصب بررسی SFI است. اگر چه SFI ممکن است به عنوان بهترین روش ارزیابی عمل عصب نباشد، ولی تنها روش ممکن است. SFI بعنوان روش ارزیابی همه جانبه برای ترمیم عصب به کار می‌رود. گاهی اوقات عصب به عضله یا ارگان هدف می‌رسد ولی به علت سفتی مفاصل، حرکتی اتفاق نمی‌افتد. شمارش آکسون‌ها نیز به عنوان یک روش ارزیابی مورد استفاده قرار می‌گیرد، ولی ممکن است آکسون تا انتهای مسیر به اندام هدف نرسیده باشد.

تحقیق حاضر نشان می‌دهد که جهت تسریع درمان آسیب و قطع اعصاب محیطی به خصوص در افرادی که دارای اختلالات جنسی و کاهش میزان تولید هورمون تستوسترون می‌باشد، تزریق تستوسترون در طول ترمیم می‌تواند موثر باشد.

با عنایت به این که علی‌رغم تحقیقات فراوان انجام گرفته در زمینه ترمیم اعصاب محیطی هنوز سوالات زیادی در این مورد بدون پاسخ مانده است لذا ضرورت انجام تحقیقات بیشتر در باره ترمیم اعصاب احساس می‌شود:

۱. آیا تاثیر تستوسترون در صورت ترکیب شدن با دیگر فاکتورهای تحریک کننده رشد عصب افزایش می‌یابد؟
۲. مقدار این فاکتورهای تحریک کننده عصب را چگونه تنظیم نماییم؟
۳. آیا تاثیر تستوسترون در جنس ماده در تسریع ترمیم عصب همچون تاثیر آن در جنس نر می‌باشد؟

References:

1. Grill RJ, Tuszynski MH. Axonal responses to injury. In: Tuszynski MH, Kordower JH, Editors. CNS regeneration: basic science and clinical applications. San Diego: Academic Press; 1999. P. 27-52.
2. Thanos PK, Okajima S, Tiangco DA, Terzis JK. Insulin-like growth factor-1 promotes nerve regeneration through a nerve graft in an experimental model of facial paralysis Wrester. *Neurol Neurosci* 1999; 15(1): 57- 71.
3. Iones KJ, Brown TJ, Damaser M. Neuroprotective effects of gonadal steroid on regeneration peripheral motoneurons. *Brain Res Rev* 2001; 37: 372- 82.
4. Brown TJ, Khan T, Jones KJ. Androgen induced acceleration of functional recovery after rat sciatic never injury. *Restor Neurol Neurosci* 1999; 15(4): 298-5.
5. Tonzer L, Jones KJ. Neurotherapeutic action of testosteroneon Hamster facial never regeneration: temporal window of effects. *Horm Behav* 2004; 45(5): 339-44.
6. Coers S, Tonzer L, Jones KG. Testosterone treatment attenuates the effects of facial never transaction on Glial fibrillary acitic protein (GFAP) levels in the hamster facial motor nucleus meata b. *Brain Dis* 2002; 17(2): 55- 63.
7. Jones KJ, Storer PD, Dregler SM, Oblinger MM. Differential regulation of cytoskeletal gene expression in hamster facial motoneurons: effects of axotomy and testosterone treatment. *J Neurosci Res* 1999; 57(6): 817- 23.
8. Helzler L, Sharma N, Tanzer BS, Wurster R, Leonetti J, Marzo S, et al. Accelerating functional recovery after rat facial nerve injury: effects of gonadal steroid and electrical stimulation. *Otolaryng Head Neck Surg* 2008 ; 139:62-7.
9. Roglio I, Giatti S, Pesaresi M, Bianchi R, Cavaletti G, Lauria G, et al. Review neuroactive steroids and peripheral neuropathy. *Brain Res Rev* 2008; 57:460-9.
10. Kujawa KA, Jacob JM. Testosterone regulation of the regenerative properties of injured rat sciatic motor nervous. *J Neurosci Res* 1993; 35(3):268-73.
11. Symeac DB, Corcorana NM, Bouchier Hayesa DM, Merrisonbc WA, Costelloa AJ. The effect of antrogen status on the structural and functional success of cavernous nerve graftiny in an experimental rat model. *J Urol* 2007; 177(1): 390-9.
12. Farjah GH, Joghataei MT, Mehdizadeh M, Nobakht M, Layeghi F, Azimyan M. Effects of nerve growth factor, Insulin-like growth factor-1 and Collagen gel on peripheral nerve channel: sensory, functional and regeneration through Piezoelectric eletrophysiological study. *J Iran Sci* 2004; 2(3):1-11.
13. Perezant DJ, Karwa ML, Kim HH, Maggiore D, Chung V, Valentine DE. Short and long effects of testosterone diaphragm in castrated and normal male rats. *J Appl Physiol* 1997; 82: 134- 43.
14. Lee LQ. Effects of nerve growth factor on nerve regeneration through a vein graft across a gap. *Plast Reconstr Surg* 1999; 104(5): 1379-85.
15. Bain J, Mackinnon S, Hunter DA. Functional evaluation of complete sciatic, peroneal and posterior tibial nerver lesions in the rat. *Plast Reconstr Surg* 1989; 83:129-34.
16. Farjah G, Joghataei Mt, Mehdizadeh M, Nobakht M, Naimi M. Effect of collagen gel on sciatic nerve regeneration in the polyvinylidene fluoride tube. *Yafteh J* 2006; 7(26): 3-13.
17. Farjah GH, Joghataei MT. Sciatic nerve regeneration in the piezoelectric tube: the influence of NGF and IGF-1. *Urmia Med J* 2006; 17(3): 208-18.