

## بررسی نتایج ۳۰ مورد عمل جراحی اصلاحی اسکولیوز ایدیوپاتیک در بیماران زیر ۱۸ سال با استفاده از سیستم Cotrel - Dubousset Instrumentation

دکتر حجت حسین پور فیضی<sup>۱</sup>، دکتر اصغر علمی<sup>۲</sup>، دکتر علی رضا صادقیپور<sup>۳</sup>، دکتر علی صدیقی<sup>۴</sup>

تاریخ دریافت 85/7/29، تاریخ پذیرش 86/01/29

### چکیده

**زمینه و اهداف:** اسکولیوز ایدیوپاتیک شایع ترین نوع انحراف های جانبی ستون فقرات می باشد. ۳-۲٪ بچه های زیر ۱۶ سال اسکولیوز ایدیوپاتیک بالای ۱۰ درجه دارند و کمتر از ۱۰٪ این ها نیاز به درمان دارند. یکی از روش های درمانی عمل جراحی اصلاحی و جوش دادن مهره ها جهت حفظ اصلاح و جلوگیری از پیشرفت انحراف می باشد. بدین منظور وسیله های مختلفی به کار می رود. این مطالعه به ارزیابی نتایج و کارایی فیکساسیون سگمنتال ستون فقرات با سیستم Cotrel - Dubousset می پردازد که ما از سال ۱۳۷۸ ه.ش در بیماران با اسکولیوز ایدیوپاتیک جوانان استفاده کرده ایم.

**مواد و روش:** از سال ۱۳۷۸ ه.ش الی ۱۳۸۳، ۳۰ بیمار (۲۲ مورد دختر و ۸ مورد پسر) با محدوده سنی ۱۰-۱۸ سال تحت عمل جراحی یک یا دو مرحله ای اصلاحی و جوش دادن مهره ها با استفاده از سیستم (C-D) قرار گرفتند. میزان انحراف در سطح سائیتال و کرونال از روی عکس های رادیوگرافیک در حالت ایستاده از ستون فقرات به روش Cobb اندازه گیری شدند. گرافی های کنترل، بلافاصله بعد از عمل، ۳ ماه بعد، ۶ ماه بعد و بعد از آن سالیانه به مدت حداکثر چهار سال بعد از عمل به عمل آمدند.

**نتایج:** بیماران به مدت متوسط ۲۱ ماه بعد از عمل تعقیب شدند. مقدار متوسط اصلاح در سطح کرونال ۴۴/۸٪ و در سطح سائیتال به طور متوسط ۱۰/۶ درجه بود. میزان اصلاح چرخش مهره آپیکال قابل توجه نبوده و به طور متوسط ۴۶٪ گرید بود. میزان اصلاح جابجایی مهره آپیکال از خط وسط به طور متوسط ۳ سانتی متر بود (۱/۵-۴ سانتی متر) قد ایستاده و نشست بیماران در مقایسه با قبل از عمل به طور متوسط ۵ سانتی متر افزایش پیدا کرد.

**نتیجه گیری:** سیستم C-D وسیله مناسبی جهت اصلاح و حفظ انحرافات ستون فقرات بوده و می تواند هم در اصلاح کرونال و سائیتال ستون فقرات به خصوص افزایش کیفیت توراسیک و حفظ لوردوز کمری موثر بوده و نیاز به وسیله های بی حرکت کننده خارجی را منتفی نماید.

**کلید واژه ها:** اسکولیوز ایدیوپاتیک، Cotrel - Dubousset Instrumentation، ستون فقرات

مجله پزشکی ارومیه، سال هجدهم، شماره چهارم، ص ۶۵۱-۶۴۶، زمستان ۱۳۸۶

آدرس مکاتبه: تبریز، بیمارستان، شهدای، دفترارتوپدی تلفن تماس ۰۹۱۴۱۱۳۰۱۵۹

E-mail: poursey@yahoo.fr

### مقدمه

۳-۲٪ بچه های زیر ۱۶ سال انحراف جانبی بالای ۱۰ درجه در ستون فقرات دارند. هر چه شدت انحراف بیشتر باشد از شیوع آن کاسته می شود طوری که شیوع زاویه بالای ۴۰ درجه کمتر از ۱/۱٪ می باشد (۲).

نسبت به سنی که علائم بیماری ظاهر می شود این بیماری را به

اسکولیوز ایدیوپاتیک به آن دسته از انحراف های جانبی ستون فقرات اطلاق می شود که هیچ گونه تغییرات غیر طبیعی در شکل گیری و جدایش مهره ها نبوده و بیماری زمینه ای نیز وجود نداشته باشد (۵،۱). اسکولیوز ایدیوپاتیک شایع ترین نوع انحراف های جانبی ستون فقرات می باشد که هنوز علت قطعی بیماری مشخص نشده است.

<sup>۱</sup> استادیار گروه ارتوپدی دانشگاه علوم پزشکی تبریز (نویسنده مسئول)

<sup>۲</sup> بورد تخصصی جراحی استخوان و مفاصل

<sup>۳</sup> استادیار گروه ارتوپدی دانشگاه علوم پزشکی تبریز

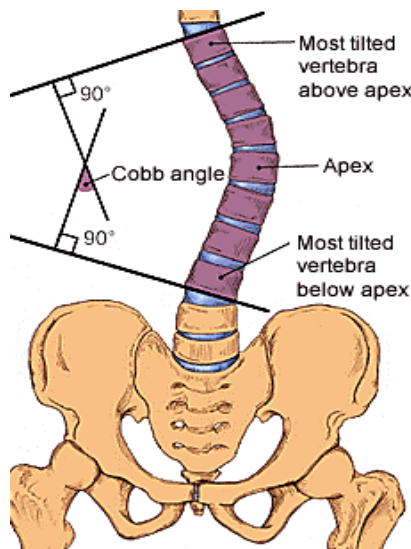
<sup>۴</sup> استادیار گروه ارتوپدی دانشگاه علوم پزشکی تبریز

امکان برقراری کیفیت طبیعی فقرات پشتی و لوردوز کمتری در جهت اصلاح ساژیتال، یکی دیگر از مزیت های مهم این سیستم می باشد که در روش های قبلی ثبات دو نقطه ای از جمله هارینگتون به خصوص در جهت ایجاد لوردوز کمتری وجود ندارد. چهارگوش بودن سیستم C-D علاوه بر ثبات جانبی و خمشی موجب ثبات چرخشی ستون فقرات می شود (۱، ۲، ۱۰). این مطالعه به بررسی نتایج عمل جراحی اصلاحی اسکولیوز ایدیوپاتیک جوانان با سیستم CD پرداخته است.

### بیماران و روش ها

تعداد ۳۰ نفر بیمار مبتلا به اسکولیوز ایدیوپاتیک شامل ۲۲ نفر دختر و ۸ نفر پسر در فاصله سال های ۱۳۷۸ تا ۱۳۸۳ در مرکز آموزشی و درمانی شهداء تحت عمل جراحی اصلاحی قرار گرفتند. پی گیری حداقل ۶ ماه و حداکثر چهار سال و به طور متوسط ۲۱ ماه بود. محدوده سنی بیماران ۱۸ - ۱۰ سال بوده و ۸۰٪ آنها بالای ۱۳ سال داشتند.

اندیکاسیون های جراحی شامل زاویه Cobb بالای ۵۰°، پیشرفت اثبات شده انحنا، عدم پاسخ درمانی به بريس، لوردوز توراسیک، درد پایدار به دنبال درمان محافظه کارانه بود.



شکل (۱)

تعیین درجه انحراف به روش Cobb بوده در گرافی روبروی ایستاده ستون فقرات پشتی و کمتری ابتدا مهره انتهایی فوقانی و تحتانی که حداکثر انحراف را به طرف کانون تعقر داشتند مشخص شده و خطی به محاذات سطح فوقانی مهره انتهایی بالا و سطح تحتانی مهره انتهایی پایین کشیده شده و از خطوط عمود بر آنها زاویه اسکولیوز مشخص شد.

سه دسته شیرخواران<sup>۱</sup>، نوجوانان<sup>۲</sup> و جوانان<sup>۳</sup> تقسیم بندی می کنند که شایع ترین فرم آن نوع جوانان یا Adolescent می باشد (۲).

علت مراجعه این بیماران معمولاً درجاتی از کجی ستون فقرات می باشد که به صورت هم سطح نبودن شانه ها، برجستگی اسکاپولا یا سینه در یک طرف، برجستگی و بالا آمدن یک طرفه لگن، نامتقارن بودن چین های پهلو و تنه ظاهر می شود (۵، ۱). حدود ۳۲٪ بیماران با اسکولیوز ایدیوپاتیک جوانان به درجاتی از ناراحتی های پشت شاک می باشند. با پیشرفت انحنا تغییرات همراه در کانال نخاعی و قوس خلفی مهره ها ظاهر می شود. در اسکولیوزهای ناحیه توراسیک با افزایش انحراف به تدریج ظرفیت تنفسی کاهش پیدا کرده و عملکرد قلبی - ریوی بیمار بدتر شده و می تواند منجر به نارسایی تنفسی شود. اسکولیوزهای ناحیه کمتری نیز ضمن پیشرفت انحنا می تواند منجر به استئوآرتریت شود. مشکلات ظاهری بیمار و اثرات روانی آن نیز قابل بحث می باشد (۲، ۱).

حدود ۱۰٪ بیمارانی که انحراف بیش از ده درجه داشته باشند نیاز به یکی از انواع درمان های اسکولیوز دارند (۲). از اندیکاسیون های عمل جراحی اسکولیوز ایدیوپاتیک، می توان به پیشرفت غیر قابل قبول انحنا، دفورمیتی شدید (بالای ۴۰-۵۰ درجه بر حسب بلوغ استخوانی)، درد غیرقابل کنترل با روش های درمانی غیر جراحی، مشکلات قابل توجه در زیبایی ظاهری، لوردوز توراسیک و اختلال عملکرد عصبی اشاره کرد (۱، ۲، ۹).

امروزه به خوبی ثابت شده است که اسکولیوز ایدیوپاتیک یک انحراف سه بعدی است تا این که فقط انحراف جانبی باشد. وسیله های اصلاحی جدید که به خصوص از سال ۱۹۸۴ توسط Cotrel-Dubousset ارائه شد بر پایه استنباط سه بعدی از اسکولیوز ایدیوپاتیک می باشد، که سعی در اصلاح کورونال - ساژیتال - آگزیمال ستون فقرات دارد.

سیستم C-D شامل فیکساسیون دو طرفه ستون فقرات می باشد که امکان distraction و compression هم زمان در سطوح مختلف ستون فقرات با هدف اصلاح سه بعدی را فراهم می آورد. از آنجایی که نقاط استحکام متعددی بین سیستم و ستون فقرات ایجاد می شود، ثبات اصلاحی قابل توجهی ایجاد می کند که نیاز به وسیله های بی حرکت کننده بعد از عمل ستون فقرات از جمله گچ گیری و اورتوزهای تنه را مرتفع می نماید.

<sup>1</sup> infantile

<sup>2</sup> Juvenile

<sup>3</sup> Adolescent

تحت پیگیری مرتب قرار گرفتند. رادیوگرافی های کنترل ایستاده بلافاصله پس از عمل، ۳ ماه، ۶ ماه و یک سال بعد از عمل، و بعد از آن سالانه گرفته شد و وضعیت فیوژن و زوایا مورد بررسی قرار گرفتند.

### نتایج

سیستم CD برای اصلاح سه بعدی اسکولیوز، افزایش کیفوز پشتی و حفظ لوردوز طبیعی ناحیه لومبر ارائه شده است که در زیر تغییرات به دست آمده هر کدام توضیح داده می شود.

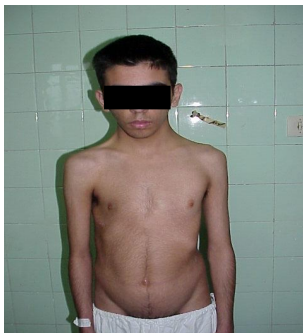در سطح کورونال کمترین زاویه قبل از عمل ۵۰ درجه و بیشترین آن ۱۱۰ درجه و به طور متوسط ۷۰ درجه بود. میزان متوسط اصلاح حاصله ۴۴/۸٪ بود. (حداقل ۲۷ درجه و حداکثر ۶۱ درجه). در آخرین ویزیت بیماران حدود ۴-۱ درجه از میزان اصلاح کاسته شده بود که می تواند ناشی از خطای اندازه گیری نیز باشد.

در سطح ساژیتال میزان اصلاح به دست آمده بررسی شد. انحنای ساژیتال قبل از عمل (از مهره سوم تا دوازدهم توراسیک) به طور متوسط ۱۶ درجه (حداقل ۱۵- و حداکثر ۶۰ درجه) بود که بعد از عمل به ۲۶/۶ درجه افزایش پیدا کرد.

در مورد اصلاح چرخش مهره آپیکال اندازه گیری به روش Nash & Moe بعمل آمد که میزان اصلاح بدست آمده به طور متوسط ۴۶٪ گرید بود بدین معنی که مهره آپیکال کمتر از نیم گرید اصلاح شد و این نشان می دهد که این میزان اصلاح به دست آمده چندان قابل توجه نبوده است.

مورد دیگری که در اصلاح انحرافات جانبی ستون فقرات بررسی شده میزان جابجایی مهره آپیکال (مهره راس تحدب) از خط وسط ساکروم بود. که به طور متوسط ۳ سانتی متر (حداقل ۱/۵ و حداکثر ۴ سانتی متر) اصلاح شد.

قد ایستاده و نشسته بیماران در مقایسه با قبل از عمل ۵ سانتی متر (حداقل ۳ و حداکثر ۱۰ سانتی متر) افزایش یافته بود که در طول مدت کنترل بعد از عمل کاهش نداشت.



عکس ۲: نمای روبروی بعد از عمل

جهت تعیین میزان انعطاف پذیری انحراف از گرافی های روبروی در حالت خم به راست و چپ ستون فقرات در وضعیت دراز کش به پشت استفاده شد (Supine active Bending view).

جهت تعیین وسعت و محدوده فیوژن و نیز وسیله گذاری برای انحنای توراسیک از مشخصات king etal استفاده شد و مهره با ثبات (stable) در انتهای تحتانی انحنای پیدا شد.

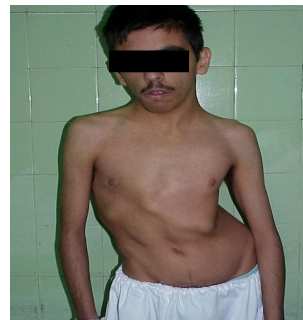در بیمارانی که رشد آنها کامل بود قد ایستاده و در غیر این صورت قد نشسته (شامل سر، گردن، تنه، لگن) جهت کنترل قبل و بعد از عمل اندازه گیری شدند.

بیمارانی که اندازه زاویه انحنای در حالت خم به طرف تحدب (Bending view) به کمتر از ۴۰ درجه می رسید تحت عمل جراحی یک مرحله ای شامل اصلاح و فیوژن خلفی همراه با بی حرکتی به وسیله سیستم CD قرار گرفتند. در غیر این صورت عمل جراحی دو مرحله ای انجام گرفت.

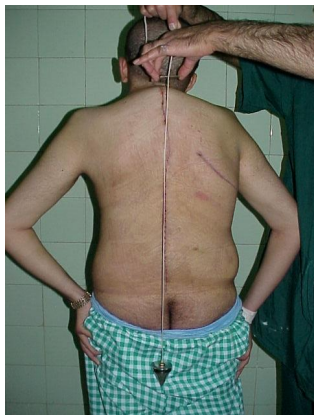مرحله اول: شامل آزاد سازی فضاهای بین مهره ای بود. پس از آن از کشش استخوانی هیلو - فمورال به مدت ۱۴-۱۰ روز با کنترل علایم عصبی جهت اصلاح تدریجی انحنای استفاده شد.

مرحله دوم: در این مرحله بیمار با رعایت اصول مربوطه به صورت رو به شکم قرار داده شده و با برش طولی خط وسط عضلات اطراف مهره ها از روی عناصر خلفی کنار زده شده و خون گیری به عمل می آمد سپس سیستم CD با کنترل دستگاه C - Arm به صورت فیکساسیون چند نقطه ای سوار شده و سعی در اصلاح انحراف جانبی و اعمال کیفوز ناحیه سینه ای و لوردوز کمری به عمل می آمد.

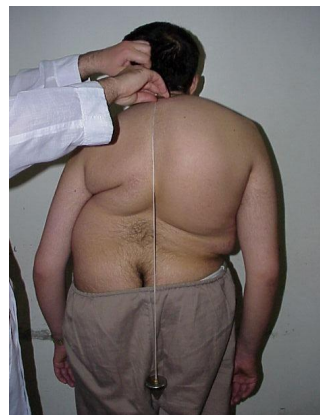برای اطلاع از اختلالات عصبی احتمالی از تست wake up استفاده شده جهت اجرای این تست از نوعی روش بی هوشی استفاده می شود که در آن بیمار حین عمل هوشیار بوده ولی احساس درد نمی کند. با آموزش قبل از عمل به بیمار ما از او می خواهیم انگشتان پای خود را حرکت دهد. در صورت اطاعت از دستورات، تست مثبت تلقی شده و نشانه عدم کشش نخاع می باشد. بعد از عمل از وسایل بی حرکت کننده خارجی استفاده نشد. بیماران



عکس ۱: نمای روبروی قبل از عمل  
پسر ۱۸ ساله با اسکولیوز ایدیوپاتیک



عکس ۲: نمای خلفی بعد از عمل



عکس ۱: نمای خلفی قبل از عمل

بیمار با اسکولیوز ایدیوپاتیک

## عوارض

در یک مورد به دنبال کشش اسکلتال فلج عصب زوج ۶ به وجود آمد که کشش متوقف شده و سه ماه بعد از عمل مشکل بیمار رفع شد. غیر از موارد بالا علائم عصبی در اندام‌های فوقانی و تحتانی مشاهده نشد.

یک مورد عفونت عمقی وجود داشت که شستشو و دبریدمان مکرر انجام شده و به علت محکم بودن سیستم CD ۱۲ ماه بعد از عمل به دنبال جوش خوردگی کامل سیستم خارج شده و ترشحات چرکی کنترل شد.

یک مورد که انحراف توراسیک ۱۴۰ درجه داشته و ظرفیت تنفسی کمتر از ۵۰٪ نرمال بود به دنبال مرحله اول عمل شامل توراکوتومی دچار نارسائی تنفسی شده و امکان عمل خلفی مقدور نشد.

برجستگی خلف قفسه سینه در طرف تحدب در تمام بیماران کاهش پیدا کرد ولی کاملاً از بین نرفت.

## بحث

موفقیت دراز مدت جراحی اسکولیوز بستگی به حفظ اصلاح انحراف، وجود تعادل تنه ای در هر دو صفحه کرونال و ساژیتال و نیز عدم وجود کمر درد مزمن دارد (۹). سیستم CD روش موثر و مطمئنی در اصلاح اسکولیوز جوانان می باشد. اهمیت این روش و مزایای آن نسبت به روش‌های دیگر از چند نظر مورد بررسی قرار می گیرد.

میزان فیوژن گزارش شده با بکارگیری وسیله CD، ۹۵٪ و ایجاد پایداری و ثابت سازی محوری (Axial Stability) چهار برابر میله هارینگتون گزارش شده است (۱۰).

در این مطالعه زاویه قبل از عمل در صفحه کرونال به طور متوسط ۷۰ درجه بود که به طور متوسط ۴۴/۸٪ اصلاح حاصل شد. این میزان اصلاح قابل مقایسه با سایر مطالعات انجام شده با CD می باشد. در مطالعه Lenke و همکاران، میزان حاصله برای انحنای مشابه در حدود ۵۰٪ بوده است (۴).

در صفحه ساژیتال انحنای توراسیک که در ۱۸ مورد به صورت هیپوکیفوز بود متوسط اصلاح حاصله ۱۰/۶ درجه بود و در ۱۲ مورد دیگر که به صورت هیپرکیفوز بود متوسط اصلاح حاصله ۲۲/۲ درجه بود که قابل مقایسه با مطالعات دیگر می باشد.

در مطالعه Labelle و همکاران که به مقایسه بازسازی سه بعدی قبل و بعد از عمل ستون فقرات و قفسه سینه در بیماران با اسکولیوز ایدیوپاتیک عمل شده با سیستم CD پرداخته اند، میزان اصلاح انحنای کرونال ۵۰٪ و در نمای ساژیتال ۲۴٪ بوده و کیفوز توراسیک در صفحه ساژیتال به خوبی حفظ شده بود (۱۲).

امکان اصلاح با سیستم هارینگتون در اسکولیوز ایدیوپاتیک محدود است، زیرا محل اعمال نیرو در دو انتهای میله بوده و در صورتی که نیروی بیش از حد وارد شود باعث شکستن لامینا خواهد شد (۲). وقتی دیستراکشن به تمام انحنای اعمال می شود انحنای را در هر دو سطح کرونال و ساژیتال اصلاح می کند. با این که انحنای در صفحه کرونال همیشه پاتولوژیک است ولی در صفحه ساژیتال، کیفوز پستی و لوردوز کمری به صورت فیزیولوژیک وجود دارد. در

سیستم هارینگتون این انحناها نیز کاهش می‌یابند، که باعث به وجود آمدن حالت Flat Back می‌شود (۲). با سیستم CD هم می‌توان دیستراکشن و هم کمپرسن را در طول یک میله انجام داد و لذا امکان حفظ انحناهای فیزیولوژیک وجود دارد (۴). در مطالعات مختلف از جمله Ilkka Helenius و همکاران (۱۳)، Fitch-RD و همکاران (۱۴)، بیماران عمل شده با سیستم CD اصلاح دراز مدت بهتری نسبت به بیماران عمل شده با میله هارینگتون داشته‌اند و حرکات طبیعی ستون فقرات در آنها به مراتب بهتر بوده است. John M. Rhee و همکاران، در مطالعه‌ای به اهمیت حفظ یا اعاده تعادل در نمای ساژیتال ستون فقرات و نیز ارتباط سلامت دراز مدت فقرات با اعاده کیفیت پستی و لوردوز کمتری تاکید نموده‌اند (۱۵). در سیستم Luque نیز فیکساسیون سگمنتال امکان پذیر است ولی با توجه به احتمال بالای بروز عوارض عصبی به دلیل عبور سیم‌های زیر لامینا در این سیستم، نمی‌توان از آن در درمان اسکلیوزهای ایدیوپاتیک استفاده کرد و اندیکاسیون آن محدود به اسکلیوزهای نوروماسکولر است (۴). در مورد اصلاح چرخش مهره آپیکال توسط سیستم CD اختلاف نظر وجود دارد. در مطالعه ما بهبود قابل توجه چرخش مهره آپیکال مشاهده نگردید (۴۶٪ یک grade). در حالی که گزارش‌های (۱۷) Dubousset et al (۶) و Ecker et al (۱۶)

Shufflebarger حاکی از اصلاح مناسب بوده است. در مطالعات (۴) Lenke et al و (۱۳) Shlenzka et al نیز بهبود قابل توجه در میزان چرخش مهره آپیکال مشاهده نشده است. در مطالعه ما عوارض مهم از قبیل عوارض عصبی دایمی و نیز از دست رفتن فیکساسیون مشاهده نشد. میزان عوارض در مطالعه ما (۳٪) کمتر از برخی مطالعات دیگر از جمله Ilkka Helenius و همکاران (۲۶٪) بوده است (۱۳). استحکام سیستم CD که به علت متعدد بودن محل‌های فیکساسیون می‌باشد علاوه بر امکان اصلاح بیشتر انحنا، احتمال از دست دادن فیکساسیون را نیز کمتر کرده است که این در مقایسه با سیستم هارینگتون قابل ملاحظه است. در یک مطالعه دراز مدت، که به علایم ستون فقرات کمتری در بیماران عمل شده با CD پرداخته‌اند، اگر چه مقداری تغییرات دژنراتیو در MRI و رادوگرافی‌های دینامیک وجود داشته ولی کیفیت زندگی و فعالیت‌های روزانه شبیه جمعیت عادی در همان سن بوده است (۷). در حالی که در مطالعات دراز مدت مربوط به سیستم هارینگتون میزان قابل توجه درد و مشکلات مربوط به فعالیت‌های روزانه وجود داشته است (۸). به طور خلاصه سیستم‌های فیکساسیون چند نقطه‌ای از جمله CD، روش مناسبی برای اصلاح و حفظ آن در اسکولیوز ایدیوپاتیک بوده و نیاز به بی‌حرکتی‌های طولانی مدت بعد از عمل به وسیله گچ‌گیری تنه را مرتفع می‌نماید.

## References:

- Hering JA. Tachdjians pediatric orthopedics. 3th Ed. New York: Saunders; 1990. P: 213-312.
- Canale ST. Campbells operative orthopaedics. 9th Ed. New York: Mosby; 1998. P. 2850-2909.
- Morrissy RT, Weinstein SL. Lovell and Winter's pediatric orthopaedics. 5th Ed. New York: Lippincott; 1996. P: 625
- Lenke LG, Bridwell KH, Baldus C, Blanke K, Shoeneker PL. Contrel-Dubbusset instrumentation for adolescent idiopathic scoliosis. J Bone Joint Surg AM 1992; 74(7): 1056-66.
- Raggio CL. Sexual dimorphism in adolescent idiopathic scoliosis. Orthop Clin N Am 2006; 37: 555-8.

- Ecker ML, Betz RR, Trent PS, Mahboubi S, Mesgarzadeh M, Bonakdapour A, et al. Computer tomography evaluation of Cotrel -Dubousset instrumentation in idiopathic scoliosis. J Spine 1988; 13:1141-4.
- Perez-Grueso FS, Fernandez-Baillo N, Arauz de Roblas S, Garcia Fernandez A. The low lumbar spine below cotrel- Dubousset instrumentation: long term findings. J Spine. 2000; 25(18): 2333-41.
- Cochran T, Irstam L, Nachemson A. Longterm anatomic and functional changes in patients with adolescent idiopathic scoliosis treated by Harrington rod fusion. J Spine 1983; 8(6): 576-84.
- Roach JW. Adolescent idiopathic scoliosis. Orthop Clin North Am 1999; 30:353-65.

10. Farcy JP, Weidenbaun M, Michelsen CB, Hoeltzel DA, Athanasion KA. A comparative biomechanical study of spinal fixation using CD instrumentation. *J Spine* 1987; 12: 877-81.
11. Cobb JR. Outline for the study of scoliosis. *Instr Course Lect* 1948; 5: 261-75
12. Labelle H, Danesreau J, Belleffeur C, de Guise JA, Rivard C-H, Poitas B. Comparison between preoperative and post operative three-dimensional reconstructions of idiopathic scoliosis with the Cotrel-Dubousset procedure. *J Spine*. 1995; 20(23): 2487-92.
13. Ilkka H, Ville R, Timo Y, Mauno Y, Dietrich S, Miia H, et al. Harrington and cotrel-Dubousset instrumentation in adolescent idiopathic scoliosis. *JBJS* 2003; 85: 2303-9.
14. Fitch RD, Turi M, Bowman BE, Hardaker WT. Comparison of Cotrel-Dubousset and Harrington rod instrumentations in idiopathic scoliosis. *J Pediatr Orthop* 1990; 10(1): 44-47.
15. Rhee JM, Bridwell KH, Won DS, Lenke LG, Chotiganichava C, Hanson DS. Sagittal plane analysis of adolescent idiopathic scoliosis. *J Spine* 2002; 27: 2350-6.
16. Shufflebarger HL, Clark C. Cotrel-Dubousset instrumentation in adolescent idiopathic scoliosis. *Orthop Trans J* 1987; 11: 49-50.  
Dubousset J, Graf H, Miladi L, Cotrel Y. Spinal and thoracic derotation with CD instrumentation. *Orthop Trans J* 1986; 10: 36.