

## معرفی روش جدید یورترونئوسیستومی در بیماران پیوندی

محمدرضا محمدی فلاح<sup>۱</sup>، دکتر علی تقی زاده افشاری<sup>۲</sup>، دکتر اسدی<sup>۳</sup>، دکتر علی غفاری مقدم<sup>۴</sup>، ایوب مولایی<sup>۵</sup>، منیره ساده حال<sup>۶</sup>

تاریخ دریافت 85/10/25، تاریخ پذیرش 86/01/29

## چکیده

**پیش زمینه و هدف:** پیوند کلیه درمان انتخابی برای نارسایی مزمن کلیه است. بکارگیری تکنیک آناستوموز یورترووزیکال مناسب می تواند از اغلب خطر ها بر کلیه پیوند جلوگیری کند. یورترونئوسیستومی خارج مثانه ای در پیوند کلیه به علت میزان عوارض کمتر و آسان بودن فن محبوبیت خاص پیدا کرده است. این کاهش در عوارض به علت محدود بودن برش در روی مثانه و نیاز به سگمان حالبی کوتاه تر از دهنده می باشد. ما عوارض ارولوژیک جدید به نام باری - تاگوچی را در ۱۱۴ بیمار پیوندی بررسی کردیم.

**بیماران و روش:** ما به صورت آینده نگر همه عوارض ارولوژیک این تکنیک یورترونئوسیستومی جدید را در روی بیماران پیوندی، ثبت و آنالیز کردیم. مدت انجام پیوند یک سال و از سپتامبر ۲۰۰۴ تا سپتامبر ۲۰۰۵ و مدت پیگیری بعد از پیوند متوسط ۱۸ ماه (مابین ۲۴ - ۱۲) بود. عوارض ارولوژیک شامل خونریزی عارضه دار، فیستول ادراری، تنگی حالب و ریفلاکس می شد. همچنین مدت زمان آناستوموز حالب در بیماران ثبت شد. **یافته ها:** در کل میزان عوارض ارولوژیک در ۶ (۲۵/۵٪) بیمار مشاهده شد که شامل یک لیک ادراری (۰/۸۶)، سه انسداد حالب (۳/۵٪) و یک هماچوری عارضه دار (۰/۸۶) بود. ریفلاکس علامت دار دیده نشد. مدت آناستوموز حالب متوسط ۸/۱۵ دقیقه (مابین ۱۷-۴) بود. **نتیجه نهایی:** فن یورترونئوسیستومی خارج مثانه ای باری - تاگوچی (روش جدید) تکنیکی ساده، سریع و با عوارض ارولوژیک قابل قبول است و به همین علت یکی از روش های انتخابی در مرکز ما شده است.

**کل واژگان:** پیوند کلیه، انسداد حالب، عوارض اورولوژیک، روش باری تاگوچی

مجله پزشکی ارومیه، سال هجدهم، شماره چهارم، ص ۶۷۴-۶۷۰، زمستان ۱۳۸۶

آدرس مکاتبه: بیمارستان امام خمینی (ره) ارومیه، بخش پیوند، تلفن ۰۹۱۴۱۴۱۷۵۵۵

E-mail: mrmf222tir@msn.com

## مقدمه

یورترونئوسیستومی خارج مثانه ای در پیوند کلیه به علت میزان عوارض کمتر و آسان بودن تکنیک محبوبیت پیدا کرده است (۵-۲). این کاهش در عوارض به علت محدود بودن برش در روی مثانه و نیاز به سگمان حالبی کوتاه تر از دهنده می باشد (۱۴-۶). در مرکز ما فن یورترونئوسیستومی خارج مثانه ای لیک Gregory با نتایج مشابه گزارش های سایر مراکز، برای چندین سال استفاده می شد.

پشرفتهای بزرگی در دو دهه اخیر در پیوند کلیه صورت گرفته است. عوارض ارولوژیک بعد از پیوند کلیه در بیشتر گزارش های علمی ذکر شده است. با بهبودی های اخیر در بقا پیوند همراه با ایمنوساپرسوهای بهتر، از دست دادن بیمار و یا پیوند در اثر مشکلات فنی غیرقابل قبول خواهد بود. این موضوع اهمیت بیشتری در دهنده های زنده دارد.

<sup>۱</sup> دانشیار دانشگاه علوم پزشکی ارومیه (نویسنده مسئول)

<sup>۲</sup> استاد دانشگاه علوم پزشکی ارومیه

<sup>۳</sup> متخصص ارولوژی

<sup>۴</sup> استادیار دانشگاه علوم پزشکی ارومیه

<sup>۵</sup> مترون پرستاری

<sup>۶</sup> کارشناس و مسئول بخش پیوند کلیه بیمارستان امام خمینی ارومیه

ما در یک مطالعه در سال ۱۹۹۳ نتایج قابل قبولی را با روش توصیف شده توسط Barry به دست آوردیم و از آن زمان این فن را در بیماران پیوند کلیه استفاده کردیم. از سال ۲۰۰۳ از فن جدید به نام Barry - Tagochi برای بازسازی دستگاه ادراری در بیماران پیوندی استفاده می کنیم.

ما بر اساس این فرض که تکنیک Barry-Tagochi برای بازسازی دستگاه ادراری در بیماران پیوندی ساده، سریع و دارای مکانیسم آنتی ریفلکس است، تصمیم به انجام این تحقیق کردیم.


## مواد و روش

بین سپتامبر ۲۰۰۴ تا سپتامبر ۲۰۰۵ تکنیک یورترونوسیتومی خارج مثانه ای Barry - Tagochi را در ۱۱۴ دریافت کننده پیوند کلیه انجام دادیم. این بیماران در ۱۰۶ مورد از LURD، ۶ مورد از LRD و ۸ مورد مرگ مغزی غیر فامیل کلیه دریافت کردند. متوسط سن دریافت کنندگان کلیه ۳۶ سال (بین ۶-۶۴) و متوسط سن دهنده ها ۲۸ سال (بین ۱۷-۵۸) و نسبت مرد به زن دریافت کنندگان کلیه ۵۱/۷۵٪ به ۴۸/۲۵٪ و دهنده ها کلیه ۹۵٪ به ۵٪ بود.

همه دریافت کنندگان کلیه متوسط ۱۲ ماه (بین ۶-۱۸ ماه) بعد از عمل پیگیری شدند. این پیگیری در افراد پیوندی شامل انجام بررسی های روتین کلینیکی و بیوشیمیایی می شد. وقتی به یک عارضه ارولوژیک شک می کردیم، روش های تشخیصی اختصاصی تری به کار می بردیم. این روش ها شامل سونوگرافی، یورتروگرافی داخل وریدی (IVP)، پیلوگرافی آنته گرید، سیستوگرافی رتروگرید و سی تی اسکن می شد. همه عوارض ارولوژیک به صورت آندوسکوپیک و یا جراحی باز اصلاح می شدند. عوارض ارولوژیک شامل فیستول ادراری، تنگی حالب، ریفلکس از مثانه به حالب (VUR) و هماچوری عارضه دار بود. همه داده ها به صورت میانگین (mean) و میانه (median) تا جای که مقدور بود، ارائه شد.

## فن

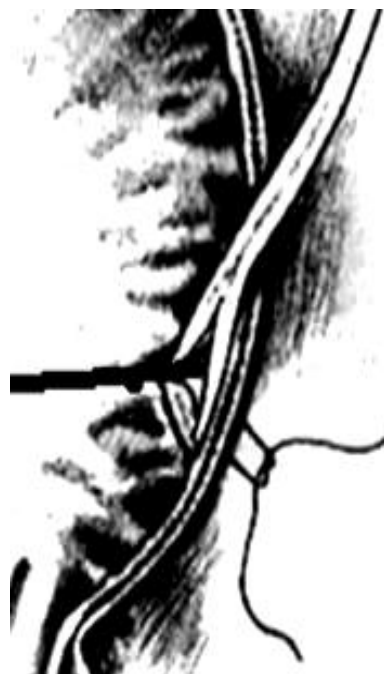بعد از آناستوموز عروق کلیه به سیستم گردش خون گیرنده، دقت می شد که حالب خون رسانی خوب داشته باشد. سپس کلیه در محل خود قرار گرفته و حالب به اندازه مورد نیاز بریده می شد. اسپاچولاسیون دیستال حالب به طول ۵ mm انجام شده و دقت می شد که این اسپاچولاسیون به عروق اطراف حالب آسیب نرساند. در مرحله بعد استنت DJ به حالب تعبیه می شد.



Barry

+

Tagochi



نیاز به باز کردن جراحی و آناستوموز مجدد حالب و بستن مثانه پیدا کرد.

مداخله جراحی در بیشتر بیماران عارضه‌دار در پیگیری متوسط ۱۲ ماهه (بین ۶-۱۸) بعد از پیوند، موفقیت آمیز بود. آنالیزهای چند متغیری با استفاده از روش Cox proportional hazards نشان داد که درمان جراحی عوارض ارولوژیک باعث افزایش مرگ و یا نارسایی کلی گرفت نمی‌شود. در بیماران پیوندی با این روش ریفلاکس علامت دار رویت نشد ولی در VCUG راندوم در ۵۰ مورد بیمار ۲ مورد VUR گرید پایین (G 1-2) پیدا شد و به علت نداشتن علائم و نشانه‌های UTI نیاز به درمان پیدا نکردند.

### بحث

از زمان پیشرفت پیوند کلیه، عوارض ارولوژیک بزرگ‌ترین نگرانی بوده است. در دهه اخیر بهبودی قابل توجهی در میزان چنین عوارضی اتفاق افتاده است. احتمالاً به علت بهبودی رژیم‌های ایمنوسپرسیو بعد از کشف سیکلوسپورین باشد (۱۵). بررسی مقاله‌های میزان متغیری از عوارض ارولوژیک را ذکر کرده اند. اخیراً میزان عوارض ارولوژیک تشخیص داده شده در بیماران پیوندی ۱۰-۲٪ گزارش شده است. تنگی حالب و لیک ادراری و یا تشکیل فیستول بیشترین عارضه بوده است (۱۶-۱۵).

یک مطالعه علل ایجاد عوارض ارولوژیک را در فاز زودرس ایسکمی و مشکل جراحی، و در فاز تاخیری عفونت و ایسکمی گزارش کردند (۱۷). در گزارش‌هایی که عوارض ارولوژیک کمتری داشته‌اند، چند اقدام را مهم تلقی کردند که شامل استفاده روتین از استنت، طول حالبی کوتاه، افزایش مهارت و تجربه جراح بود (۱۸).

فن یورترونوسیتومی خارج مثانه به آرامی بعد از سال ۱۹۶۱ که توسط آقای lich Gregory توصیف شد، محبوبیت پیدا کرد. این تکنیک به عنوان روشی جهت ریمپلانتاسیون حالب به مثانه در بیماران پیوندی استفاده شد. میزان عوارض دیگر روش‌های یورترونوسیتومی خارج مثانه ای ۷/۵ - ۳/۷٪ در چندین مرکز گزارش شده است (۱۹، ۲۰، ۲۱).

اخیراً گروه Thrasher ترانس وزیکال و اکسترا وزیکال را مقایسه و میزان عوارض پیدا شده به ترتیب ۹/۴٪ و ۳/۷٪ گزارش کرد (۱۹). Gibbons در سال ۱۹۹۲ در ۱۰۰۰ بیمار با روش Barry ۲/۱٪ عوارض پیدا کرد که شامل خون‌ریزی، اکستراواژیشن و VUR بود (۲۰). در یک مطالعه دیگر گروه Colin در تکنیک Barry بدون استفاده از استنت ۳٪ و با استفاده از استنت ۴۶٪ VUR (G 1) پیدا کردند (۲۱). گروه Gutierrez در ۷۹ بیمار پیوند کلیه با استفاده از روش یورترونوسیتومی خارج مثانه ای Tagochi ۲ مورد فیستول پیدا کرد و VUR و تنگی نداشتند (۲۲). ایشان روش خارج مثانه ای را به خاطر میزان عوارض کمتر و سادگی آن توصیه کردند.

مثانه با محلول آنتی بیوتیک از طریق کاتتر فولی شده و کاتتر کلامپ می‌شد. بعد از پاک کردن چربی اطراف مثانه، آن را به طرف قدام چرخش می‌دادیم. دو برش موازی و عرضی در دیواره مثانه با فاصله ۳-۴ سانتی متر داده می‌شد. برش دیستال را به طرف پایین تا رویت و بیرون زدن مخاط ادامه داده می‌شد. تونل زیر مخاطی خارج مثانه ای با استفاده از right angle clamp ایجاد و حلب اسپاچوله شده و دارای استنت توسط همان clamp به داخل تونل کشیده می‌شد (مانند فن Barry). پرستار کلامپ بر داشته و محلول آنتی بیوتیکی از مثانه تخلیه می‌شد. سپس یک برش عرضی در مخاط مثانه داده می‌شد. به وسیله یک بخیه ای U شکل دیستال حالب به دام مثانه کاشته می‌شد (مانند فن Tagochi). در این بخیه یک سوزنی با استفاده از ویکریل ۴-۰، سوزن از دیواره مثانه وارد و از طریق سوراخ orifice جدید خارج می‌شد. این سوزن از بیرون به داخل و از داخل به بیرون دیستال حالب برده و در آخر این سوزن از orifice جدید وارد و از دیواره مثانه بیرون آورده می‌شد. دو انتهای بخیه از هم ۱ سانتی متر و از orifice جدید ۲ سانتی متر فاصله داده می‌شد. در آخر دو طرف بخیه کشیده و به دیواره مثانه چسبانده و گره می‌شد. سیستوستومی دیستال با بخیه های ۴-۰ ویکریل بسته می‌شد. استنت حالبی را برای ۲ هفته نگه می‌داشتیم.

### نتایج

در کل ۶ (۵۵/۲۵٪) پیوند کلیه در مدت یک سال بعد از پیوند با عوارض ارولوژیک همراه بودند و نیاز به جراحی پیدا کردند. نشانه‌های کلینیکی عوارض ارولوژیک مشاهده شده بعد از پیوند به طور شایع شامل افزایش سطح سرمی کراتینین (Cr) یا علائم کلینیکی ارومی، لیک ادراری از محل زخم، هم‌چوری و UTI بود. در ۴ (۳۳/۵٪) بیمار که مشکوک به انسداد بودند، سونوگرافی به عمل آمد. هیدرونفروز متوسط تا شدید گزارش کرده بود. نفروستومی پره کوتانئوس (PCN) در این بیماران انجام شد. مطالعه پیلوگرافی آنته گرید از محل نفروستومی انجام گرفت و شایع‌ترین محل تنگی در محل آناستوموز حالب به مثانه بود و اکسپلوراسیون جراحی در همان محل تنگی را تایید کرد. درمان اندوسکوپیک و یا نگهدارنده برای این بیماران موفقیت آمیز نبود. در یک مورد یورتروپورتوستومی با استفاده از حالب دهنده و حالب خود بیمار (Native) صورت گرفت. در ۳ مورد دیگر پیلوپورتوستومی با استفاده از لگنچه دهنده و حالب خود بیمار (Native) انجام شد.

در یک (۱۰/۸۶٪) مورد هم‌چوری عارضه دار اتفاق افتاد و فقط نیاز به تخلیه با اندوسکوپ پیدا کرد. در یک (۱۰/۸۶٪) بیمار لیک ادراری وجود داشت که علت آن دفکت مثانه و اسپاچولاسیون با طول زیاد بود که به درمان اندوسکوپیک و نگهدارنده جواب نداد و

استفاده از تونل زیر مخاطی که از بیرون مثانه در بین دو برش موازی ایجاد شده و بخیه U شکل (یعنی ترکیب Barry و Tagochi) معقول به نظر می‌رسد. تونل ایجاد شده با مکانیسم آنتی ریفلکس باعث کاهش لیک ادراری شده و در زمینه آن درناژ طولانی مدت مثانه را نیز از بین می‌برد.

نتایج عالی به دست آمده از فن Barry - Tagochi (یورترونوسیتومی خارج مثانه جدید) را می‌توان به دستکاری کم موقع آناستوموز، تلاش برای حفظ گردش خون حالب، استفاده از حالب کوتاه جهت کاهش ایسکمی دیستال حالب و استفاده روتین از استنت نسبت داد. علاوه بر این، فن Barry - Tagochi جریان ادراری بالا را که بعد از زمان ایسکمی سرد کوتاه مدت و یا در کلیه پیوندی از دهنده های زنده اتفاق می‌افتد، مقدور می‌سازد.

### نتیجه کلی

فن Barry - Tagochi (یورترونوسیتومی خارج مثانه جدید) یک فن سریع، ساده و با عوارض ارولوژیک در حد قابل قبول است. واضح است که فن های ساده به تکنیک های پیچیده ارجحیت دارد، به شرط این که نتایج به دست آمده برابر و عوارض آن خیلی راحت درمان شود. بنابراین فن Barry - Tagochi یکی از فن های ریمپلانتاسیون خارج مثانه خوب در مرکز ما شده است.

مزایای یورترونوسیتومی خارج مثانه ای شامل زمان کم عمل جراحی، جلوگیری از سیستوستومی اضافی، تقریباً بدون هماچوریک بودن، توانای استفاده از حالب کوتاه، عدم نیاز به استنت، درناژ با کاتتر فولی کوتاه مدت و تداخل نداشتن با فانکشن حالب خود بیمار (Native) است.

میزان عوارض با افزایش استفاده از استنت به صورت قابل توجه کم شده است. تعداد زیادی از محققان استفاده روتین از استنت حالی و نگه داشتن آن را که باعث کم شدن میزان عوارض ارولوژی به ویژه لیک ادرای و انسداد زودرس بعد از عمل می‌شود، توصیه می‌کنند (۲۳،۲۴). این موضوع در مطالعه راندومی توسط گروه Benoit تایید شد (۲۵). اما استفاده از استنت بدون خطر هم نیست. از بین رفتن استنت (Degradation)، پوشیده شدن استنت (Encrustation)، مهاجرت و افزایش میزان UTI در مطالعات مختلف گزارش شده است (۲۴).

گروه Emiroglu میزان عوارض ارولوژیک کمتری را در تیم جراحی با سابقه جراحی ۲۵ سال گزارش کردند (۲۶). در برنامه ما دو جراح پیوند کلیه تقریباً همه پیوندهای کلیه و درمان عوارض آنها را در ۱۷ سال گذشته بر عهده داشتند و این منجر به روش بهتری جهت کاهش عوارض ارولوژیک شده است.

### References:

1. El-Mekresh M, Osnan Y, Ali-El-Dein B, El-Diasty T, Ghoneim MA. Urological complications after living-donor renal transplantation. *BJU Intern* 2001; 87: 295-306.
2. Wasnick RJ, Butt KMH, Laungani G, Shirani K, Hong JH, Adamsons RJ, et al. Evaluation of anterior extravesical ureteroneocystostomy in kidney transplantation. *J Urol* 1981 126: 306.
3. Shah S, Nath V, Gopalkrishnan G, Pandey AP, Shastri JCM. Evaluation of extravesical and Leadbetter-Politano ureteroneocystostomy in kidney transplantation. *Brit J Urol* 1988; 62: 412.
4. Hefty TR. Experience with parallel incision extravesical ureteroneocystostomy in kidney transplantation. *J Urol* 1985 134: 455.
5. Konnak JW, Herwig KR, Finkbeiner A, Turcotte JG, Freier DT. Extravesical ureteroneocystostomy in 170 renal transplant patients. *J Urol* 1975; 113: 299.
6. Hakim NS, Benedetti E, Pirenne J, Gillingham KJ, Payne WD, Dunn DL, et al. Complications of ureterovesical anastomosis in kidney transplant patients: the Minnesota experience. *Clin Transplant* 1999; 8: 504.
7. Knechtle SJ. Ureteroneocystostomy for renal transplantation. *J Am Coll Surg* 1999 188: 707.
8. Delin G, Bulang H. A new surgical technique of vesicoureteric anastomosis in renal transplants (80 reports). *Transplant Proc* 1998; 30: 3010.
9. Pleass HC, Clark KR, Rigg KM, Reddy KS, Forsythe JL, Proud G, et al. Urologic complications after renal transplantation: a prospective randomized trial comparing different techniques of ureteric anastomosis and the use of prophylactic ureteric stents. *Transplant Proc* 1995; 27: 1091.
10. MacKinnon KJ, Oliver JA, Morehouse DD, Taguchi Y. Cadaver renal transplantation:

- emphasis on urological aspects. *J Urol* 1968; 99: 486.
11. Lich R, Howerton LW, Davis LA. Recurrent urosepsis in children. *J Urol* 1961; 86: 554.
  12. Butterworth PC, Horsburgh T, Veitch PS, Bell PR, Nicholson ML. Urological complications in renal transplantation: impact of a change of technique. *Br J Urol* 79: 499.
  13. Barry JM, Hatch DA. Parallel incision, unstented extravesical ureteroneocystostomy: followup of 203 kidney transplants *J Urol* 1985; 134: 249.
  14. Satwekar R, Gandhi R. Extravesical ureteroneocystostomies in kidney transplant: comparison between Lich-Gregoir and Barry's technique in our first 50 kidney transplants (India). *Transplant Proc* 1992; 24: 1873.
  15. Shoskes DA, Hanbury D, Cranston D, Morris PJ. Urological complications in 1000 consecutive renal transplant recipients. *J Urol* 1995; 153:18.
  16. Rosenihal JT. Editorial-urological complications of renal transplantation. *J Urol* 1993; 150: 1121.
  17. Pisani F, Iaria G, D'Angelo M, Rascente M, Barletta A, Rizza V, et al. Urologic Complications in Kidney Transplantation. *J Transpl Proc* 2005; 37: 2521-2.
  18. Whang M, Geffner S, Baimeedi S, Bonomini L, Mulgaonkar S. Urologic Complications in Over 1000 Kidney Transplants performed at the Saint Barnabas healthcare system. *J Transpl proc* 2003; 35(4): 1375-7.
  19. Thrasher JB, Temple DR, Spees EK. Extravesical versus Leadbetter-politano ureteroneocystostomy: a comparison of urological complications in 320 renal transplants. *J Urol* 1990; 144:1105.
  20. Gibbons WS. Complications following unstented parallel incision extravesical ureteroneocystostomy in 1000 kidney transplants. *J Urol* 1992; 148: 38.
  21. Conlin MJ. Postoperative cystography in unnecessary following renal transplantation with parallel incision extravesical ureteroneocystostomy. *Tech Urol* 2001; 7:55
  22. Gotierrez Banos JL. Single- stitch extravesical ureteroneocystostomy in kidney transplantation ( Taguchi's Technic). *Actas Urol ESP* 1994; 10: 569.
  23. Nicholson ML, Veitch PS, Donnelly PK, Bell PR. Urological complications of renal transplantation: the impact of double J ureteric stents. *Ann R Coll Surg Engl* 1991; 73: 316±21.
  24. Nicol DLP, Ng K, Hardie DR, Wall DR, Hardie IR. Routine use of indwelling ureteral stents in renal transplantation. *J Urol* 1993; 150: 1375±9.
  25. Benoit G, Blanchet P, Eschwege P, Alexandre L, Bensadoun H, Charpentier B. Insertion of a double pigtail ureteral stent for the prevention of urological complications in renal-transplantation-a Prospective randomized study. *J Urol* 1996; 156(3): 881-4.
  26. Emiroglu K, Karakayall H, Sevmis S, Akkoc H, Bilgin N, Haberal M. Urologic complications in 1275 consecutive renal transplantations. *Transpl Proc* 2001; 33:2016.