

ارزیابی شیوع کانال مزیباکال دوم در مولر اول ماگزایلا با استفاده از دستگاه توموگرافی کامپیوتری با اشعه مخروطی در افراد مراجعه کننده به کلینیک‌های رادیولوژی شهر ارومیه از سال ۱۳۹۳ تا ۱۳۹۵

آیسان غزنوی^۱، امیر ایل‌بیگی دیارجان^۲، اکبر عباس زاده^۳، محمد جعفری حیدرلو^۴، مازیار اسمعیلی مقدم^{۵*}

تاریخ دریافت ۱۳۹۶/۰۵/۲۷ تاریخ پذیرش ۱۳۹۶/۰۸/۰۳

چکیده

پیش‌زمینه و هدف: هدف از این مطالعه بررسی شیوع کانال مزیباکال دوم در مولر اول ماگزایلا با استفاده از توموگرافی کامپیوتری با اشعه مخروطی در بیماران مراجعه کننده به کلینیک‌های رادیولوژی در شهر ارومیه می‌باشد.

مواد و روش کار: در این مطالعه توصیفی مقطعی ۱۶۷ تصویر CBCT از مولر اول ماگزایلا مورد بررسی قرار گرفت. تصاویر با $kVp=90$ MA=12 و باوکسل سایز ۰/۲ میلی‌متر در $FOV=9*13$ cm که آناتومی ماگزایلا را شامل شود، تهیه شد. تصاویر در مقطع اگزایال با $slice\ thickness=1$ mm و $interval=1$ mm از کف پالپ چمبر تا ۴-۵ میلی‌متر پایین‌تر از CEJ دندان توسط ۲ نفر مشاهده کننده (دو نفر رادیولوژیست) مورد ارزیابی قرار گرفت. از آمار توصیفی و آمار تحلیلی جهت آنالیز استفاده گردید.

یافته‌ها: از بین جمعیت گروه مورد مطالعه احتمال شیوع کانال مزیباکال دوم در مولر اول ماگزایلا سمت چپ برابر با ۹/۸۸ درصد و در سمت راست ۸/۰۸ و در هر دو سمت ۲۳/۶۶ درصدی باشد. بر اساس نتایج آزمون تی مستقل می‌توان نتیجه گرفت که بین دوطرفه بودن MB2 و جنسیت هیچ رابطه معناداری وجود ندارد. برای بررسی رابطه بین جنسیت و MB2 از آزمون t- student استفاده شده است که جنسیت تأثیری بر MB2 ندارد.

بحث و نتیجه‌گیری: با وجود محدودیت‌های این مطالعه می‌توان نتیجه‌گیری کرد که حدود ۴۱ درصد دندان‌های مولر اول ماگزایلا دارای کانال مزیباکال اضافی می‌باشند. به‌طور کلی ریشه مزیباکال در دندان‌های مولر دارای تنوع بالایی در ساختار کانال‌ها نسبت به ریشه‌های دیستو باکال و پالاتال می‌باشد. به دلیل شیوع کانال مزیباکال دوم احتمال شکست درمان‌های اندودنتیکس بالاست که استفاده از CBCT می‌تواند کمک زیادی (به دلیل غیرتهاجمی و دقیق بودن) در درمان این دندان‌ها داشته باشد. وجود کانال مزیباکال دوم و دوطرفه بودن آن ارتباطی با جنس بیماران ندارد.

کلیدواژه‌ها: پرکردگی کانال ریشه، آماده‌سازی کانال ریشه، مولر، ماگزایلا، توموگرافی کامپیوتری با اشعه مخروطی، مورف

مجله پزشکی ارومیه، دوره بیست و هشتم، شماره نهم، ص ۵۲۸-۵۲۰، آذر ۱۳۹۶

آدرس مکاتبه: ارومیه - دانشکده دندان پزشکی ارومیه - ۰۹۳۷۲۳۰۸۴۸۲

Email: aisanghaznavi@yahoo.com

مقدمه

وضعیت (configuration) آناتومی کانال ریشه ضروری است (۲). یکی از دلایل اصلی و مهم شکست درمان‌های اندودنتیک عدم امکان تعیین موقعیت و درمان تمام کانال‌های ریشه است که این امر ناشی از عدم آگاهی کلینیسیین از آناتومی داخلی و خارجی دندان، و پیچیدگی و تنوع زیاد در سیستم کانال ریشه می‌باشد (۳). مورفولوژی کانال ریشه در افراد مختلف متفاوت بوده و هیچ

موفقیت درمان‌های اندودنتیک به تشخیص، پاک‌سازی و پرکردگی (Obturation) کامل و سه‌بعدی کانال ریشه بستگی دارد. به این منظور کلینیسیین باید به‌طور کامل از ریشه‌ها و مورفولوژی آن‌ها آگاهی داشته باشد که این امر به تعیین موقعیت کانال‌ها و سیل کامل آن‌ها کمک خواهد کرد (۱). بنابراین تعیین

^۱ استادیار، بخش رادیولوژی دهان و فک و صورت، دانشکده دندانپزشکی، دانشگاه علوم پزشکی ارومیه

^۲ دندانپزشک

^۳ متخصص رادیولوژی دهان و فک و صورت

^۴ استادیار بخش بیمارهای دهان و تشخیص، دانشکده دندانپزشکی، دانشگاه علوم پزشکی ارومیه

^۵ استادیار بخش ارتودنسی، دانشکده دندانپزشکی، دانشگاه علوم پزشکی ارومیه (نویسنده مسئول)

تأثیرگذار باشند. در مطالعه‌ی رهایی و همکاران شیوع مزیباکال دوم ۷۰ درصد (۵)، در مطالعه‌ی شنوی و همکاران بیش از ۵۰ درصد (۴) و در مطالعه‌ی بلانتر و همکاران ۵۷ درصد (۱۳) گزارش گردید. هدف این مطالعه بررسی شیوع کانال مزیباکال دوم در مولر اول ماگزایلا در بیماران مراجعه‌کننده به کلینیک‌های رادیولوژی شهر ارومیه و همچنین بررسی شیوع دوطرفه بودن MB2 و ارتباط آن با جنسیت در افرادی است که واجد این واریاسیون می‌باشند.

مواد و روش کار

در این مطالعه مقطعی تصاویر CBCT ۳۳۴ عدد مولر اول ماگزایلا (حجم نمونه بر اساس فرمول کاکران محاسبه شده است) از افراد مراجعه‌کننده به کلینیک‌های رادیولوژی شهر ارومیه اعم از زن و مرد در رده سنی ۱۲ تا ۸۰ سال بین سال‌های ۹۱-۹۴ مورد بررسی قرار گرفت. روش نمونه‌گیری به‌صورت آسان در دسترس می‌باشد. این افراد به تصویربرداری CBCT به‌عنوان قسمتی از معاینات و تشخیص نیاز داشتند، مانند درمان‌های جاگذاری ایمپلنت و یا بررسی شکستگی‌های ریشه.

نمونه‌ها بر اساس معیارهای زیر انتخاب شدند (۲):

- A. دندان مولر اول دائمی ماگزایلا
- B. بدون درمان‌های اندو یا پست
- C. بدون پروتز ثابت یا رستوریشن
- D. بدون کانال‌های کلسیفیه
- E. بدون تحلیل ریشه
- F. با ریشه کاملاً تکامل یافته

تصاویر CBCT با استفاده از دستگاه Soredex Scanora® (MA=12, kVp=90.3D (Helsinki, Finland) و باوکسل سایز ۰/۲ میلی‌متر در FOV=9*13cm که آناتومی ماگزایلا را شامل شود، تهیه شدند. تمامی تصاویر CBCT توسط یک رادیولوژیست حرفه‌ای تهیه شده‌اند که کم‌ترین اکسپوزر مورد نیاز با کیفیت خوب تصویری را به کار گیرد. قانون ALARA (As Low As Reasonably Achievable) به‌طور کامل رعایت شده است. در این مطالعه از آرشیو تصاویر استفاده گردیده است و هیچ‌گونه تصویربرداری به‌منظور این مطالعه از بیماران تهیه نشده است. در این مطالعه تمامی بازسازی‌ها و مشاهدات با نرم‌افزار Romexis viewer version 3.1.8 در مانیتور LG 17 اینچ با رزولوشن ۱۲۸۰×۱۰۲۴ پیکسل در اتاق تاریک مورد بررسی قرار گرفت (شکل ۱). کنتراست، روشنایی و بزرگنمایی تصاویر به اختیار و نظر مشاهده‌کنندگان تنظیم شدند. تصاویر در مقطع آگزایلا با slice thickness=1mm و slice interval=1mm از کف پالپ چمبر تا ۴-۵ میلی‌متر پایین‌تر از CEJ دندان توسط دو نفر مشاهده‌کننده

دو کانالی مشابه نیستند (۴). بنابراین کلینسین باید کانال‌های اضافه را با توجه به تنوع فردی، ژنتیکی و نژادی جستجو نماید (۵). ثابت شده است که یافتن موقعیت تمامی کانال‌ها بزرگ‌ترین چالش در درمان آن‌ها است. معمولاً مورفولوژی کانال در مولرهای ماگزایلا پیچیده و متغیر است (۶). مولر اول ماگزایلا اولین دندانانی است که به حفره دهان رویش می‌یابد (۵). و اغلب در سنین پایین تحت تأثیر پوسیدگی قرار گرفته و ممکن است نیاز به درمان اندودنتیک داشته باشد (۷،۸). بررسی‌های متعدد نشان می‌دهد که مولرهای اول ماگزایلا در شرایط معمول در ریشه‌های پالاتال و دیستوباکال، یک کانال دارند و تعداد کانال‌های موجود در ریشه مزیباکال یک و یا بیشتر است. در دندان مولر اول بالا اصولاً ۳ ریشه و ۴ کانال یافت می‌شود (۷).

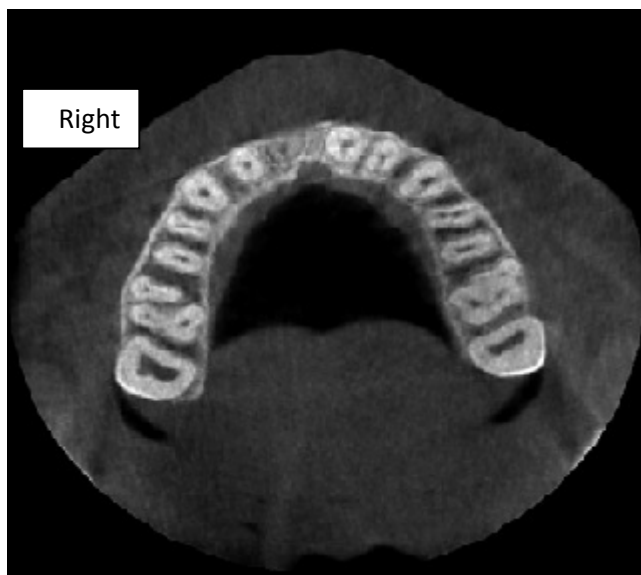
روش‌هایی که اغلب برای مطالعه مورفولوژی کانال ریشه به کار می‌روند، شامل به کارگیری محلول‌های رنگی (staining solution) به شکل برون تن (invitro)، و رادیوگرافی (کانونشنال و دیجیتال) و اخیراً CBCT " به‌صورت برون تن و درون تن (invivo) می‌باشند (۷،۵). از جمله محدودیت‌های روش برون تن عدم ذکر متغیرهایی مانند سن، جنس و زمان خروج دندان است. این متغیرها اهمیت بالینی دارند، زیرا بر میزان کانال‌های اضافی تأثیر بسزایی دارند (۹،۱۰).

CBCT فنی است که با به‌کارگیری اشعه مخروطی تصاویر سه‌بعدی ایجاد می‌نماید و به‌طور دقیق جزئیات آناتومیک را نمایان می‌سازد (۵). فن CBCT می‌تواند در تشخیص ضایعات پری اپیکال، شکستگی‌های ریشه، شناسایی تحلیل داخلی و خارجی ریشه، جراحی‌های پری رادیولار و مشاهده کانال‌های ریشه مفید واقع شود. مطالعات در vivo و invitro، برتر بودن CBCT را در مقایسه با تصاویر رادیوگرافیک کانونشنال تقریباً در تمام کاربردهای اندودنتیک نشان داده‌اند. به‌عنوان مثال CBCT امکان بررسی invivo آناتومی دندان را در سه پلن آگزایلا، کروئال و ساژیتال به‌طور هم‌زمان فراهم می‌کند (۱۱). همچنین CBCT تصاویری با رزولو شن بالا از بافت‌های سخت ناحیه ماگزایلوفا سیال با سرعتی بیشتر و روشی آسان‌تر ارائه می‌دهد (۱۲). مطالعات نشان می‌دهد که CBCT یک ابزار مهم در ارزیابی کانال ریشه بخصوص تشخیص مزیباکال دوم (MB2) در مولر اول ماگزایلا است (۱۲).

مورفولوژی کانال در دندان‌های مولر اول ماگزایلا پیچیده و متغیر است (۶). تحقیقات و مطالعات فراوانی در مورد آناتومی داخلی دندان مولر اول ماگزایلا انجام شده است، ولی این نتایج را نمی‌توان به جمعیت‌هایی در یک موقعیت جغرافیایی دیگر تعمیم داد. زیرا تنوع ژنتیکی در گروه‌های نژادی مختلف می‌تواند همانند سایر تفاوت‌های جسمی در شکل آناتومی داخلی دندان نیز

reliability دو هفته بعد مشاهده کنندگان ۲۰ درصد از نمونه‌ها را مجدداً بررسی نمودند. وجود کانال MB2 در مولر اول ماگزیلا و دوطرفه بودن آن و ارتباط آن با جنسیت مورد بررسی قرار گرفت. آنالیز آماری بر اساس reliability Inter-observer Intra-class correlation reliability & Intra-observer coefficient (ICC) مورد ارزیابی قرار گرفت.

(دو نفر رادیولوژیست) مورد ارزیابی قرار گرفت. وجود کانال مزیباکال دوم در عمقی بیشتر از این مقدار به عنوان تنوع آناتومیک در نظر گرفته شد و کانال اضافی محسوب نمی‌گردد. به منظور استانداردسازی تفسیر تصاویر با انجام یک pilot study یک هفته‌ای در ۱۰ درصد از نمونه‌ها مشاهده‌گران آموزش لازم را دیدند. (Inter-examiner calibration) جهت محاسبه Intraobserver



شکل (۱): نمونه‌ای از تصویر آگزیال در CBCT و وجود کانال مزیباکال دوم

۸/۰۸ درصد افراد مورد مطالعه دارای کانال مزیباکال دوم در مولر اول ماگزیلا در سمت راست، ۹/۸۸ درصد در سمت چپ، ۲۳/۶۶ درصد در هر دو سمت هستند و ۵۸/۳۸ درصد افراد دارای کانال مزیباکال دوم در مولر اول ماگزیلا نمی‌باشند.

یافته‌ها

از تعداد ۱۶۷ فردی که در این مطالعه مورد بررسی قرار گرفته‌اند تعداد ۷۱ نفر مرد و تعداد ۹۶ نفر زن بودند که به ترتیب برابر با ۴۲/۵ درصد و ۵۷/۵ درصد کل افراد جامعه می‌شود.

جدول (۱): فراوانی شیوع کانال مزیباکال دوم در مولر اول ماگزیلا

انحراف معیار	مد	میان	درصد	میانگین	تعداد کانال‌های	تعداد کانال‌های	
					مشاهده شده توسط مشاهده کننده دوم	مشاهده شده توسط مشاهده کننده اول	
۰/۷۰۷۱۱	۱۳	۱۳/۵	۸/۰۸	۱۳/۵	۱۳	۱۴	دندان مولر راست
۲/۱۲۳۲	۱۵	۱۶/۵	۹/۸۸	۱۶/۵	۱۸	۱۵	دندان مولر چپ
۹/۱۹۲۳۹	۳۳	۳۹/۵	۲۳/۶۶	۳۹/۵	۳۳	۴۶	هر دو
۷/۷۷۸۱۷	۳۳	۹۲	۹۷/۵	۹۷/۵	۱۰۳	۹۲	هیچ کدام
			۱۰۰	۱۶۷	۱۶۷	۱۶۷	مجموع

با توجه به همان شیوه‌ایی که در قسمت قبلی گفته شد فراوانی شیوع کانال مزیباکال دوم در مولر اول ماگزیلا در مردان مورد بررسی قرار می‌گیرد که نتایج آن در جدول (۲) نمایش داده می‌شود.

جدول (۲): فراوانی شیوع کانال مزیبوکال دوم در مولر اول ماگزایلا در مردان

انحراف معیار	مد	میانه	درصد	میانگین	تعداد کانال‌های	تعداد کانال‌های	دندان مولر
					مشاهده‌شده توسط مشاهده‌کننده دوم	مشاهده‌شده توسط مشاهده‌کننده اول	
۰/۷۰۷۱۱	۴	۴/۵	۶/۳۴	۴/۵	۴	۵	دندان مولر راست
۱/۴۱۴۲۱	۹	۱۰	۱۴/۰۸	۱۰	۱۱	۹	دندان مولر چپ
۶/۳۶۳۹۶	۱۲	۱۶/۵	۲۳/۲۴	۱۶/۵	۱۲	۲۱	هر دو
۵/۶۵۶۸۵	۳۶	۴۰	۵۶/۳۴	۴۰	۴۴	۳۶	هیچ‌کدام
			۱۰۰	۷۱	۷۱	۷۱	مجموع

زنانی که در این مطالعه مورد بررسی قرار گرفته‌اند ۹/۳۸ درصد دارای کانال مزیبوکال دوم در مولر اول ماگزایلا در سمت راست، ۶/۷۷ درصد در سمت چپ، ۲۳/۹۵ درصد در هر دو سمت، ۵۹/۹ درصد فاقد کانال مزیبوکال دوم در مولر اول ماگزایلا هستند.

از ۷۱ مردی که در این مطالعه مورد بررسی قرار گرفته‌اند ۴/۵ درصد دارای کانال مزیبوکال دوم در مولر اول ماگزایلا در سمت راست، ۱۴/۰۸ درصد در سمت چپ، ۲۳/۲۴ درصد در هر دو سمت، ۵۶/۳۴ درصد فاقد کانال مزیبوکال دوم در مولر اول ماگزایلا هستند.

جدول (۳): فراوانی شیوع کانال مزیبوکال دوم در مولر اول ماگزایلا در زنان

انحراف معیار	مد	میانه	درصد	میانگین	تعداد کانال‌های	تعداد کانال‌های	دندان مولر
					مشاهده‌شده توسط مشاهده‌کننده اول	مشاهده‌شده توسط مشاهده‌کننده اول	
۰	۹	۹	۹/۳۸	۹	۹	۹	دندان مولر راست
۰/۷۰۷۱۱	۶	۶/۵	۶/۷۷	۶/۵	۷	۶	دندان مولر چپ
۲/۸۲۸۴۳	۲۱	۲۳	۲۳/۹۵	۲۳	۲۱	۲۵	هر دو
۲/۱۲۱۳۲	۵۶	۵۷/۵	۵۹/۹	۵۷/۵	۵۹	۵۶	هیچ‌کدام
			۱۰۰	۹۶	۹۶	۹۶	مجموع

قبل از اینکه آزمونی برای تحلیل‌ها در نظر گرفته شود باید از پارامتری یا ناپارامتری بودن داده‌ها اطلاعاتی کسب نمود که برای این کار از آزمون کولموگروف اسمیروونف استفاده شده است. با توجه به سطح معناداری همه متغیرها که از ۰/۰۵ بیشتر است فرض صفر مبتنی بر نرمال نبودن داده‌ها رد شده و می‌توان نتیجه‌گیری کرد که همه متغیرها دارای توزیع نرمال می‌باشند و می‌توان از آزمون‌های پارامتری برای تحلیل آن‌ها استفاده نمود.

با توجه به فاصله‌ایی بودن مقیاس‌های تعیین‌شده از آزمون پارامتری تی مستقل برای مقایسه دوطرفه بودن MB2 و جنسیت استفاده شده است.

با توجه به جدول (۱) از بین جمعیت گروه مورد مطالعه احتمال شیوع کانال مزیبوکال دوم در مولر اول ماگزایلا سمت چپ برابر با ۹/۸۸ درصد می‌باشد یعنی کم‌تر از ۱۰ درصد امکان دارد که کانال مزیبوکال دوم در مولر اول ماگزایلا در سمت چپ صورت قرار بگیرد. طبق همین ارقام احتمال وجود کانال مزیبوکال دوم در مولر اول ماگزایلا در سمت راست صورت ۸/۰۸ درصد است و نهایتاً احتمال وجود کانال مزیبوکال دوم در مولر اول ماگزایلا در هر دو طرف صورت ۲۳/۶۶ درصد می‌باشد. بنابراین می‌توان نتیجه‌گیری نمود که احتمال وجود در هر دو سمت چپ و راست بیشتر از یکی از دو سمت است.

همکارانش (۴) برای مطالعه بر روی ریشه مزیبوکال مولر اول ماگزایلا از CBCT استفاده کردند.

در مطالعات صورت گرفته توسط Khraisat و همکاران (۲۳) صادقی و همکاران (۲۴)، Alavi و همکارانش (۲۵)، Ng و همکارانش (۱۷) و نیز Al Shalabi و همکارانش (۲۶) از رنگ‌آمیزی با جوهر هندی یا فوشین و سپس شفاف‌سازی با استفاده از دیمینالیزاسیون برای بررسی طبقه‌بندی کانال‌های مولرهای اول یا دوم ماگزایلا استفاده شد. آشفته یزدی و حسنی (۲۷) از برش دهی دندان استفاده کردند. اقبال و همکارانش (۲۸) در مطالعه خود از دو رادیوگرافی پری اپیکال در دو جهت مختلف استفاده کردند. همچنین Wein و همکارانش (۲۹) برای بررسی ریشه مزیبوکال مولر اول ماگزایلا از رادیوگرافی پری اپیکال پس از قرار دادن فایل داخل کانال‌ها استفاده کردند.

در مطالعات مختلف نشان داده شده است که CBCT نسبت به رادیوگرافی پری اپیکال دارای دقتی به مراتب بالاتر می‌باشد. از طرفی دیگر، برخلاف CBCT، در رنگ‌آمیزی و شفاف‌سازی یا برشدهی دندان‌ها، نمونه‌های دندان‌های از بین می‌روند و دیگر قادر به بررسی‌های بیشتر بر روی دقت تعیین شکل‌بندی نخواهیم داشت. همچنین، قابلیت استفاده در بالین را دارد که هیچ‌کدام از روش‌های مذکور این قابلیت را ندارند. در این راستا Kim و همکارانش (۲۰) و نیز Zheng و همکارانش (۲۲) در مطالعه خود به بررسی مورفولوژی کانال دندان در بیماران با استفاده از CBCT پرداختند. در این شرایط امکان بررسی مورفولوژی یک دندان به صورت دوطرفه نیز وجود خواهد داشت که در هیچ مطالعه آزمایشگاهی این امکان به صورت رایج وجود ندارد.

Blattner و همکارانش (۱۳) در مقایسه CBCT با روش استاندارد طلایی تعیین مورفولوژی کانال‌های دندان‌های برشدهی کلینیکی دندان‌ها، مشخص شد که در حدود ۸۰ درصد موارد CBCT با استاندارد طلایی تشخیص MB2 یکسانی داشت. آن‌ها CBCT را روشی مطمئن و مناسب برای ارزیابی و تشخیص MB2 دانستند. در نتیجه استفاده از فن CBCT می‌تواند روشی مناسب، دقیق و غیرتهاجمی برای بررسی مورفولوژی داخلی دندان‌ها باشد. میزان وجود کانال مزیبوکال دوم در دندان مولر اول ماگزایلا بر اساس روش‌های استفاده شده در مطالعات مختلف متفاوت است. Pomeranz و همکارانش نشان دادند که میزان شیوع کانال MB2 در مطالعات *in vitro* و مطالعات کلینیکی (*in vivo*) بسیار متفاوت می‌باشد. به این صورت که شیوع کانال MB2 در مطالعات *in vitro* بیشتر از مطالعات کلینیکی می‌باشد (۳۰). علت این موضوع را می‌توان به متفاوت بودن شرایط *in vitro* و *in vivo* نسبت داد. در شرایط *in vitro* به دلیل عدم وجود نسج نرم، اشعه پراکنده کم‌تری

با توجه به سطح معناداری بیشتر از ۰/۰۵ می‌توان نتیجه گرفت که بین دوطرفه بودن MB2 و جنسیت هیچ رابطه معناداری وجود ندارد. برای بررسی رابطه بین جنسیت و MB2 از آزمون T-*student* استفاده شده است. با توجه به سطح معناداری بالاتر از ۰/۰۵ می‌توان نتیجه‌گیری کرد که جنسیت تأثیری بر MB2 ندارد. جهت بررسی توافق دو مشاهده‌گر از تست ICC استفاده گردید. بر اساس آزمون ICC توافق دو مشاهده‌گر بالای ۰/۹ برآورد گردید.

بحث و نتیجه‌گیری

هدف از این مطالعه گذشته‌نگر بررسی شیوع کانال مزیبوکال دوم در مولر اول ماگزایلا و ارتباط آن با جنس افراد و احتمال دوطرفه بودن این کانال در مراجعه‌کنندگان به کلینیک‌های رادیولوژی در شهر ارومیه با استفاده از CBCT می‌باشد.

مطالعات زیادی در مورد مورفولوژی ریشه و کانال در مولر اول ماگزایلا انجام شده است که به علت مورفولوژی پیچیده در این دندان است که باعث دشواری درمان اندودنتیک می‌شود. علاوه بر این، مطالعات کمی در مورد زمینه‌های ژنتیکی و جنس در جمعیت مورد مطالعه انجام گرفته که می‌تواند در پیچیدگی‌های درمان کلینیکی مهم باشد.

دندان مولر اول ماگزایلا به طور شایعی تحت درمان اندودنتیک قرار می‌گیرد و موارد شکست درمان هم در این دندان به میزان زیادی است. این مسئله با عدم کشف و به دنبال آن عدم پاک‌سازی و پر کردن کانال دوم ریشه مزیبوکال ارتباط مستقیمی دارد (۱۴-۱۶).

از آنجایی که هدف اصلی درمان ریشه دبریدمان کامل کانال ریشه‌ای و حذف کامل میکروارگانیسم‌ها و محصولات جانبی آن‌ها از سیستم کانال ریشه و سیل مؤثر سیستم کانال می‌باشد، آگاهی از مورفولوژی کانال ریشه‌ای ضروری می‌باشد. در نتیجه یکی از علل شایع شکست درمان ریشه، عدم توانایی درمان مؤثر تمامی کانال‌های ریشه است. از این رو بررسی مورفولوژی کانال ریشه به خصوص در دندان‌هایی با احتمال بالای وجود کانال‌های اضافی مانند مولر اول ماگزایلا از اهمیت زیادی برای اندودنتیست‌ها و دندان‌پزشکان عمومی که خواهان انجام درمان‌های ریشه هستند، برخوردار است (۱۷-۱۹). در مطالعه حاضر برای بررسی کانال مزیبوکال دوم دندان مولر اول ماگزایلا از CBCT استفاده شد. همچنین مشابه مطالعه حاضر، Kim و همکارانش (۲۰) و Lee و همکارانش (۲۱) برای بررسی مورفولوژی داخلی دندان‌های مولر اول و دوم از CBCT استفاده نمودند. همچنین Zheng و همکارانش (۲۲) نیز در بررسی مورفولوژی مولر اول ماگزایلا از این فن استفاده کردند. shenoï و

دندان مولر اول ماگزایلا دارای مزیوباکال اضافی بود، دندان پزشکی باید از احتمال وجود کانال اضافی را در دندان سمت دیگر در نظر داشته باشد. همچنین تفاوتی بین وجود دوطرفه یا یک طرفه کانال مزیوباکال دوم و جنس در این مطالعه یافت نشد که مشابه مطالعه Zheng و همکاران در سال ۲۰۱۰ می باشد (۲۲).

همچنین با توجه به مطالعه Goodman و همکاران (۳۴) و خطای آماری متذکره مربوط با P value و استفاده از فاصله اطمینان به جای آن و یا در همراهی با آن، مؤلفین پیشنهاد می کنند به دلیل خطاهای آماری ناشی از ناهمگن بودن نمونه ها و عدم امکان استفاده از مطالعات هم گروهی بزرگ یا کهورت، از فرا آنالیز یا ابر داده های جمعی جهت تحلیل مروری نظام مند و در صورت عدم کفایت توان ابر داده ها از انجام مطالعات کار آزمایشی بالینی و با هم گروهی بیشتری در این زمینه در آینده برای جمعیت ها و یا جوامع مرکب از لحاظ نژادی و سنی استفاده شود.

با وجود محدودیت های این مطالعه می توان نتیجه گیری کرد که حدود ۴۱ درصد دندان های مولر اول ماگزایلا دارای کانال مزیوباکال اضافی می باشند. به طور کلی ریشه مزیوباکال در دندان های مولر دارای تنوع بالایی در ساختار کانال ها نسبت به ریشه های دیستو باکال و پالاتال می باشد. CBCT روشی دقیق در شناسایی آناتومی داخلی ریشه ها و کانال های دندان ها می باشد. به دلیل شیوع کانال مزیوباکال دوم احتمال شکست درمان های اندودنتیکس بالاست که استفاده از CBCT می تواند کمک زیادی (به دلیل غیرتهاجمی و دقیق بودن) در درمان این دندان ها داشته باشد. وجود کانال مزیوباکال دوم و دوطرفه بودن آن ارتباطی با جنس بیماران ندارد. پیشنهاد می شود در مطالعات بعدی از تعداد نمونه های بیشتر و از نژادهای مختلف و تقسیم بندی نژادهای مختلف استفاده گردد. می توان مطالعه را به صورت انجام داد که بجای استفاده از آرشیو تصاویر از بیماران جدید استفاده نمود که در این صورت می توان از بیماران هیستوری گرفت و از اطلاعات آن در مطالعه استفاده نمود.

ایجاد می شود و دندان های انتخاب شده در این مطالعات معمولاً فاقد پرکردگی های آمالگام یا رستوریشن ها می باشد که باعث ایجاد آرتیفکت های فلزی در تصویر می شوند. بنابراین پیدا کردن و یافتن کانال ها راحت تر از شرایط *invivo* می باشد. نژاد می تواند خود به عنوان عاملی در تفاوت مورفولوژیکی دندان ها مؤثر باشد. Sent و همکارانش مشاهده کردند که هم عامل جنس و هم عامل نژاد بایستی در طی ارزیابی های پیش از درمان در نظر گرفته شوند (۷). در این مطالعه که به صورت *invivo* انجام شد، شیوع کانال مزیوباکال دوم ۴۱/۶۲ درصد برآورد گردید.

Shenoi و همکاران در سال ۲۰۱۳ در مطالعه *invitro* در هندوستان در بررسی مورفولوژی ریشه مزیوباکال دندان مولر اول ماگزایلا شیوع مزیوباکال دوم را بیش از ۵۰ درصد نشان دادند (۴). Wasti و همکارانش در جمعیت پاکستان در ۵۳ درصد موارد کانال MB2 را به صورت *invitro* مشاهده کردند (۳۱). الرهابی و همکاران در سال ۲۰۱۵ در مطالعه *invitro* احتمال بروز این کانال را بیش از ۷۰ درصد گزارش کردند (۵). بلاتر و همکاران در سال ۲۰۱۰ در مطالعه *invitro* شیوع کانال دوم در ریشه مزیوباکال را با در بررسی CBCT ۵۷ درصد نشان دادند (۱۳).

همچنین Zheng و همکارانش (۲۲) شیوع کانال اضافی در این ریشه را ۵۲/۲۴ درصد به دست آوردند. عابد و همکاران در سال ۲۰۱۲ در مطالعه *invivo* در قزوین شیوع کانال مزیوباکال دوم را ۳۱/۱ درصد اعلام کردند که به نتیجه مطالعه حاضر نزدیک می باشد و این اختلاف مشاهده شده در نتیجه، می تواند مربوط به تفاوت های نژادی و تفاوت در روش مطالعه باشد (۳۲).

در این مطالعه ارتباطی بین وجود کانال مزیوباکال دوم و جنس بیماران مشاهده نشد که مشابه مطالعه Zheng و همکاران (۲۲) و Reis و همکاران (۳۳) می باشد.

کانال مزیو باکال دوم به صورت سیمتریک در ۵۶-۵۸ درصد جمعیت مورد مطالعه توزیع شده است. بنابراین اگر بیماری در یک

References:

1. Pattanshetti N, Gaidhane M, Al Kandari AM. Root and canal morphology of the mesiobuccal and distal roots of permanent first molars in a Kuwait population- a clinical study. *Int Endod J* 2008;41:755-62.
2. Rouhani A, Bagherpour A, Akbari M, Azizi M, Nejat A, Naghavi N. Cone-beam computed tomography evaluation of maxillary first and

second molars in Iranian population: a morphological study. *IEJ* 2014;9:190.

3. Betancourt P, Navarro P, Cantin M, Fuentes R. Cone-beam computed tomography study of prevalence and location of MB2 canal in the mesiobuccal root of the maxillary second molar. *Int J Clin Exp Med* 2015;8:9128-34.
4. Shenoi RP, Ghule HM. CBVT analysis of canal configuration of the mesio-buccal root of maxillary

- first permanent molar teeth: An in vitro study. *Contemporary Clin Dentist* 2012;3:277-81.
5. Alrahabi M, Zafar MS. Evaluation of root canal morphology of maxillary molars using cone beam computed tomography. *Pak J Med Sci* 2015;31:426-30.
 6. Han X, Yang H, Li G, Yang L, Tian C, Wang Y. A study of the distobuccal root canal orifice of the maxillary second molars in Chinese individuals evaluated by cone-beam computed tomography. *J Appl Oral Sci* 2012;20:563-7.
 7. Sert S, Bayerli GS. Evaluation of the root canal configuration of mandibular and maxillary permanent teeth by gender in the Turkish population. *JOE* 2004;30:391-8.
 8. Degerness RA, Bowless WR. Dimension, anatomy and morphology of the mesiobuccal root canal system in maxillary molars. *JOE* 2010;36:958-9.
 9. Vertucci FJ. Root canal anatomy of the human permanent teeth. *Oral Surg Oral Med Oral Pathol* 1984;58(5):589-99.
 10. Baratto Filho F, Zaitter S, Haragushiku GA, de Campos EA, Abuabara A, Correr GM. Analysis of the internal anatomy of maxillary first molars by using different methods. *JOE* 2009;35:337-42.
 11. Jayasimha Raj U, Mylswamy S. Root canal morphology of maxillary second premolars in an Indian population. *J Conserv Dent* 2010;13(3):148-51.
 12. Silveira LFM, Marques MM, da Costa RK, Martos J, Lorenzi A. Location and negotiability of second mesiobuccal canal in upper molar by tomographic and anatomical macroscopic analysis. *Surg Radiol Anat* 2013;35(9):791-5.
 13. Blattner TC, George N, Lee CC, Kumar V, Yelton CDJ. Efficacy of cone-beam computed tomography as a modality to accurately identify the presence of second mesiobuccal canals in maxillary first and second molars: a pilot study. *J Endod* 2010;36(5):867-70.
 14. Silva EJNL, Nejaim Y, Silva AI, Haiter-Neto F, Zaia AA, Cohenca N. Evaluation of root canal configuration of maxillary molars in a Brazilian population using cone-beam computed tomographic imaging: An in vivo study. *J Endod* 2014;40:173-6.
 15. Hassan B, Metska ME, Ozok AR, Van der Stelt P, Wesselink P. Comparison of five CBCT systems for the detection of vertical root fractures. *J Endod* 2010; 36:126-129.
 16. Alavi AM, Opananon A, Ng YL, Gulabivala K. Root and canal morphology of Thai maxillary molars. *Int Endod J* 2002; 35: 478-85.
 17. Wolcott J, Ishley D, Kennedy W, Johnson S, Minnich S. Clinical investigation of second mesiobuccal canals in endodontically treated and retreated maxillary molars. *J Endod* 2002; 28: 477-9.
 18. Ng YL, Aung TH, Alavi A, Gulabivala K. Root and canal morphology of Burmese maxillary molars. *Int Endod J* 2001; 34: 620-30.
 19. Neelakantan P, Subbarao C, Ahuja R, Subbarao CV, Gutmann JL. Cone-beam computed tomography study of root and canal morphology of maxillary first and second molars in an Indian population. *J Endod* 2010; 36: 1622-7.
 20. Kim Y, Lee SJ, Woo J. Morphology of maxillary first and second molars analyzed by cone-beam computed tomography in a Korean population: variations in the number of roots and canals and the incidence of fusion. *J Endod* 2012;38:1063-8.
 21. Lee JH, Kim KD, Lee JK, Park W, Jeong JS, Lee Y, et al. Mesiobuccal root canal anatomy of Korean maxillary first and second molars by cone-beam computed tomography. *Oral Surg Oral Med Oral Pathol Oral Radiol*. 2011;111:785-91.
 22. Zheng Q-h, Wang Y, Zhou X-d, Wang Q, Zheng G-n, Huang D-m. A cone-beam computed tomography study of maxillary first permanent

- molar root and canal morphology in a Chinese population. *J Endod* 2010;36:1480-4.
23. Khraisat A, Smadi L. Canal configuration in the mesio-buccal root of maxillary first molar teeth of a Jordanian population. *Aust Endod J* 2007;33:13-7.
 24. Sadeghi M, Sadrlahijani M. In vitro assessment of the maxillary first molar root canal anatomy. *JIDA* 2004; 16: 14 – 21 (Persian)
 25. Alavi AM, Opananon A, Ng YL, Gulabivala K. Root and canal morphology of Thai maxillary molars. *Int Endod J* 2002;35:478-85.
 26. Shalabi RM, Omer OE, Glennon J, Jennings M, Claffey NM. Root canal anatomy of maxillary first and second permanent molars. *Int Endod J* 2000;33:405-14.
 27. Ashofteh yazdi K, Hasani N. Assessment of the internal anatomy of upper first molar. *JIDA* 2005; 17: 68 – 74(pub in Persian).
 28. Eghbal M J, Asgari S, Abdollahvand. Correction of a common mistake on the number of canals in the upper first molar. *JDS* 2002; 20: 459 – 463. (Persian)
 29. Weine FS, Hayami S, Hata G, Toda T. Canal configuration of the mesiobuccal root of the maxillary first molar of a Japanese sub-population. *Int Endod J* 1999;32:79-87.
 30. Pomeranz HH, Fishelberg G. The secondary mesiobuccal canal of maxillary molars. *J Am Dent Assoc* 1974; 88: 119-24.
 31. Wasti F, Shearer AC, Wilson NHF. Root canal systems of mandibular and maxillary first permanent molar teeth of South Asian Pakistanis. *Int Endod J* 2001; 34: 263-6.
 32. Abed MF, Kollahdouzan SAR, Hashemi SP. Usage of Cone-Beam Computed Tomography (CBCT) to Evaluate Root and Canal Morphology of maxillary First Molar. *Bull Env Pharmacol Life Sci* 2013;2:19-23.
 33. Reis AGAR, Grazziotin-Soares R, Barletta FB, Fontanella VRC, Mahl CRW. Second canal in mesiobuccal root of maxillary molars is correlated with root third and patient age: a cone-beam computed tomographic study. *J Endod* 2013;39:588-92.
 34. Goodman SN. Toward Evidence-Based Medical Statistics. 1: The P Value Fallacy. *Ann Intern Med* 1999; 130: 995-1004.

PREVALENCE OF SECOND MESIOBUCCAL CANAL IN MAXILLARY CANAL IN MAXILLARY FIRST MOLAR BY CONE BEAM COMPUTED TOMOGRAPHY IN PATIENTS REFERRED TO RADIOLOGY CENTERS OF URMIA IN 2011-2014

Aisan Ghaznavi¹, Amir Ilbeigi Diarjan², Akbar Abaszadeh³, Mohammad Jafary Heidarloo⁴, Maziar Esmaili Moghaddam^{5*}

Received: 18 Aug, 2017; Accepted: 25 Oct, 2017

Abstract

Background & Aims: The aim of this in vivo study was to determine the prevalence of the second mesiobuccal canal in the maxillary first molars of patients who referred to the radiology clinics in Urmia using cone beam computed tomography.

Materials & Methods: In this descriptive cross-sectional study, 167 CBCT images of the maxillary first molars (kVp=90, MA=12 and a voxel size = 0.2 mm FOV=9*13cm), which included maxillary anatomy, were evaluated by two expert observers (two radiologists). The images were evaluated at the axial plane reconstruction with 1 mm slice thickness and 1 mm interval from the pulp chamber floor of the tooth to 4-5 mm apical to the CEJ.

Results: In the sample population, the prevalence of the maxillary first molar second mesiobuccal canal was estimated to be 9.88 %, 8.08% and 23.66% on the left, right, and both sides, respectively. Based on the independent t-test results, there was no significant association between the gender of the individuals or side of the teeth and prevalence of MB2.

Conclusion: Despite the limitations of the current study, it could be concluded that, roughly, 41 percent of the maxillary first molars have an MB2 canal. We found no significant correlation between the gender of the individuals or the side of the teeth and occurrence of MB2. In general, the mesiobuccal root of the maxillary first molars has more variations in canal anatomy in comparison to the distobuccal and buccal roots. Relatively high prevalence of MB2 canal increases the probability of endodontic failures. Therefore, using the noninvasive CBCT imaging may contribute significantly to the treatment of maxillary molars due to its high precision.

Keywords: Root canal obturation, Root canal preparation, Molar, Maxilla, Cone beam computed tomography, Morphology

Address: Department of Orthodontics, Dental Faculty, Urmia University of Medical Sciences, Urmia, Iran

Tel: +989372308482

Email: aisanghaznavi@yahoo.com

SOURCE: URMIA MED J 2017; 28(9): 528 ISSN: 1027-3727

¹Assistant Professor, Department of Oral and Maxillofacial Radiology, Faculty of Dentistry, Urmia University of Medical Sciences, Urmia, Iran

²Dentist, Faculty of Dentistry, Urmia University of Medical Sciences, Urmia, Iran

³Oral and Maxillofacial Radiology Specialist, Urmia, Iran

⁴Assistant Professor, Department of Oral Medicine, Faculty of Dentistry, Urmia University of Medical Sciences, Urmia, Iran

⁵Assistant Professor, Department of Orthodontics, Faculty of Dentistry, Urmia University of Medical Sciences, Urmia, Iran (Corresponding Author)