

## اثرات التیامی نانوکامپوزیت ژئولیت اصلاح شده در زخم سوختگی درجه سه در موش سوری

سارا جوانمردی<sup>۱\*</sup>، معصومه مرادی<sup>۲</sup>، سید حسین جارالمسجد<sup>۳</sup>

تاریخ دریافت ۱۳۹۵/۰۵/۳۰ تاریخ پذیرش ۱۳۹۵/۰۸/۰۲

## چکیده

**پیش‌زمینه و هدف:** ژئولیت دارای اثرات التیامی زخم‌های پوستی می‌باشد. تأثیر آن در روند التیام زخم‌های سوختگی بررسی نشده است. در این مطالعه اثر نانوکامپوزیت ژئولیت-نقره /ژلاتین بر روی فرآیند التیام زخم سوختگی درجه سه پوست در مدل موش سوری مورد مطالعه قرار گرفته است.

**مواد و روش کار:** ژئولیت-نقره با روش تبادل یونی تهیه شد و سمیت سلولی و خصوصیت ضد میکروبیان مورد بررسی قرار گرفت. این مطالعه تجربی بر روی ۴۰ سر موش سوری نر بلب-سی به وزن تقریبی  $30 \pm 2$  گرم انجام شد. پس از ایجاد زخم‌های سوختگی درجه سه به مساحت ۱ سانتیمتر مربع موش‌ها به چهار گروه مساوی کنترل، درمان با پماد سیلور سولفادیازین ۱٪، درمان با نانوکامپوزیت ژئولیت-نقره/ژلاتین و ژلاتین تقسیم شدند. در گروه‌های درمان داروها روزانه یکبار تا پایان مطالعه استعمال شد. در روزهای ۷ و ۱۴ پس از ایجاد سوختگی حیوانات به روش انسانی آسان کشتی شدند و نمونه‌های پوستی از محل زخم جهت انجام ارزیابی هیستوپاتولوژیکی تهیه گردید. زخم‌ها از نظر درصد انقباض (بهبودی) و پارامترهای هیستوپاتولوژیکی بررسی شدند.

**یافته‌ها:** طبق نتایج به دست آمده، درصد بهبودی زخم در گروه تحت درمان با نانوکامپوزیت در روز ۱۴ در مقایسه با سایر گروه‌ها افزایش معنی‌دار نشان داد. ( $P < 0.0001$ ) به لحاظ پارامترهای هیستوپاتولوژیکی بررسی شده شامل پیشروی لایه اپیتلیوم از لبه زخم، رگ زایی و تعداد فیبروبلاست سرعت روند التیام در گروه درمان شده با نانوکامپوزیت افزایش معنی‌داری نسبت به بقیه گروه‌ها داشت ( $P < 0.05$ ).

**نتیجه‌گیری:** در نهایت می‌توان چنین نتیجه‌گیری کرد که نانوکامپوزیت ژئولیت-نقره/ژلاتین تهیه شده با غلظت ۰/۱ میلی‌گرم در میلی لیتر غیر سمی بوده و حاوی خاصیت ضد میکروبی می‌باشد. همچنین توانایی بهبود و تسریع روند التیام زخم سوختگی و بازسازی بافت را دارد. با این حال استفاده بالینی از این نانوکامپوزیت مستلزم انجام مطالعات حمایتی می‌باشد.

**کلیدواژه‌ها:** التیام، سوختگی درجه سه، موش سوری، نانوکامپوزیت ژئولیت-نقره /ژلاتین

مجله پزشکی ارومیه، دوره بیست و هشتم، شماره نهم، ص ۵۵۹-۵۴۸، آذر ۱۳۹۶

آدرس مکاتبه: تبریز، بخش جراحی دامپزشکی، دانشکده دامپزشکی دانشگاه تبریز، کد پستی: ۵۱۶۶۱۶۴۷۱، تلفن: ۰۹۱۴۴۰۹۱۱۲۸

Email: sarahjavanmardi@yahoo.com

## مقدمه

درمان‌هایی که بتوانند باعث تسریع التیام شوند و اثر ضد میکروبی نیز داشته باشند حائز اهمیت می‌باشند. پماد سیلور سولفا دیازین با دارا بودن خصوصیات ضد میکروبی، جزئی درمان اصلی زخم‌های سوختگی محسوب می‌شود. لیکن، عوارض ناشیایی چون مت هموگلوبینمی، تغییر رنگ زخم، واکنش آلرژیک و همولیز برای این دارو نام برده شده است (۴). امروزه ساخت و استفاده از ترکیبات و پوشش‌های زیست سازگار واجد خاصیت التیامی که حاوی عوامل ضد میکروبیایی نیز می‌باشند برای درمان زخم‌های باز عفونی و سوختگیها در حال گسترش می‌باشد (۵). ژئولیت یکی از آن دسته

زخم‌های سوختگی جزئی شایع‌ترین جراحات بدن می‌باشد. هنگام آسیب‌های سوختگی عوامل بیماریزا بدن را مورد تهاجم قرار داده و این زخم‌ها در مدت کوتاهی بعد از ایجاد صدمه دچار عفونت می‌شوند. عفونت مهم‌ترین عامل مرگ‌ومیر در بیماران سوختگی است (۱). به‌طور کلی، فرایند ترمیم به سه مرحله از وقایع زیر تقسیم می‌شود: (۱) فاز التهاب (۲) فاز تکثیر (۳) فاز بازسازی. هر ماده‌ای که بتواند زمان این فازها را کوتاه‌تر کند، منجر به تسریع روند التیام می‌شود (۲-۳). همچنین در زمینه درمان زخم‌های سوختگی،

۱ استادیار جراحی دامپزشکی، دانشکده دامپزشکی دانشگاه تبریز، تبریز، ایران (نویسنده مسئول)

۲ بخش پاتوبیولوژی، دانشکده دامپزشکی دانشگاه تبریز، تبریز، ایران

۳ بخش علوم درمانگاهی، دانشکده دامپزشکی دانشگاه تبریز، تبریز، ایران

سه در موش سوری از دیدگاه ماکروسکوپی و هیستوپاتولوژیک انجام گرفت.

## مواد و روش کار

### روش تهیه نانوکامپوزیت زئولیت-نقره /ژلاتین:

ابتدا نانوکامپوزیت زئولیت - نقره/ژلاتین با روش سل-ژل با ترکیب ۱۰ گرم زئولیت و ۳۰۰ میلی لیتر نیترا نقره یک مولار در دمای محیط تهیه شد. سپس، زئولیت اصلاح شده فیلتر و با مقدار زیادی آب دیونیزه شسته شد. ۰/۴ گرم ژلاتین در ۲۰ میلی لیتر آب دیونیزه حل شد و به زئولیت - نقره اضافه گردید و به مدت یک ساعت با هم مخلوط و هم زده شدند. در نهایت نانوکامپوزیت زئولیت-نقره /ژلاتین تهیه شد. ریز ساختار و مورفولوژی نانوکامپوزیت با استفاده از روش‌های پرتو ایکس (XRD) و میکروسکوپ الکترونی روبشی (SEM) مورد بررسی قرار گرفت (تصویر شماره ۱ و ۲ به ترتیب).

### بررسی سمیت سلولی (تست MTT):

سلول‌های MCF-7 در پلت های ۹۶ چاهکی در ۲۰۰ میلی لیتر از محیط کشت سلولی با غلظت  $1 \times 10^3$  سلول به ازای هر چاهک به مدت ۲۴ ساعت در دمای ۳۷ درجه سانتی‌گراد و ۵٪ CO<sub>2</sub> کشت داده شدند. سلول‌ها در گروه‌های چهارگانه با غلظت‌های مختلف ۰، ۰/۱، ۰/۵ و ۱ میلی‌گرم در هر میلی لیتر نانوکامپوزیت زئولیت-نقره/ژلاتین به مدت ۲۴ ساعت انکوبه شدند. سپس به منظور ارزیابی سلول‌های زنده دویست میکرولیتر ماده MTT به هر چاهک سلولی اضافه شده و سلول‌ها به مدت چهار ساعت انکوبه گردیدند. سپس محیط کشت دور ریخته شده و دی متیل سولفوکساید و بافر سورنسون به آن اضافه شد. در نهایت، جذب نوری هر چاهک توسط دستگاه الیزا ریدر (بیوتک، آلمان) در طول موج ۵۷۰ نانومتر خوانده شد.

### تست ضد میکروبی:

فعالیت ضد میکروبی نانو کامپوزیت زئولیت-نقره/ژلاتین به صورت کیفی مورد آزمایش قرار گرفت. سه میکروب مختلف شامل اشریشیا کولی (*E. coli*, 25922)، استافیلوکوکوس اورئوس (*S. aureus*, 25923) و کاندیدا آلبیکانس (*C. albicans*, 0231) برای تست فعالیت ضد میکروبی نمونه مورد استفاده قرار گرفتند. هر سه میکروب در محیط نوترینت اگر رشد داده شده و به مدت ۴۸ ساعت در دمای ۳۷ درجه سانتی‌گراد انکوبه شدند و فعالیت ضد میکروبی آن‌ها با استفاده از روش دیسک دیفیوژن اصلاح شده و اندازه گیری قطر هاله عدم رشد مورد آزمایش قرار گرفت. حضور منطقه روشن در اطراف نمونه‌ها به عنوان مهار رشد گونه‌های

مواد می‌باشد. در مطالعات بالینی کاربرد زئولیت در درمان زخم‌های پوستی بررسی شده است. اثرات ترمیمی آن در زخم و برش‌های جراحی گزارش شده است (۶). زئولیت یک ساختار متخلخل آلومینیوم سیلیکاتی دارای خصوصیتی مانند سیستم حفره‌ای منظم و یک شکل، سطح تماس داخلی وسیع، ظرفیت تبادل یونی بالا، غیر سمی، زیست سازگار، فراوانی طبیعی بالا و قیمت ارزان می‌باشد. مهم‌ترین مشخصه زئولیت قابلیت اصلاح سطحان با مواد مختلف از جمله داروها و یونهای مختلف و معاوضه یونی می‌باشد (۷). لذا در مطالعات اخیر زئولیت با فلزاتی مانند نقره و مس پوشش دهی شده و خاصیت ضد میکروبی می‌یابد. چنین ترکیباتی در مقایسه با مواد ضد میکروبی رایج در درمان زخم‌های سوختگی و عفونی دارای محاسن زیادی چون عدم ایجاد مقاومت‌های میکروبی، زیست سازگاری و عدم سمیت سلولی می‌باشند. از طرفی نیز افزودن یون‌های فلزی به چارچوب مواد سیلیکاتی مثل زئولیت سبب رهش کنترل شده یونهای پوشش داده شده سطح آن گردیده و مانع از سمیت سلولی ناشی از غلظت بالای یونهای فلزی می‌شوند. لذا استفاده از زئولیت اصلاح سطح شده در ترکیب با پلیمرهای متعدد گزینه خوبی به عنوان پوشش‌ها یا عوامل درمانی در التیام زخم‌ها می‌باشد (۸-۶). پلیمرهای مختلفی از جمله کیتوزان، کیتین، ژلینات و ژلاتین به عنوان ماده پایه برای ساخت چنین ترکیباتی مورد استفاده قرار می‌گیرند. از بین پلیمرهای ذکر شده ژلاتین به دلیل فراوانی طبیعی، زیست سازگاری و قابلیت تجزیه زیستی مناسب‌تر می‌باشد. همچنین ژلاتین به شدت آبدوست بوده و باعث تسریع پیشروی اپیتلیوم تازه تشکیل از لبه زخم در روند التیام زخم‌های پوستی می‌شود. مطالعات متعددی نیز از ترکیب ژلاتین با زئولیت اصلاح سطح شده در التیام زخم‌های پوستی استفاده کرده‌اند و نتایج مثبتان را بدین صورت گزارش کرده‌اند. زئولیت از طریق تکثیر فیبروبلاست و تسریع مرحله پرولیفراتیو التیام سبب کاهش زمان التیام زخم شده، ژلاتین موجود در ترکیبان از طریق تسریع پیشروی اپیتلیوم از لبه زخم و نقره از طریق کوتاه کردن فاز التهاب روند التیام، باعث تسریع و بهبود فرایند التیام زخم شده و از عفونت‌ان جلوگیری کرده است (۹-۱۲). از آنجایی که تسریع مراحل التهابی و پرولیفراتیو از فاکتورهای کلیدی در روند التیام زخم می‌باشد (۱۱) ولی تا کنون هیچ مطالعه‌ای در زمینه بررسی اثرات پوشش‌های پلیمری حاوی زئولیت اصلاح سطح شده در روند التیام زخم‌های سوختگی صورت نگرفته است. با توجه به اینکه زخم‌های سوختگی یکی از دیر بهبود یابنده‌ترین زخم‌ها می‌باشند، یافتن مواد تسریع کننده التیام همراه با کم‌ترین عوارض جانبی می‌تواند در درمان زخم‌های سوختگی مفید واقع گردد. لذا مطالعه حاضر باهدف ارزیابی اثرات ترمیمی نانو زئولیت اصلاح سطح شده در ترکیب با ژلاتین بر روی روند التیام زخم سوختگی درجه

که A0 اندازه سطح زخم در روزاول و At اندازه آن در روز موردنظر می‌باشد.

روز ۷ و ۱۴ بعد از ایجاد زخم حیوانات با تزریق داخل صفاقی تیوپنتال سدیم اسان کشی شده و نمونه‌های پوستی از محل زخم به همراه ۵ میلی‌متر از لبه‌های سالم پوست جهت ارزیابی هیستوپاتولوژیکی تهیه شدند. مطالعه میکروسکوپی با استفاده از میکروسکوپ نوری (OLYMPUS-CH30) و با استفاده از محاسبات هیستومورفومتریک توسط عدسیهای PF10X و WF10X-18MM انجام شد. مقاطع پاتولوژیکی تهیه شده از نظر میزان رگزایی، تعداد فیبروبلاست، شدت التهاب، اپیتلیالیزاسیون مجدد و عفونت ثانویه موردبررسی قرار گرفتند. در ارزیابی اپیتلیالیزاسیون مجدد زخم، طول ناحیه التیام یافته و طول ناحیه التیام نیافته با استفاده از بزرگنمایی ۴۰ اندازه‌گیری شد و نتیجه به‌صورت درصد بیان شد. در ارزیابی میزان رگزایی و تعداد فیبروبلاست، در سه فیلد با استفاده از بزرگنمایی ۴۰۰ و در هر ۱۰۰ مربع کوچک با مساحت  $11 \times 15625$  تعداد عروق خونی و تعداد فیبروبلاست‌ها شمارش شده و سپس میانگین آن‌ها در واحد سطح ثبت شد. در فاکتور شدت التهاب منظور میزان حضور سلول‌های پلی مرفونوکلئار و مونونوکلئاری می‌باشد که به‌منظور ایجاد التیام در موضع حاضر شده‌اند و نه سلول‌های آماسی که به‌دلیل عفونت زخم در قسمت‌های سطحی اپیدرم آسیب دیده، زیر اپیدرم و یا در دهانه ناحیه زخم تجمع یافته بودند. به‌منظور شمارش این سلول‌ها، در بزرگنمایی ۴۰۰، در سه فیلد و در هر ۱۰۰ مربع کوچک، تمام سلول‌های موردنظر شمارش شده و سپس میانگین آن‌ها موردنظر قرار گرفت. در فاکتور عفونت ثانویه درجه عفونت به شرح زیر تعیین شد: عدم حضور نوتروفیل در سطح اپیدرم و درم معادل درجه صفر، حضور نوتروفیل به‌صورت پراکنده در دهانه زخم و سطح اپیدرم معادل درجه یک (خفیف)، حضور نوتروفیل به‌صورت متراکم در دهانه زخم و سطح اپیدرم معادل درجه دو (متوسط)، حضور نوتروفیل به‌صورت متراکم و لاشه نوتروفیلی و ترشحات در مجاورت اپیدرم و نفوذ به درم معادل درجه سه (شدید).

داده‌ها در نرم‌افزار آماری Graph Pad Prism Version 5.05 وارد و مورد تجزیه و تحلیل قرار گرفتند. داده‌های هیستومورفومتری با آزمون تجزیه واریانس یکطرفه انوا (ANNOVA) و داده‌های میکروسکوپی با آزمون اندازه‌گیریهای مکرر مورد آنالیز قرار گرفتند و در ادامه از آزمون Tukey برای مقایسه عملکرد گروه‌ها استفاده شد. برای آنالیز درجه عفونت ثانویه از آزمون کروسکال والیس و تست تکمیلی دانس استفاده شد. نتایج به شکل میانگین  $\pm$  انحراف معیار گزارش شدند. در تمام آنالیزها مقادیر  $P < 0.05$  به‌عنوان سطح اختلاف آماری معنی‌دار انتخاب شد.

میکروبی ثبت شد. در نهایت فعالیت میکروبی هر نمونه سه بار تکرار شد.

### روش ایجاد سوختگی:

۴۰ سر موش سوری بآلب-سی بالغ نر با وزن حدود  $2 \pm 30$  گرم در این مطالعه تجربی مورد استفاده قرار گرفتند. موش‌ها در طول دوره انجام تحقیق، در قفس‌های انفرادی و شرایط محیطی و پرورشی یکسانی در محل نگه داری حیوانات آزمایشگاهی دانشکده دامپزشکی دانشگاه تبریز واحد خلعت پوشان و دمای اتاق ۲۳-۲۰ درجه سانتی‌گراد با سیکل روشنایی و تاریکی ۱۲ ساعته و دسترسی آزاد به آب و غذا نگهداری شدند. توقف یک هفته‌ای موش‌ها در محل نگهداری قبل از شروع مطالعه برای سازگاری با محیط جدید لحاظ گردید. کار بر روی حیوانات بر اساس دستورالعمل کمیته اخلاقی انجمن بین‌المللی مطالعه درد انجام شد (۱۳). تمام مطالعات انجام شده روی حیوانات مطابق با دستورالعمل تأیید شده اصول کار با حیوانات آزمایشگاهی کمیته اخلاقی دانشگاه تبریز بود. حیوانات با تزریق داخل صفاقی کتامین ۱۰٪ (الفاسان، وردن، هلند) با دوز ۵۰ میلی‌گرم به ازای هر کیلوگرم و زایلازین ۲٪ (الفاسان، وردن، هلند) با دوز ۵ میلی‌گرم به ازای هر کیلوگرم تحت بیهوشی عمومی قرار گرفتند. نواحی پشت موش‌ها موجینی شده و جهت ایجاد سوختگی آماده سازی شدند. موش‌ها در حالت گماری خوابیده به شکم بر روی صفحه دستگاه ایجاد کننده سوختگی (جاروالمسجد و صفری شماره ثبت ۸۶۶۶۴، دانشگاه تبریز، تبریز، ایران) قرار داده شدند. ناحیه کمر در تمامی حیوانات به‌عنوان محل سوختگی انتخاب شد. زخم سوختگی درجه سه به ابعاد یک در یک سانتیمتر با دستگاه به مدت ۱۰ ثانیه در دمای ۹۵ درجه سانتی‌گراد ایجاد گردید (تصویر ۳). سپس ۱ سی سی نرمال سالین به‌صورت داخل صفاقی جهت جبران آب از دست رفته طی سوختگی به موش‌ها تزریق شد. موش‌ها تا زمان برگشت از بیهوشی تحت نظارت و مراقبت بودند. حیوانات به‌صورت تصادفی به چهار گروه ده تایی کنترل منفی (بدون تجویز دارو)، حامل (پایه نانوکامپوزیت (ژلاتین))، درمان (نانوکامپوزیت ژئولیت -نقره/ژلاتین) و کنترل مثبت (سیلورسولفا دیازین ۱٪) تقسیم شدند. درمان‌های مذکور روزانه یکبار و تا روز نمونه‌برداری در موضع سوختگی استعمال می‌شدند. جهت ارزیابی ماکروسکوپی در روزهای صفر، ۳، ۷، ۱ و ۱۴ تصاویر محل زخم با قراردادن خط کش در نزدیک لبه آن تهیه گردیدند (تصویر شماره ۳). سطح زخم در روزهای مورد مطالعه با استفاده از نرم‌افزار تجزیه و تحلیل (Image J (NIH, USA) محاسبه شد. نهایتاً درصد انقباض زخم با استفاده از فرمول زیر به دست آمد.

$$\text{درصد انقباض زخم} = (A0 - At) / A0 \times 100$$

مورد مطالعه داشت که این اختلاف از نظر آماری نیز معنی دار بود ( $p=0.0001$ ).

#### ارزیابی هیستومورفومتريک:

نتایج ارزیابی هیستومورفومتريک در جدول شماره ۲ و تصویر شماره ۷ (مقاطع الف تا د روز ۷ و ۱۴) نشان داده شده است. در نتایج ارزیابی هیستوپاتولوژیک پیشرفت لایه اپیتلیوم از لبه زخم در هر دو بازه زمانی مورد مطالعه (هفته اول و دوم) در گروه درمان با نانوکامپوزیت نسبت به سایر گروهها با سرعت بیشتری انجام گرفت به طوری که در روز ۱۴ اپیتلیزاسیون کامل فقط در این گروه دیده شد. این اختلاف بین نانوکامپوزیت و بقیه گروهها در هفته اول از نظر آماری معنی دار بود، در صورتیکه در هفته دوم این اختلاف فقط بین گروه نانوکامپوزیت و گروه کنترل از نظر آماری معنی دار بود ( $p=0.0001$ ). همچنین لایه اپیتلیوم گروه نانوکامپوزیت نسبت به بقیه گروههای مطالعه سازمان یافته تر بوده حضور پگ پاپیل (rete peg) و عدم وجود دلمه در رویان نشانه قرار داشتن در مرحله بازسازی و پیشرفت روند ترمیم بود. بیشترین میزان عفونت ثانویه و شدت التهاب و در هر دو زمان مطالعه در گروه کنترل و کمترین میزان هر دو فاکتور مذکور در گروه نانوکامپوزیت مشاهده شد و اختلاف آماری هر دو فاکتور در بین گروههای مطالعه از نظر آماری معنی دار بود (به ترتیب  $p=0.016$ ,  $p=0.0001$ ). میزان انژیوژنز در گروه نانوکامپوزیت در هر دو روز مطالعه بیشتر از بقیه گروهها بود و اوجان در روز ۷ دیده شد سپس روند کاهششان شروع شد. در صورتیکه اوج انژیوژنز در گروه کنترل با یک هفته تأخیر در روز ۱۴ مطالعه دیده شد این اختلاف از نظر آماری معنی دار بود ( $p=0.0001$ ). تعداد فیبروبلاستها در هر دو روز مطالعه در گروه نانوکامپوزیت بیشترین میزان در بین گروههای مطالعه بود و از نظر آماری اختلاف معنی دار با بقیه گروهها در روز ۷ و ۱۴ نشان داد ( $p=0.0001$ ). حضور رشتههای کلاژن زیادتر با آرایش منظم تر، در گروه نانوکامپوزیت در هفته دوم در مقایسه با بقیه گروهها مشهود بود (تصویر شماره ۷-د روز ۱۴ ام).

#### یافته‌ها

##### تست سمیت سلولی:

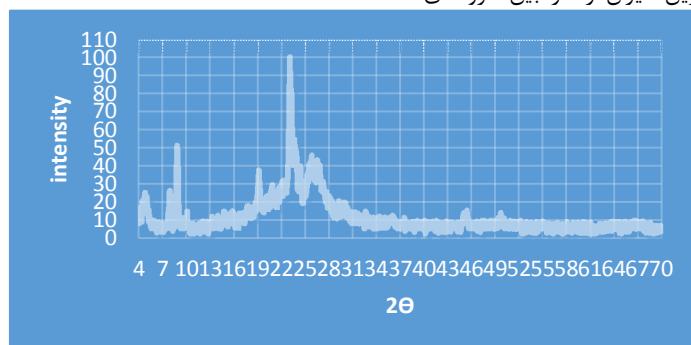
تصویر شماره ۵ زندهمانی نسبی ( $Cr/C0$ ) در برابر غلظت‌های متفاوت نانوکامپوزیت زئولیت-نقره/ژلاتین که به وسیله تست MTT انجام گرفته را نشان می‌دهد. در اینجا  $C0$  تعداد سلول‌های زنده در گروه کنترل و  $Cr$  تعداد سلول‌های زنده درمان شده با نانوکامپوزیت را نشان می‌دهد. زندهمانی نسبی (درصد) سلول‌های درمان شده با غلظت ۱، ۰/۵ و ۱/۰  $mg/ml$  به ترتیب ۷۳، ۸۰ و ۹۵ درصد می‌باشد. این نتایج نشان می‌دهد که نانوکامپوزیت تهیه شده تا غلظت  $mg/ml$  ۰/۱ سمیت سلولی ندارند.

##### تست ضد میکروبی:


جدول شماره ۱ نتایج تست ضد میکروبی نانو کامپوزیت-نقره/ژلاتین را نشان می‌دهد. با اندازه‌گیری قطر هاله عدم رشد نتایج به صورت: عدم حضور منطقه روشن در اطراف نمونه به شکل -، قطر بین ۱-۱۰ میلی‌متر به شکل + و قطر بین ۱۱-۱۹ میلی‌متر ++ گزارش شد. زئولیت فعالیت باکتری استاتیک پایینی نشان داد. پس از تبادل یونی، فعالیت آنتی باکتریال آن افزایش یافته و زئولیت اصلاح سطح شده خاصیت آنتی میکروبی قوی نشان داد. از آنجایی که ژلاتین خاصیت ضد میکروبی ندارد لذا پس از ترکیب با زئولیت اصلاح سطح شده نانوکامپوزیت تهیه شده خاصیت ضد میکروبی پایین تری در مقایسه با زئولیت اصلاح سطح شده نشان داد. در هر حال نانوکامپوزیت تهیه شده اثرات ضد میکروبی خوبی از خود نشان داد.

##### ارزیابی ماکروسکوپیک:

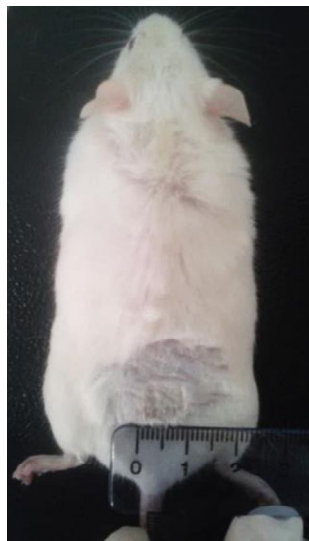
نتایج ارزیابی ماکروسکوپیک مطالعه حاضر در تصویر شماره ۶ آورده شده است. انقباض زخم در تمام گروههای مورد مطالعه روند افزایشی داشت. در گروه نانوکامپوزیت با سرعت بالاتری صورت گرفت. در نهایت در روز ۱۴ ام درصد انقباض در گروه نانوکامپوزیت  $2/7 \pm 91/6$  در مقابل گروه سیلور سولفادیاژین  $4/15 \pm 70/4$ ، گروه ژلاتین  $4/91 \pm 59/8$  و گروه کنترل  $5/85 \pm 42/6$  بود که موش‌های درمان شده با نانوکامپوزیت بالاترین میزان را در بین گروههای



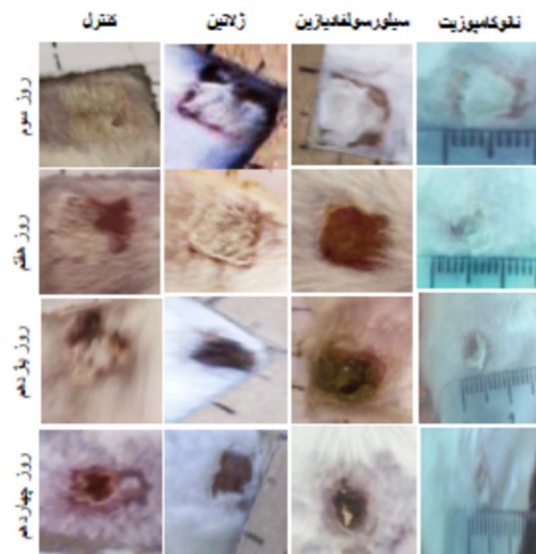
تصویر (۱): تصویر XRD نانوکامپوزیت زئولیت-نقره/ژلاتین



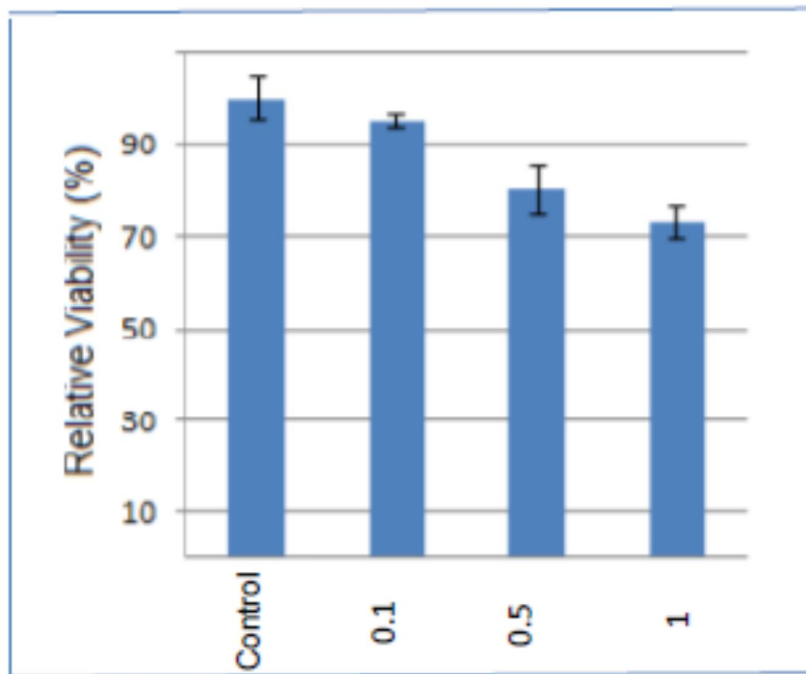
تصویر (۲): تصویر SEM نانوکامپوزیت زئولیت-نقره/زلاتین



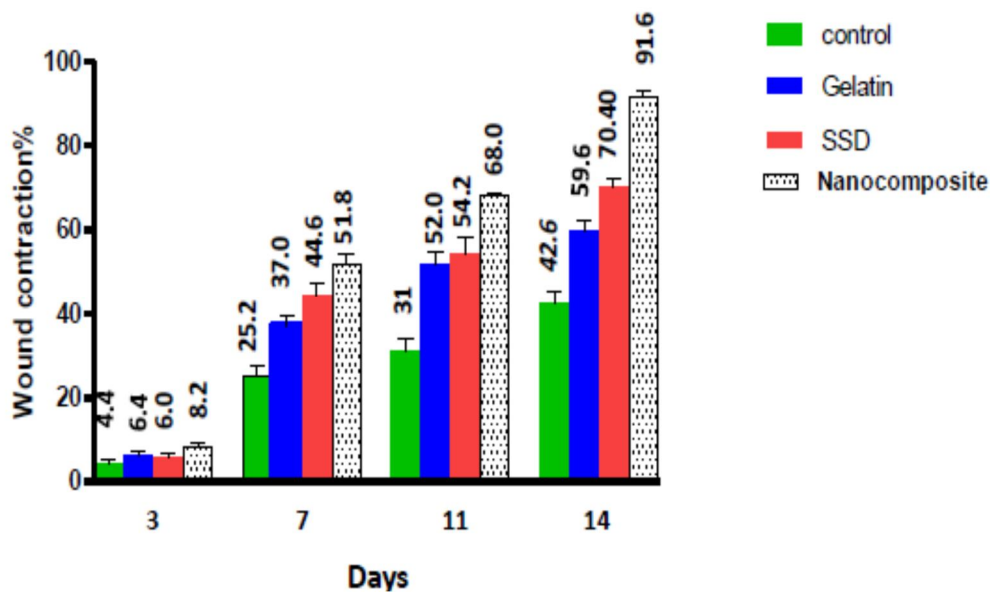
تصویر (۱۳): قرار دادن خط کش در لبه زخم سوختگی در روز ایجاد زخم (روز صفر)



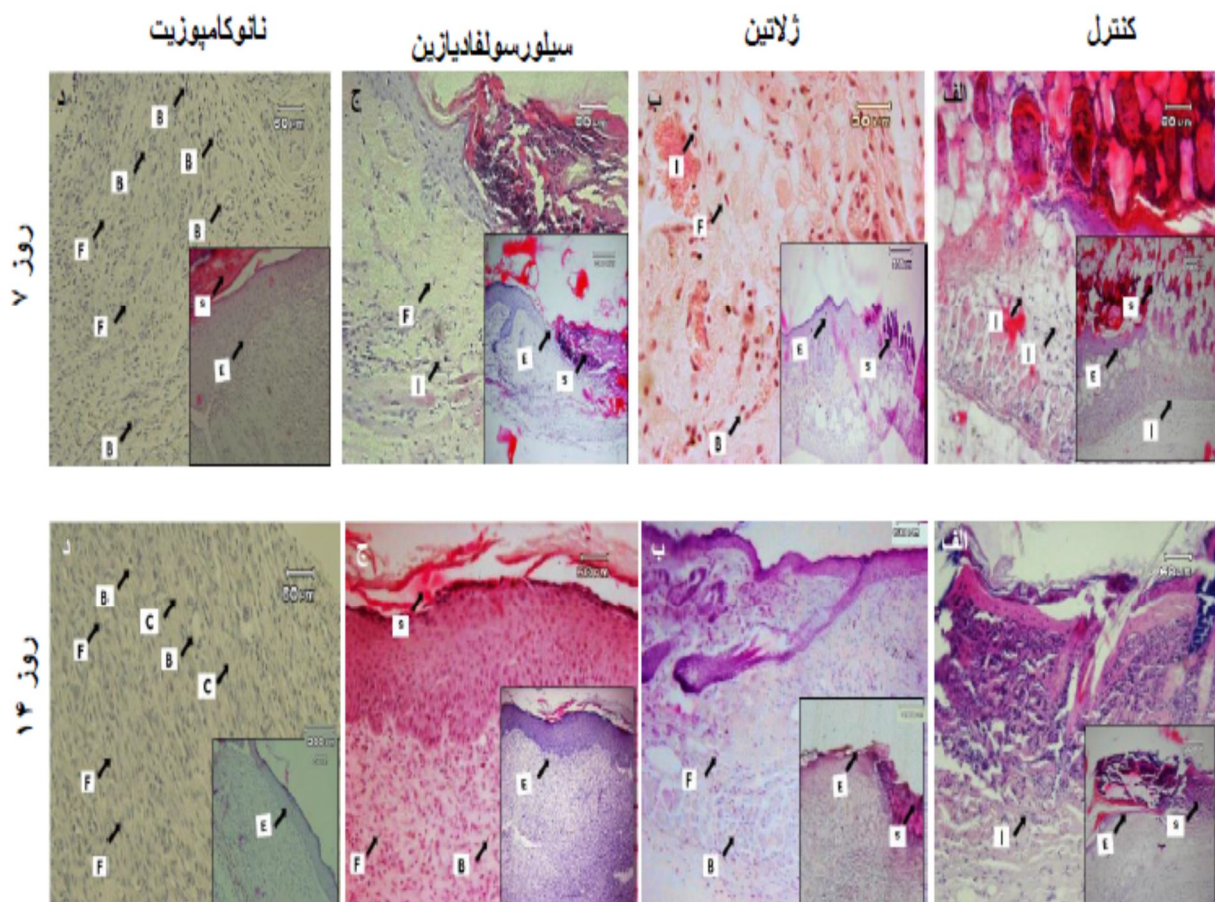
تصویر (۴): تصویر ماکروسکوپی روند ترمیم زخم در روزهای سوم، هفتم، یازدهم و چهاردهم در گروه‌های مورد مطالعه



تصویر (۵): زنده‌مانی نسبی سلول‌های MCF-7 با غلظت‌های ۰/۱، ۰/۵ و ۱ از نانوکامپوزیت ژئولیت-نقره/ژلاتین



تصویر (۶): نمودار آنالیز آماری درصد انقباض زخم گروه‌های مورد مطالعه شامل گروه کنترل، ژلاتین، SSD (سیلورسولفادیازین) و نانوکامپوزیت ژئولیت-نقره/ژلاتین در روزهای ۱۴ و ۷ پس از ایجاد سوختگی. داده‌ها بر اساس میانگین  $\pm$  انحراف معیار بیان شده است.



**تصویر (۷):** تصاویر هیستومورفومتریک گروهای چهارگانه در روز ۷ و ۱۴ مطالعه. در تصاویر فوق لایه اپیتلیوم تازه تشکیل با (E) دلمه روی زخم با (S) سلول‌های التهابی با (I) فیبروبلاست با (F) عروق خونی با (B) و کلاژن با (C) نشان داده شده است (رنگ آمیزی H&E، تصاویر اصلی ۲۰۰× و تصاویر الصافی ۱۰۰×).

**جدول (۱):** فعالیت ضد میکروبی ژلاتین، ژئولیت، ژئولیت-نقره و نانوکامپوزیت ژئولیت-نقره/ژلاتین علیه اشیریشیا کولی استافیلوکوکوس اورئوس و کاندیدا البیکان

			نمونه میکروب
کاندیدا البیکان	استافیلوکوکوس اورئوس	اشیریشیا کلی	درمان‌ها
-	-	-	ژلاتین
-	-	+	ژئولیت
++	++	++	ژئولیت-نقره
+	+	+	ژئولیت-نقره/ژلاتین

**جدول (۲):** یافته‌های هیستوپاتولوژیک مشاهده شده در روزهای مختلف نمونه‌گیری در گروه‌های مختلف آزمایش. داده‌ها بر اساس میانگین  $\pm$  انحراف معیار بیان شده است.

گروه آزمایش	فاکتورهای	موردبررسی
اپیتلیالیزاسیون مجدد/ (×40)	شدت التهاب (×400)	آنزویوزن (×400)
زمان نمونه‌گیری		
کنترل	۲۲/۴±۳/۲	۲۷/۸±۴/۶
هفته اول	۴۱/۰±۸/۹۱	۱۴/۸±۳/۳۴
پماد سیلور	۳۷/۴±۵/۹۴	۲۷/۶±۳/۵
سولفادیازین		
نانوکامپوزیت	۵۰/۸±۸/۰۷	۳۹/۰±۴/۰۸
کنترل	۵۳/۲±۴/۸	۳/۲۷±۱۹/۸۰
هفته دوم	۸۹/۶±۳/۰۵	۲۱/۶±۲/۹۶
پماد سیلور	۸۴/۴±۴/۷۲	۲۱/۰±۴/۳۵
سولفادیازین		
نانوکامپوزیت	۱۰۰±۰۰	۲۸/۲±۳/۴۹
		۰/۴±۰/۵۴

## بحث و نتیجه‌گیری

بندی در ناحیه است که از طریق تکثیر فیبروبلاست و تسریع مرحله پرولیفراتیو، همچنین اپیتلیالیزاسیون مجدد باعث کاهش زمان التیام و کوچک شدن اندازه زخم می‌شوند. ژئولیت دارای اثر خون بندی موضعی می‌باشد و به‌عنوان عامل خون بند در مطالعات همچنین در بالین به وفور مورد استفاده قرار گرفته و اثر مثبتان در این مورد به اثبات رسیده است. تسریع انقباض زخم در این مطالعه به نظر می‌رسد مربوط به اثر ژئولیت باشد. نتیجه به‌دست‌آمده مطابق با نتایج مطالعه نی تو و همکاران در سال ۲۰۱۴ است که درصد بهبودی زخم در گروه درمان با ژئولیت ۹۳±۳٪ گزارش کرده‌اند (۱۸). اپیتلیالیزاسیون مجدد با تشکیل سد محافظتی بین زخم و محیط از فاکتورهای کلیدی دیگر در التیام زخم محسوب می‌شود. اپیتلیالیزاسیون با مهاجرت سلول‌های اپیتلیال از لبه سالم زخم شروع و به سمت مرکز پیشروی کرده تا سرانجام تمام زخم را می‌پوشاند. اپیدرم ساخته شده از تعداد سلول‌ها و لایه‌های بیشتری نسبت به حالت طبیعی برخوردار است و به محض اینکه محل ضایعه به‌وسیله سلول‌های اپیدرمی مهاجر و تازه پوشیده شود، تمایز آن‌ها آغاز و در صورت موفقیت آمیز بودن ترمیم، سلول‌ها شکل و آرایش طبیعی خود را به دست آورده و از تعداد لایه‌های آن نیز کاسته می‌شود (۱۹-۲۰) اتفاقی که در مطالعه حاضر مشاهده شد. اپیتلیالیزاسیون کامل همراه با لایه‌های سازمان یافته، حضور rete peg و عدم وجود دلمه در رویان در موش‌های درمان شده با نانوکامپوزیت نشان‌دهنده قرار داشتن زخم در مرحله بازسازی روند

تسریع التیام زخم‌های سوختگی و کاهش احتمال عفونی شدن آن‌ها یکی از جنبه‌های بسیار مهم درمان این گونه جراحات می‌باشد (۱). در معرض بودن سطح زخم به مدت طولانی باعث از دست دادن رطوبت و آلودگی زخم می‌شود که فرایند التیام را با مشکل مواجه می‌کند. حفظ رطوبت پوست باعث تسریع التیام زخم می‌شود. با کمک دارو و روش‌های مختلفی می‌توان رطوبت زخم را حفظ کرد. اما افزایش رطوبت پوست در ترکیب با دمای بدن باعث تسریع رشد میکروبی شده و منجر به عفونت بافت التیامی می‌شود. لذا هر گونه درمانی که باعث حفظ رطوبت زخم شده و اثرات ضد میکروبی نیز داشته باشد باعث بهبود و تسریع التیام بدون خطر ابتلا به عفونت می‌شود (۱۴-۱۵). لذا نانوکامپوزیت تهیه شده در مطالعه حاضر با دارا بودن هر دو خصوصیت مذکور بهبود روند التیام زخم سوختگی با کم‌ترین میزان عفونت درموش‌های درمان شده را نشان داد. انقباض زخم و بسته شدن سریع آن از فاکتورهای حیاتی التیام زخم می‌باشد زیرا باعث کاهش زمان بهبود زخم می‌شود (۱۶-۱۷). در مطالعه حاضر سرعت انقباض زخم درموش‌های درمان شده با نانوکامپوزیت نسبت به بقیه موشها بالاتر بود و در روز ۱۴ مطالعه میزانان ۹۱/۶٪ بوده و افزایش معنی‌دار نسبت به سایر گروه‌های درمانی نشان داد ( $p=0.0001$ ) بنا به گزارشات ژئولیت باعث کاهش زمان التیام زخم‌ها و برش‌های جراحی می‌شود (۶-۸). یکی از روش‌های کاهش زمان التیام زخم استفاده از مواد با خاصیت خون



به دست آمده در مطالعه حاضر می‌باشد. در گروه درمان با نانوکامپوزیت روز هفتم اوج رگزایی و افزایش معنی‌داران با بقیه گروه‌ها بود، سپس شروع روند کاهش عروق خونی دیده شد که نشانه تسریع التیام و شروع زود هنگام مرحله بازسازی می‌باشد. بدیهی است که رگزایی زود هنگام، زمینه‌ای جهت تشکیل بیشتر و بهتر دیگر اجزای بافت مانند سلول‌های همبندی و بافت زمینه‌ای در روزهای اولیه التیام فراهم می‌کند. در مقابل در گروه کنترل بیشترین میزان رگ زایی در روز چهاردهم مشاهده شد. تجمع عروق خونی در روز ۱۴، در گروه کنترل نشان از تأخیر بازسازی زخم است. شمارش فیبروبلاستها به عنوان یک شاخص مهم در ارزیابی کیفیت ترمیم بافت همبندی به حساب می‌آید. مرحله ظهور سلول‌های فیبروبلاستی یکی از مهم‌ترین مراحل در پروسه بهبود زخم است. سلول‌های فیبروبلاست به عنوان سلول‌های بنیادی می‌باشند که در زمان آسیب بافتی مانند زخم، جهت بازسازی بافت آسیب دیده در محل زخم نمایان می‌شوند. باین وجود تعداد بالای فیبروبلاست از یک طرف باعث ترمیم سریع‌تر زخم می‌شود، ولی از طرف دیگر می‌تواند باعث سنتز بیش از حد کلاژن و ایجاد اسکار هیپرتروفیک و یا کلویید شود از این رو پس از تکثیر فیبروبلاستها و ایفای وظایف در التیام بایستی از میزان آن‌ها در بافت التیامی کم‌تر شود (۲۷). در مطالعه حاضر، از شمارش فیبروبلاستها به عنوان یک شاخص در ارزیابی بافت التیامی استفاده شد. چنانچه از نتایج مشخص می‌گردد در هر دو روز ۷ و ۱۴ بیشترین تعداد فیبروبلاست در گروه درمان نانوکامپوزیت و کم‌ترین آن متعلق به گروه کنترل است و این برتری از نظر آماری معنی‌دار بود. که مشابه نتایج مطالعه ناراگینتی و همکاران در سال ۲۰۱۶ می‌باشد (۲۷). حضور و پرولیفراسیون زود هنگام فیبروبلاست‌ها در گروه نانوکامپوزیت حاکی از تحریک رشد فیبروبلاستی توسط توسط ژئولیت و یون نقره می‌باشد که هر دو در پرولیفراسیون فیبروبلاستی نقش دارند. فیبروبلاست‌ها ماتریکس خارج سلولی و کلاژن را تولید می‌کنند که بدنه اصلی بافت بوده و نقش حیاتی در التیام زخم دارد (۲۸-۲۹). در همین ارتباط شکل شماره ۷-د روز ۱۴ گویای تراکم بیشتر و نظم و آرایش بهتر کلاژن در محل زخم در گروه درمان نانوکامپوزیت نسبت به سایر گروه‌ها می‌باشد. زخم‌های سوختگی علی‌رغم ماهیت استریشان موقع ایجاد برخلاف سایر زخم‌ها، به دلیل وجود بافت‌های نکروتیک عروقی و از دست رفتن یکپارچی اپیدرم مستعد عفونت هستند. در مقطع هیستوپاتولوژیکی حضور نوتروفیل نشانه عفونت بافت می‌باشد. عفونت با انواع باکتری‌های گرم مثبت، گرم منفی و قارچی عامل مرگ در زخم‌های سوختگی می‌باشد. برای مقابله با آن‌ها آنتی بیوتیک موضعی، برداشت کامل ناحیه زخم و گرافت انجام می‌شود. در استفاده از آنتی بیوتیک‌ها عوارض مقاومت‌های دارویی

و اثر مثبت نانوکامپوزیت بر این روند می‌باشد. در صورتیکه در بقیه گروه‌های درمانی در آخرین روز مطالعه (روز ۱۴) پیشروی اپیدرم به صورت کامل نبوده و حضور دلمه رویان مشهود بود. ژلاتین به شدت ابدوست بوده و مانع از دست رفتن مایع ناحیه زخم می‌شود در نهایت منجر به حفظ رطوبت زخم شده و اثر مثبت بر روی اپیتلیالیزاسیون مجدد و رسوب ماده زمینه‌ای دارد (۲۲-۲۱). به نظر می‌رسد میزان بالای پیشروی اپیدرم در گروه ژلاتین به دلیل ابدوست بودن ژلاتین می‌باشد. فاز التهاب اولین مرحله التیام زخم بوده و با حضور سلول‌های التهابی شناخته می‌شود. تاناکا و همکاران در سال ۲۰۰۵ مطالعه‌ای بر روی التیام زخم با استفاده از پانسمان ژلاتینی انجام دادند و گزارش کردند که رطوبت باعث تسریع اپیتلیالیزاسیون مجدد زخم می‌شود که مشابه نتایج مطالعه حاضر می‌باشد (۱۲). التهاب برای التیام زخم ضروری می‌باشد چرا که فاز پرولیفراتیو، اپیتلیالیزاسیون مجدد و انقباض و بسته شدن آن وابسته به فعالیت سیتوکین‌های مرحله التهابی است (۲۳). در ارزیابی شدت التهاب، در روز هفتم گروه نانوکامپوزیت حداقل میزان سلول‌های التهابی را داشت. به نظر می‌رسد کم بودن تعداد سلول‌های التهابی در هفته اول گروه درمان به دلیل اثر ضد التهابی و ضد میکروبی نقره می‌باشد که مطابق با سایر مطالعات در این زمینه می‌باشد (۲۴-۴). در صورتیکه میزان این سلول‌ها در گروه کنترل بیشترین مقدار بوده و اختلاف آماری نیز بین دو گروه کنترل و نانوکامپوزیت معنی‌دار بود که نشانه کوتاه بودن فاز التهابی و تسریع آن در گروه نانوکامپوزیت و طولانی بودن آن در گروه کنترل است. طولانی شدن فاز التهابی باعث تأخیر التیام می‌شود. میزان رگزایی در بستر زخم، یکی از اساس‌ترین عوامل مؤثر در ترمیم زخم محسوب می‌شود. هر عاملی که بتواند باعث تحریک و تشدید تشکیل عروق خونی جدید در زمان مناسب شود باعث تحریک و تسریع التیام می‌شود. در فرایند التیام زخم جراحی، معمولاً اوج رگزایی در انتهای هفته اول رخ می‌دهد سپس عروق خونی غیر ضروری دچار آپوپتوز شده و از بین می‌روند. این رویداد به منزله تحریک و شروع مرحله بازسازی فرایند التیام می‌باشد. در انتهای هفته دوم بیشترین میزان تولید رشته‌های کلاژن رخ می‌دهد و سازمان یابی مجدد زخم در هفته سوم صورت می‌گیرد. در حالی که در زخم سوختگی به‌ویژه سوختگی درجه سوم، به علت گستردگی و شدت ضایعات اپیدرم تا درم و رگ‌های خونی، اوج رگزایی و تولید بافت همبندی جهت ایجاد بافت جوانه‌ای به انتهای هفته دوم و سازمان یابی مجدد به هفته سوم و چهارم کشیده می‌شود (۲۶-۲۵). بنابراین، هر دو مرحله افزایش و کاهش عروق خونی نقش مهم در روند التیام دارد و هر چه این دو مرحله با سرعت بالاتری انجام پذیرد به همان میزان مراحل بازسازی و بلوغ بافت التیامی نیز با سرعت بالاتری انجام خواهد شد (۲). مشابه نتایج

### نتیجه‌گیری

در مجموع، با توجه به نتایج مطالعه حاضر می‌توان چنین استنباط کرد که نانوکامپوزیت ژئولیت-نقره /ژلاتین به خاطر تحریک رگ‌زایی، تولید و تکثیر فیبروبلاست و تسریع اپیتلیالیزاسیون مجدد باعث تسریع روند ترمیم زخم شده و مدت‌زمان لازم برای بهبود زخم سوختگی درجه سه در این مطالعه را کاهش داد. همچنین اثر ضد میکروبی نقره موجود در آن از عفونت بافت التیامی جلوگیری کرد. هر چند پژوهش حاضر در همراهی با بسیاری از مطالعات مرتبط دیگر تأثیر مثبت نانوکامپوزیت بر روی برخی پارامترهای مرتبط با ترمیم زخم در حیوانات آزمایشگاهی را نشان داد با این حال استفاده بالینی نیازمند مطالعات و کارآزمایی‌های بالینی بیشتر و مانیتورینگ‌های طولانی‌مدت است.

### تشکر و قدردانی

نویسندگان مقاله بدین‌وسیله مراتب تشکر و قدردانی خود را از واحد خلعت پوشان و دانشکده دامپزشکی دانشگاه تبریز که در انجام این پژوهش ما را یاری نمودند اعلام می‌دارد.

ایجاد می‌گردد (۳۰). طبق نتایج مطالعه حاضر بر روی شاخص عفونت ثانویه، گروه نانوکامپوزیت در روز هفتم و چهاردهم کم‌ترین درجه عفونت را نشان داد که فقط بر روی دلمه و سطح اپیدرم دیده شد. این نتایج بیانگر اثرات ضد میکروبی نقره موجود در نانوکامپوزیت روی باکتریهای گرم مثبت و گرم منفی می‌باشد که مطابق با سایر مطالعات انجام یافته در این زمینه می‌باشد (۲۸-۸). اثرات ضد میکروبی نانوکامپوزیت در این مطالعه قابل مقایسه با اثرات سیلور سولفادیازین به‌عنوان درمان انتخابی زخم‌های سوختگی و حتی بهتر از آن می‌باشد. به نظر می‌رسد اپیتلیالیزاسیون سریع زخم در گروه نانوکامپوزیت مانع نفوذ میکروارگانیسم‌ها به بافت التیامی شده و در ترکیب با نقره موجود در نانوکامپوزیت اثر مضاعف در جلوگیری از عفونت بافت التیامی به جا گذاشته است (۲۸). درجه عفونت کم‌تر مشاهده شده در گروه ژلاتین نسبت به گروه کنترل موید این مطلب می‌باشد. در گروه کنترل و در هر دو روز ارزیابی (روزهای ۷ و ۱۴) بیشترین درجه عفونت نسبت به سایر گروه‌ها مشاهده شد.

### References:

- 1-Abdullahi A, Jeschke MG. Nutrition and anabolic pharmacotherapies in the care of burn patients. *Nutr Clin Pract* 2014; 29: 621-30.
- 2-Atiyeh B, Gunn W, Hayek S. State of the art in burn treatment. *World J Surg* 2005;29: 131-48.
- 3- Atiyeh B, Costagliola M, Hayek S, Dibo S. Effect of silver on burn wound infection control and healing: review of the literature. *Burns* 2007;33: 139-48.
- 4-Aziz Z, Abu SF, Chong NJ. A systematic review of silver-containing dressings and topical silver agents (used with dressings) for burn wounds. *Burns* 2012;38: 307-18.
- 5-Tocco I, Zavan B, Bassetto F, Vindigni V. Nanotechnology-based therapies for skin wound regeneration. *J Nanomater* 2012;4:7-11.
- 6-Katrina AR, Hong JC, Hiu FY, Wei F, Jessica DS. Antimicrobial activity of silver ions released from zeolites immobilized on cellulose nanofiber mats. *ACS Appl Mater Interfaces* 2016 8;3032-40.
- 7-Grancaric A, Tarbuk A, Kovacek I. Nanoparticle of activated natural zeolite on textile for protection and therapy. *Chem Ind Chem Eng Q* 2009;15:203-10.
- 8-Matsumura Y, Yoshikata K, Kunisaki S, Tsuchido T. Mode of bactericidal action of silver zeolite and its comparison with that of silver nitrate. *Environ Microbiol* 2003;69: 4278-81.
- 9-Jayakumar R, Prabakaran M, Kumar P, Nair SV, Tamura H. Biomaterials based on chitin and chitosan in wound dressing applications. *Biotechnol Adv* 2010;29:322-37.
- 10-Tianhong D, masamitu T, Huang Y, Hambin M. Chitosan preparation for wounds and burns: antimicrobial and wound-healing effects. *Expert Rev Anti infect Ther* 2011;9:857-79.
- 11- Steven I, Sara M. silver and alginates: Role in wound healing and biofilm control. *Adv Wound Care (New Rochelle)* 2015;4:407-14.
- 12-Tanaka A, Nagate T, Matsuda H. Acceleration of wound healing by gelatin film dressings with epidermal growth factor. *J Vet Med Sci* 2005;67:909-13.

- 13-Zimmermann M. Ethical guidelines for investigations of experimental pain in conscious animals. *Pain* 1983; 16:109-10.
- 14-Jiang L, Yan W, Xueyong L, Yuejun L, Wangzhon L, Shoozong C. Addition of an alginate to a modified zeolite improves hemostatic performance in a swine model of lethal groin injury. *J Trauma* 2009;66:612-20.
- 15-Robert J, Boese MC. Principles of wound healing. *AMA Arch Surg* 1957;75:711-2.
- 16-El-refaie W, Elnarggar Y, El-Massik M, Abdallah O. Novel curcumin-loaded gel-core hyalurosomes with promising burn-wound healing potential: Development, in-vitro appraisal and in-vivo studies. *Int J pharm* 2015;486:88-98.
- 17-Young A, Mcnaught C. The physiology of wound healing. *Surgery* 2011;29-475-9.
- 18-Neethu N, Muthunaryanan M, Nur A, In-Kyu P, Anne E, Tin W, Sabu T, Yves G. Antibacterial and wound healing analysis of gelatin/zeolite scaffolds. *Colloids Surf B Biointerface* 2014;115:224-52.
- 19-Cutting K, Rogers AA, Rippon M. The importance of hydration in wound healing: re invigorating the clinical prespective. *J Wound Care* 2016; 25:122-4.
- 20-Kang B, Cheon Y, Jin Y. Comparision of the wound healing effect of cellulose and gelatin: An in vivo study. *Arch Plast Surge* 2012;39:317-22.
- 21-Jiang L, Yan W, Xueyong L, Yuejun L, Wangzhon L, Shoozong C. Addition of an alginate to a modified zeolite improves hemostatic performance in a swine model of lethal groin injury. *J Trauma* 2009;66:612-20.
- 22-Cutting K, Rogers AA, Rippon M. The importance of hydration in wound healing: re invigorating the clinical prespective. *J Wound Care* 2016; 25:122-4.
- 23-Tianhong D, masamitu T, Huang Y, Hambin M. Chitosan preparation for wounds and burns: antimicrobial and wound-healing effects. *Expert Rev Anti infect Ther* 2011;9:857-9.
- 24- Abboud E, Legare T, Settle J, Boubekri A, Barillo DJ, Marcet J, et al. Do silver-based wound dressings reduce pain? A prospective study and review of the literature. *Burns* 2014;40: 40-7.
- 25-Heather L.O, David K, Louise F, Marie F. Basic principles of wound healing. *J Wound Care* 2004;9:1-12.
- 26-Baum C, Arpey C. Normal cutaneous wound healing: clinical correlation with cellular and molecular events. *Dermatol Surge* 2005;31:674-86.
- 27-Naraginti S, Kumari P, Das R, Sivakumar A, Patil S, Andhalkar V. Amelioration of excision wounds by topical application of green synthesized, formation silver and gold nanoparticles in albino wistar rats. *Mat. Sci Eng* 2016;c62:293-300.
- 28-Archana D, Singh B, Dutta J, Dutta P.K. Chitosan-PVP-Nano silver oxide wound dressing: In vitro and in vivo evaluation. *Int J Biol Macromolec* 2015;73:49-57.
- 29-Abbasalipour M, Mirjalili M, Khajavi R, Majidi M. Coated cotton gauze with Ag/ZnO/chitosan nanocomposite as a modern wound dressing. *J Eng Fibe Fabr* 2014;9:124-30.
- 30-FarinaJ, Rosique M, Rosique R. Curbing inflammation in burn patients. *Int J Inflamm* 2013;2013:1-9.

## HEALING EFFECTS OF ION-EXCHANGED ZEOLITE NANOCOMPOSITE ON THIRD -DEGREE BURN WOUND IN MICE

Sara Javanmardi<sup>1</sup>, Masoome Moradi<sup>2</sup>, Seyed Hossein Jarolmasjed<sup>3</sup>

Received: 21 Aug, 2017; Accepted: 24 Oct, 2017

### Abstract

**Background & Aims:** Zeolite has skin wound healing capacity. However, its efficacy on burn wound healing has not yet been examined. In this study, we investigated the effects of Zeolite-Ag+/Gelatin nanocomposite on the process of third-degree burn wound healing in mice model.

**Materials & Methods:** Ag+- zeolite/gelatin nanocomposite was fabricated by sol-gel method; MTT assay and antimicrobial activity evaluation of the nanocomposite were performed. Third degree burn wound were created on 40 Balb/c mice (n=10) wound per group and treatment administered daily starting on the day of wounding. Treatment groups included untreated control, SSD, gelatin and nanocomposite. Daily photographs were taken and change in wound area relative to initial area was calculated. At 7 and 14 days, animals euthanized and skin samples were taken to histopathological evaluation (H&E staining). Then, the study groups were evaluated for wound contraction percent and histopathological parameters.

**Results:** According to the results of the present study, nano composite-treated wounds revealed significant wound contraction on days 14 compared to control and gelatin treated groups (P<0.0001). Considering investigated histopathological parameters including re-epithelialization angiogenesis and fibroplasia in mice treated with nanocomposite the rate healing of was significantly accelerated when compared to the other groups.

**Conclusion:** In conclusion, based on the results of the present study, it could be concluded that zeolite-Ag/gelatin nanocomposite offered potential advantages in burn wound healing acceleration and improvement. However, clinical use of this nanocomposite needs more supportive studies.

**Keywords:** Healing, Third-degree burns, Mice, Zeolite-Ag/gelatin nanocomposite

**Address:** Faculty of Veterinary Medicine, Tabriz University, Tabriz, Iran

**Tel:** +98914091128

**Email:** sarahjavanmardi@yahoo.com

SOURCE: URMIA MED J 2017; 28(9): 528 ISSN: 1027-3727

<sup>1</sup> Assistant Professor of Veterinary Surgery, Faculty of Veterinary Medicine, Tabriz University, Tabriz, Iran (Corresponding Author)

<sup>2</sup> Department of Pathobiology, Faculty of Veterinary Medicine, Tabriz University, Tabriz, Iran

<sup>3</sup> Department of Clinical Sciences, Faculty of Veterinary Medicine, Tabriz University, Tabriz, Iran