

بررسی اثرات محافظتی نانو اکسید روی بر بافت بیضه و سطح هورمون‌های جنسی موش‌های سوری پس از تیمار با فنیل هیدرازین

علی سلیمان‌زاده^{۱*}، عباس احمدی^۲

تاریخ دریافت ۱۳۹۶/۰۵/۳۰ تاریخ پذیرش ۱۳۹۶/۰۸/۰۳

چکیده

پیش‌زمینه و هدف: فنیل‌هیدرازین می‌تواند سبب تغییرات ساختاری در بافت بیضه و سطح هورمونی شود. این مطالعه به منظور ارزیابی اثرات نانو اکسیدروی متعاقب هیپوکسی القاشده توسط فنیل هیدرازین در موش سوری در صورت پذیرفت.

مواد و روش کار: برای انجام این مطالعه تعداد ۷۲ سر موش سوری نر بالغ جوان ۶-۸ هفته‌ای، به صورت تصادفی به ۹ گروه تقسیم شدند: گروه ۱ (کنترل نرمال)، گروه دو (فنیل‌هیدرازین ۸ mg / ۱۰۰ gr/b.w/i.p.، برای بار اول و ۶ mg / ۱۰۰ gr/b.w/ i.p.، هر ۴۸ ساعت یک‌بار)، گروه سه شم (دریافت‌کننده نرمال سالین (۲/۵ ml/kg/ i.p.) دریافت کردند)، گروه چهار (فنیل‌هیدرازین و نانو اکسیدروی ۱ mg/kg/ i.p.)، گروه پنج (فنیل‌هیدرازین و نانو اکسیدروی ۲/۵ mg/kg/ i.p.)، گروه شش (فنیل‌هیدرازین و نانو اکسیدروی ۵ mg/kg/ i.p.)، گروه هفت (نانو اکسیدروی ۱ mg/kg/ i.p.)، گروه هشت (نانو اکسیدروی ۲/۵ mg/kg/ i.p.) و گروه ۹ (نانو اکسیدروی ۵ mg/kg/ i.p.). پس از طی ۳۵ روز تیمار، موش‌ها آسان کشی شده و تغییرات مورفولوژیک و مورفومتریک و سطح سرمی تستوسترون، LH و FSH مورد ارزیابی قرار گرفت. آنالیز داده‌ها با استفاده از نرم‌افزار SPSS نسخه ۱۸ مورد ارزیابی آماری قرار گرفتند و تمامی نتایج بر اساس میانگین \pm خطای استاندارد بیان شدند. جهت مقایسه بین گروه‌ها نیز آنالیز واریانس یک‌طرفه مورداستفاده قرار گرفت و مقدار $P < 0.05$ به عنوان سطح معنی‌دار در نظر گرفته شد. **یافته‌ها:** گروهی که فقط فنیل‌هیدرازین دریافت کرده بود، کاهش معنی‌داری ($P < 0.05$) در سطح هورمون‌های جنسی، شاخص‌های اسپرماتوژنز، ضریب تمایز لوله‌ای، ضریب تجمعی، ضریب اسپرمیوژنز، ارتفاع اپیتلیوم زایگر و تعداد سلول‌های لیدیک، سرتولی و قطر لوله‌های منی‌ساز نشان داد و بافت بینابینی افزایش و ادما تو ز یافته بود، که نانو اکسیدروی در سایر گروه‌ها توانسته بود تا حدود زیادی سبب بهبود آن‌ها شود.

بحث و نتیجه‌گیری: نتایج این مطالعه نشان دادند که نانو اکسیدروی در دوزهای پایین به خصوص در دوز ۲/۵ mg/kg می‌تواند از بافت بیضه و هورمون‌های جنسی در برابر واکنش‌های مخرب ناشی از فنیل‌هیدرازین نقش حفاظتی ایفا نمایند

کلیدواژه‌ها: فنیل‌هیدرازین، هیپوکسی، نانو اکسیدروی، بیضه، موش سوری

مجله پزشکی ارومیه، دوره بیست و هشتم، شماره نهم، ص ۵۷۱-۵۶۰، آذر ۱۳۹۶

آدرس مکاتبه: ارومیه، کیلومتر ۱۱ جاده سرو، پردیس نازلو، دانشکده دامپزشکی، گروه مامایی. تلفن: ۰۹۱۴۴۴۰۹۴۸۳. صندوق پستی: ۵۷۱۵۳۱۱۷۷

Email: a.soleimanzadeh@urmia.ac.ir

مقدمه

درمانی این ماده را به شدت کاهش داده است (۱،۲). اکسیداسیون فنیل‌هیدرازین در بدن منجر به تولید گونه‌های فعال اکسیژن، بی-ریزی تنش اکسیداتیو و پراکسیداسیون چربی‌ها شده و زمینه آسیب سلولی و افزایش میزان آپوپتوز را فراهم می‌آورد (۳،۴). از سوی دیگر، کم‌خونی همولیتیک ناشی از فنیل‌هیدرازین می‌تواند سبب افزایش میزان آهن بافتی در اثر لیز شدن گلبول‌های قرمز و هیپوکسی می‌گردد، در ضمن مقادیر بالای آهن بافتی، تشدید تولید گونه‌های فعال اکسیژن را در پی خواهد داشت (۵،۶). گزارش‌ها نشان

فنیل‌هیدرازین یک ماده شیمیایی قوی و اکسیدانی واجد خواص همولیتیک است که باعث سمیت در بافت‌های مختلف و در سطوح مختلف می‌شود که عمدتاً در صنعت، سموم صنعتی، آفت‌کش‌ها، مواد منفجره و در درمان سل و فشارخون بالا کاربرد دارد (۱). این ترکیب که دارای عوارض جانبی متعددی همچون کم‌خونی همولیتیک، اختلالات عروقی، کبدی، کلیوی، تنفسی، عصبی مرکزی و خود ایمن و بروز بدخیمی‌ها و ناهنجاری‌های ژنتیکی است، کارایی

^۱ استادیار گروه مامایی، دانشکده دامپزشکی، دانشگاه ارومیه، ارومیه، ایران (نویسنده مسئول)

^۲ دانشیار گروه علوم پایه، دانشکده دامپزشکی، دانشگاه ارومیه، ارومیه، ایران

کیفیت پارامترهای اسپرم، بافت بیضه و فاکتورهای استرس اکسیداتیو در موش‌های صحرایی دیابتی شده، گردد (۲۰). بر این اساس هدف از مطالعه حاضر، بررسی اثرات محافظتی نانو اکسیدروی بر جلوگیری از آسیب‌های ناشی از هیپوکسی بر بافت بیضه و میزان هورمون‌های جنسی در موش سوری بالغ است.

مواد و روش کار

در این مطالعه از فنیل‌هیدرازین (Sigma Aldrich; CAT: P6926; Germany) جهت القاء کم‌خونی همولیتیک استفاده شد (۱). همچنین نانوذرات اکسید روی (US Research Nanomaterials, Inc.; CAT: US3590; USA) مورد استفاده قرار گرفت.

به‌منظور انجام مطالعه حاضر از ۷۲ سر موش سوری نر بالغ نژادان ام آر ای (NMRI Institute) جوان ۶-۸ هفته‌ای، با میانگین وزنی 20 ± 3 گرم که از مرکز پرورش و نگهداری حیوانات آزمایشگاهی دانشکده دامپزشکی دانشگاه ارومیه تهیه شده بود استفاده شد. حیوانات در شرایط محیطی فاقد پاتوژن و تحت شرایط استاندارد دمایی (22 ± 2 °C) و رطوبت (50 ± 10 ٪) و با سیکل نوری ۱۲ ساعت روشنایی و ۱۲ ساعت تاریکی با دسترسی کامل به آب و غذای کافی در محل مراقبت از حیوانات دانشکده دامپزشکی دانشکده دامپزشکی دانشگاه ارومیه نگهداری شدند. در این بررسی موش‌ها به‌صورت تصادفی به ۹ گروه (در هر گروه ۸ سر) تقسیم شدند و طی ۳۵ روز مورد بررسی قرار گرفتند: گروه کنترل بدون دریافت هیچ دارویی: حیوانات این گروه به‌عنوان شاهد در نظر گرفته شده و سرم فیزیولوژی (۰/۱ ml/day/i.p.) دریافت کردند. گروه فنیل‌هیدرازین: حیوانات این گروه فنیل‌هیدرازین را به روش تزریق داخل صفاقی با دز $8 \text{ mg} / 100 \text{ gr/b.w/i.p.}$ برای بار اول و $6 \text{ mg} / 100 \text{ gr/b.w/i.p.}$ هر ۴۸ ساعت یک‌بار دریافت نمودند (۲۱). گروه سوم: گروه دریافت‌کننده نرمال سالین (۰/۱ میلی‌لیتر به ازای هر کیلوگرم وزن بدن/داخل صفاقی)، گروه چهارم: گروه دریافت‌کننده فنیل‌هیدرازین و نانو اکسیدروی (۱ میلی‌گرم به ازای هر کیلوگرم وزن بدن/داخل صفاقی) (۱۸). گروه پنجم: گروه دریافت‌کننده فنیل‌هیدرازین و نانو اکسیدروی (۲/۵ میلی‌گرم به ازای هر کیلوگرم وزن بدن). گروه ششم: گروه دریافت‌کننده فنیل‌هیدرازین و نانو اکسیدروی (۵ میلی‌گرم به ازای هر کیلوگرم وزن بدن). گروه هفتم: گروه دریافت‌کننده نانو اکسیدروی (۱ میلی‌گرم به ازای هر کیلوگرم وزن بدن). گروه هشتم: گروه دریافت‌کننده نانو اکسیدروی (۲/۵ میلی‌گرم به ازای هر کیلوگرم وزن بدن). گروه نهم: گروه دریافت‌کننده نانو اکسیدروی (۵ میلی‌گرم به ازای هر کیلوگرم وزن بدن).

می‌دهند هیپوکسی در جوندگان نر از سنتز و آزاد شدن گونادوتروپین‌ها جلوگیری می‌کند (۷،۸). همچنین نشان داده شده است که هیپوکسی مزمن اسپرماتوژنز را در موش‌های صحرایی و میمون متوقف می‌کند (۹). در مطالعه دیگری مشخص شده است که هیپوکسی عامل تأثیر قطعی روی دستگاه تناسلی نر است و می‌تواند در بیضه عامل تخریب کیفیت اسپرم باشد (۱۰).

در شرایط عادی آنتی‌اکسیدان‌ها قادر به مقابله با اثرات مضر ناشی از گونه‌های فعال اکسیژن می‌باشند، بنابراین می‌توانند از استرس اکسیداتیو جلوگیری کنند. آنتی‌اکسیدان‌ها به انواع آنزیمی و غیر آنزیمی تقسیم می‌شوند. آنتی‌اکسیدان‌های غیر آنزیمی شامل آنتی‌اکسیدان‌های متابولیک و غذایی است. آنتی‌اکسیدان‌های غذایی شامل ویتامین‌های A، E، C، بتاکاروتن و مواد معدنی مانند سلنیوم، مس، و روی است (۱۱،۱۲). یافته‌های جدید نشان می‌دهد که آنتی‌اکسیدان‌های غیر آنزیمی نقش مهمی در تکوین سیستم تولیدمثلی انسان و باروری دارند. از میان آن‌ها، روی به‌عنوان یک ماده معدنی و آنتی‌اکسیدان غیر آنزیمی، می‌تواند به‌عنوان عامل کمکی (Cofactor) بیش از ۳۰۰ متالوآنزیم شرکت‌کننده در متابولیسم پروتئین‌ها، لیپیدها، کربوهیدرات‌ها، رونویسی DNA و سنتز پروتئین عمل کند (۱۳). به دلیل این‌که رونویسی DNA بخش مهمی از تکوین سلول‌های جنسی است، روی عنصری حیاتی برای تولیدمثل محسوب می‌شود (۱۴). خواص آنتی‌اکسیدانی روی در سیستم‌های بیوشیمیایی مشخص است و به نظر می‌رسد بخشی از این فعالیت مستقل از فعالیت متالوآنزیمی روی است (۱۵). نانو اکسیدروی (nano-ZnO)، ماده جدیدی است که با استفاده از علم نانو تکنولوژی تولید و به بازار عرضه شده است. تغییر اندازه ذرات به نانوذره (اندازه کمتر از ۱۰۰ نانومتر) سبب افزایش نسبت سطح به حجم و تغییر در سایر خصوصیات آن‌ها می‌شود. افزایش سطح تماس در نانوذرات اجازه می‌دهد که فعل‌وانفعالات این ماده با مولکول‌های آلی و غیر آلی به‌صورت متفاوتی صورت گیرد (۱۶). در مقایسه با اکسید روی، نانو اکسیدروی دارای فعالیت شیمیایی قوی‌تر بوده و می‌تواند در واکنش‌های اکسیداسیون با انواع ترکیبات آلی شرکت نماید. علاوه بر این به دلیل نفوذپذیری بیشتر، نانو اکسیدروی می‌تواند اثرات آنتی‌اکسیدانی قوی‌تری داشته باشد (۱۷). در مطالعه‌ای نشان داده شده است که نانو اکسیدروی در دوز پایین می‌تواند اثرات محافظتی در سلول‌ها در برابر اثرات مخرب دوکساروبوسین در موش‌های صحرایی داشته باشد (۱۸). در بررسی دیگر بر روی موش‌های کوچک آزمایشگاهی نشان داده شده است که ذرات نانو اکسید روی می‌تواند سبب بهبود و افزایش فعالیت آنزیم‌های آنتی‌اکسیدانی شود (۱۹). عفیفی و همکاران در سال ۲۰۱۵ نشان دادند که نانوذرات اکسید روی می‌تواند سبب بهبود

برای بررسی و شمارش سلول‌های سرتولی و لیدیک، مقطع عرضی ۲۰ لوله سمی نیفروس (تقریباً یک اندازه) در هر بیضه انتخاب شد، در هر لوله تعداد سلول‌های سرتولی و همچنین در بافت بینابینی مربوط به هر بیضه در ۲۰ میدان میکروسکوپی تعداد سلول‌های لیدیک شمارش شد (۲۸). هسته سلول‌های سرتولی اغلب مثلثی، هرمی نامنظم و یوکروماتین می‌باشد و این سلولها حاوی یک هسته واضح می‌باشند (۲۸). سلول‌های لیدیک نیز برخلاف سایر سلول‌های ذکر شده در خارج سمی نیفروس و در بافت بینابینی و اغلب به صورت گروهی قابل رویت بودند، سلول‌های لیدیک اسیدوفیل دارای هسته گرد با موقعیت مرکزی و یک یا دو هسته مشخص می‌باشند (۲۸). همچنین سلولهای اسپرماتوگونی بر روی غشاء پایه قرار دارند و دارای هسته یوکروماتین بیضی شکل همراه با یک یا ۲ هسته هستند این سلولها دارای دو گروه تیره و روشن هستند و در این مطالعه هر دو نوع سلول تحت یک عنوان بررسی شد. اسپرماتوسیت اولیه نیز بین غشاء پایه و سلول‌های گرد کوچک اسپرماتید گرد، در چند طبقه سلول‌های درشت‌تری بنام اسپرماتوسیت اولیه به چشم می‌خورد که هسته آنها در مراحل مختلف میوز، لپتوتن، زیگوتن پاکوتن، دیپلوتن دیاکینز بودند و در مطالعه ما همه آنها تحت یک گروه اسپرماتوسیت اولیه بررسی می‌شدند (۲۸).

آنالیز آماری:

داده‌های این مطالعه با استفاده از نرم‌افزار SPSS نسخه ۱۸ مورد ارزیابی آماری قرار گرفتند و نتایج به صورت میانگین (M) و خطای استاندارد (SE) (Mean) و (standard error) بیان شدند. جهت مقایسه بین گروه‌ها، آنالیز واریانس یک طرفه (One-way ANOVA) و به دنبال آن تست‌های مقایسه‌ای چندگانه توکی (Tukey) مورد استفاده قرار گرفت. مقدار $P < 0.05$ برای تعیین سطح معنی‌داری بین گروه‌ها در نظر گرفته شد.

یافته‌ها

ارزیابی هورمون‌های جنسی:

با توجه به نتایج به‌دست‌آمده در این مطالعه (جدول ۱)، غلظت سرمی هورمون تستوسترون، در گروه فنیل‌هیدرازین، در مقایسه با گروه کنترل کاهش معنی‌داری ($P < 0.05$) یافته است. همچنین غلظت سرمی این هورمون در گروه‌هایی که فنیل‌هیدرازین را همراه با نانو اکسیدروی دریافت کرده بودند نسبت به گروه فنیل‌هیدرازین، گروه‌های فنیل‌هیدرازین+نانو اکسیدروی $2/5 \text{ mg/ml}$ و فنیل‌هیدرازین+ نانو اکسیدروی 5 mg/ml افزایش معنی‌داری ($P < 0.05$) یافته بود (جدول ۱).

نمونه‌برداری از موش‌های سفید کوچک آزمایشگاهی، ۲۴ ساعت پس از آخرین تیمار، به‌وسیله کتامین (45 mg/kg ; i.p.) و زایلازین (35 mg/kg ; i.p.) بی‌هوش و آسان کشتی شده (۲۲) و نمونه‌های خون توسط سرنگ‌های استریل به‌صورت مستقیم از قلب جمع‌آوری گردیدند. جهت به دست آوردن سرم، نمونه‌ها به مدت پنج دقیقه در ۳۰۰۰ دور سانتریفیوژ شدند و سرم‌ها تا زمان سنجش هورمونی در دمای $20-25$ درجه سانتی‌گراد نگهداری شدند. برای سنجش هورمون تستوسترون، از روش الایزا و با استفاده از کیت اختصاصی (Demeditec Diagnostics GmbH, Germany) مورد ارزیابی قرار گرفت. همچنین اندازه‌گیری هورمون‌های LH و FSH به روش الایزا و با استفاده از کیت اختصاصی (Amersham, Buckinghamshire, UK) مورد استفاده قرار گرفت (۲۳).

در مرحله بعد، بافت بیضه جدا شده و به‌منظور تثبیت به مدت ۴۸ ساعت به ظروف حاوی فرمالین ۱۰ درصد انتقال داده شد. پس از تثبیت نمونه‌ها و تهیه مقاطع بافتی، رنگ‌آمیزی با هماتوکسیلین-اوتوزین انجام شد، سپس با میکروسکوپ نوری مورد بررسی قرار گرفت. میانگین ضخامت کپسول بیضه برحسب میکرومتر اندازه‌گیری شد. قطر لوله سمینی‌فروس توسط عدسی مدرج مورد بررسی قرار گرفت (۲۴). ضخامت اپیتلیوم نیز با بزرگمایی $\times 400$ از اسپرماتوگونی‌های موجود در غشای پایه یک‌طرف لوله تا جایی که اسپرماتیدها وجود داشتند بر اساس میکرومتر با عدسی مدرج محاسبه و لوله‌های سمینی‌فروس با مقطع گرد یا نزدیک به گرد مورد بررسی قرار گرفت (۲۵). برای اندازه‌گیری اپی‌لیوم لوله‌های منی ساز در مقطع عرضی ۲۰ لوله از پایخ بازال تا انتخای آخرین هسته در لومن اندازه‌گیری صورت گرفت، همچنین برای اندازه‌گیری میانگین قطر لوله‌ها، دو قطر عرضی از لوله که دارای برش عرضی کامل بودند اندازه‌گیری و میانگین آن‌ها به‌دست آمد (۲۵).

برای ارزیابی اسپرماتوژنز در بافت بیضه تعداد ۱۰۰ لوله منی‌ساز در هر بیضه جهت ارزیابی شاخص‌های زیر مورد بررسی قرار گرفتند بدین ترتیب که، جهت تعیین ضریب تمایز لوله‌ای، درصد لوله‌های منی‌سازی که دارای سه و یا بیش‌تر از سه رده سلول‌های اسپرماتوژنز تمایز یافته از سلول اسپرماتوگونی A بودند، محاسبه گردید (۲۶)، همچنین ضریب اسپرمیوژنز مورد بررسی قرار گرفت که این شاخص بیانگر درصد لوله‌های منی‌ساز دارای اسپرمیوژنز طبیعی (حاوی اسپرم) در نمونه‌ی بافتی می‌باشد (۲۴). همچنین جهت تعیین ضریب بازسازی، درصد لوله‌های منی‌سازی که در آن‌ها سلول‌های اسپرماتوگونی نوع A با هسته روشن به رده اسپرماتوگونی بینابینی یا نوع B رسیده بودند (درصد اسپرماتوگونی B نسبت A) جهت ارزیابی این شاخص محاسبه گردید (۲۷).

علاوه بر این، نتایج نشان داد که سطح هورمون LH و FSH، در گروه‌های فنیل‌هیدرازین + ۱ mg/ml نانواکسیدروی، فنیل‌هیدرازین + ۲/۵ mg/ml نانواکسیدروی و فنیل‌هیدرازین + ۵ mg/ml نانواکسیدروی نسبت به گروه کنترل کاهش معنی‌داری (P < ۰/۰۵) داشتند اما نسبت به گروه فنیل‌هیدرازین به‌طور معنی‌داری (P < ۰/۰۵) افزایش یافته بودند (جدول ۱). همچنین میزان ترشح این هورمون‌ها در گروه فنیل‌هیدرازین به‌طور معنی‌داری (P < ۰/۰۵) نسبت به گروه کنترل کاهش یافته بود.

علاوه بر این، نتایج نشان داد که سطح هورمون LH و FSH، در گروه‌های فنیل‌هیدرازین + ۱ mg/ml نانواکسیدروی، فنیل‌هیدرازین + ۲/۵ mg/ml نانواکسیدروی و فنیل‌هیدرازین + ۵ mg/ml نانواکسیدروی نسبت به گروه کنترل کاهش معنی‌داری (P < ۰/۰۵) داشتند اما نسبت به گروه فنیل‌هیدرازین به‌طور معنی‌داری (P < ۰/۰۵) افزایش یافته بودند (جدول ۱). همچنین میزان ترشح این هورمون‌ها در گروه فنیل‌هیدرازین به‌طور معنی‌داری (P < ۰/۰۵) نسبت به گروه کنترل کاهش یافته بود.

جدول (۱): هورمون‌های جنسی در گروه‌های تحت درمان با فنیل‌هیدرازین و نانواکسیدروی

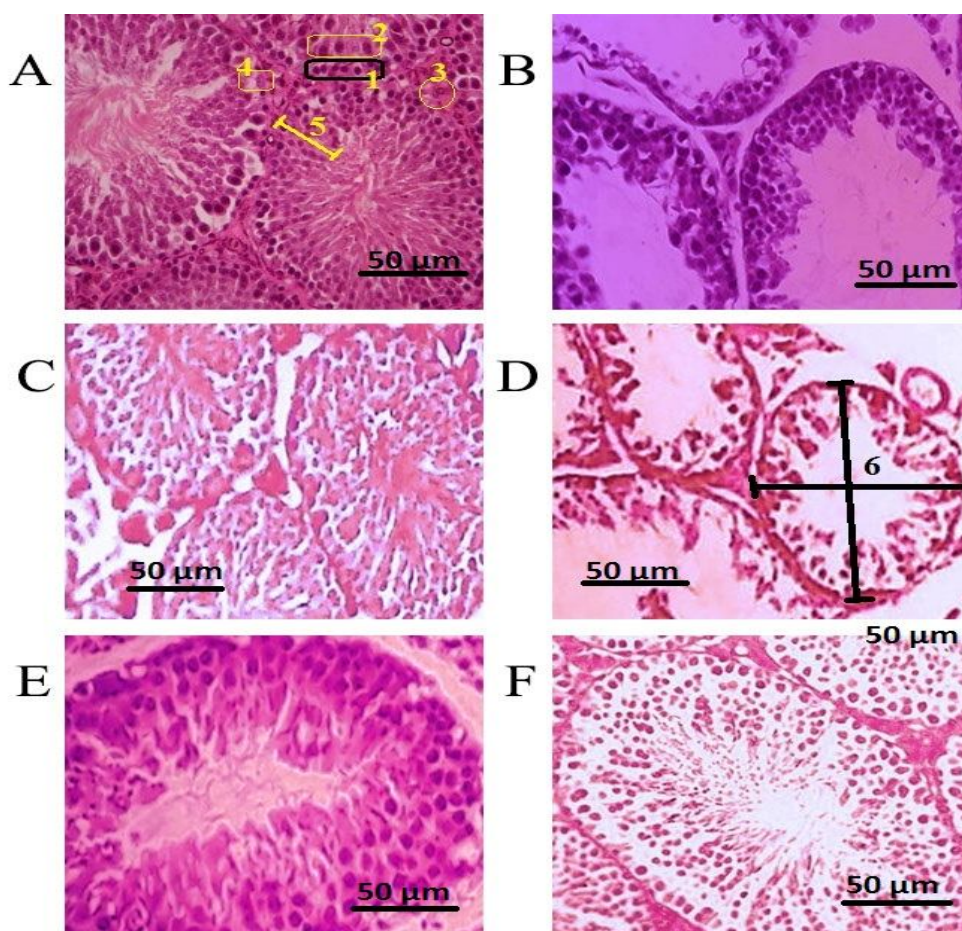
FSH (mIU/ml)	LH (mIU/ml)	Testosterone (μmol/L)	
۴/۲۳ ± ۱/۰۶	۲/۶۹ ± ۰/۹۴	۶/۷۵ ± ۱/۳۹	کنترل
۱/۰۵ ± ۱/۳۴ ^a	۰/۷۳ ± ۱/۱۸ ^a	۳/۱۷ ± ۱/۰۵ ^a	فنیل‌هیدرازین
۴/۲۰ ± ۱/۲۳	۲/۶۸ ± ۱/۳۰	۶/۷۳ ± ۱/۱۲	شم
۱/۸۳ ± ۱/۱۹ ^a	۰/۹۲ ± ۱/۱۷ ^a	۳/۲۵ ± ۱/۱۲ ^a	فنیل‌هیدرازین + ۱ mg/ml نانواکسیدروی
۲/۹۷ ± ۱/۴۱ ^a	۱/۸۳ ± ۱/۴۱ ^a	۴/۶۷ ± ۱/۱۸ ^a	فنیل‌هیدرازین + ۲/۵ mg/ml نانواکسیدروی
۲/۴۱ ± ۱/۰۳ ^a	۱/۳۹ ± ۱/۶۸ ^a	۴/۰۳ ± ۱/۲۳ ^a	فنیل‌هیدرازین + ۵ mg/ml نانواکسیدروی
۴/۲۲ ± ۱/۱۹	۲/۶۸ ± ۱/۲۹	۶/۷۵ ± ۰/۳۶	۱ mg/ml نانواکسیدروی
۴/۶۹ ± ۱/۳۶ ^a	۲/۸۰ ± ۱/۱۳	۶/۹۴ ± ۱/۵۷	۲/۵ mg/ml نانواکسیدروی
۴/۵۷ ± ۱/۲۰ ^a	۲/۷۲ ± ۱/۴۷	۶/۷۸ ± ۱/۲۶	۵ mg/ml نانواکسیدروی
P < ۰/۰۵	P < ۰/۰۱	P < ۰/۰۵	P value

*. نشانگر اختلاف معنی‌دار با گروه کنترل؛ (Mean±SD) (داده‌ها به‌صورت ستونی باهم مقایسه شدند).

در این دوز نتوانسته بود از هم‌گسیختگی و ادماتوز در لوله‌ها را بهبود چندانی دهد (تصویر ۱). در گروه دریافت‌کننده فنیل‌هیدرازین و نانواکسیدروی (۲/۵ mg/kg) لوله‌های منی‌ساز تا حد زیادی شرایط بهتری نشان داده و اپیتلیوم زایگر دارای انسجام بیشتری نسبت به گروه فنیل‌هیدرازین بوده و حالت گسیختگی کمتری در لوله‌ها مشاهده شد (تصویر ۱). در گروه فنیل‌هیدرازین و نانواکسیدروی (۵ mg/kg) ظاهر بافت‌شناسی بیضه در این گروه نشان می‌دهد که بافت بینابینی دارای انسجام بیشتری نسبت به گروه فنیل‌هیدرازین و گروه فنیل‌هیدرازین و نانواکسیدروی (۱ mg/kg) بوده ولی اپیتلیوم زایگر همچنان حالت گسیختگی را نشان داد، ولی دارای ضخامت قابل‌توجهی بود. ظاهر بافت‌شناسی بیضه در گروه‌های دریافت‌کننده نانواکسیدروی به‌تنهایی شبیه گروه کنترل بوده و موارد خاصی که متفاوت از گروه کنترل باشد مشاهده نگردید (تصویر ۱).

ارزیابی هیستولوژی:

مطالعه بافت‌شناسی بیضه در گروه دریافت‌کننده فنیل‌هیدرازین نشان داد که در تعدادی از لوله‌های منی‌ساز سری سلول‌های اسپرماتوزوئید حالت گسیخته شده نشان می‌دهند و از یکدیگر جدا شده‌اند، همچنین در این گروه اغلب لوله‌های منی‌ساز فاقد اسپرماتوزوئیدهای در حال تکامل بوده و به نظر می‌رسد که اپیتلیوم دارای ضخامت کم است، در این گروه بعضی از لوله‌ها کاملاً خالی از سلول‌های سری اسپرماتوزوئید شده و شکل هیالینی نشان می‌دهند. در بافت بینابینی در بعضی نواحی حالت ادماتوز مشاهده می‌شود ولی این حالت خیلی زیاد نیست (تصویر ۱). در گروه دریافت‌کننده نرمال سالیین (شم) لوله‌های منی‌ساز با گروه کنترل مشابهت داشت و شرایط از هم‌گسیختگی و ادماتوز در آن‌ها دیده نشد (تصویر ۱). در گروه دریافت‌کننده فنیل‌هیدرازین و نانواکسیدروی (۱ mg/kg) لوله‌های منی‌ساز مشابه با گروه فنیل‌هیدرازین بود و نانواکسیدروی



تصویر (۱): تصویر میکروگراف از لوله‌های اسپرم‌ساز و سلول‌های زایگر. درشت‌نمایی X400 رنگ‌آمیزی هماتوکسیلین-ائوزین. A: گروه کنترل: بافت بینابینی در بین لوله‌های منی‌ساز و اپیتلیوم زایگر لوله‌های منی‌ساز دارای ضخامت قابل‌توجهی می‌باشد- ۱: سلول‌های اسپرماتوگونی (کوچک‌ترین رده سلول‌های اسپرماتوژنز)، ۲- سلول‌های اسپرماتوسیت I (بزرگ‌ترین رده سلول‌های رده لسپرماتوژنز)، ۳- سلول‌های لیدیک (با سیتوپلاسم پررنگ و هسته روشن در بافت بینابینی مشخص هستند)، ۴- سلول‌های سرتولی، ۵- نحوه اندازه‌گیری قطر اپیتلیوم لوله‌های منی‌ساز، ۶- نحوه اندازه‌گیری میانگین قطر لوله‌های منی‌ساز؛ B) گروه دریافت‌کننده فنیل‌هیدرازین به‌تنهایی: ضخامت بافت بینابینی و اپی‌تلیوم زایگر به‌طور مشخص کاهش یافته و سلول‌های اپیتلیوم زایگر دارای حالت گسیخته شده می‌باشد؛ C) گروه دریافت‌کننده نرمال سالین (شم)؛ D) گروه دریافت‌کننده فنیل‌هیدرازین و نانوآکسیدروی (1 mg/kg): تخریب حاصل از تجویز فنیل‌هیدرازین به‌طور مشخص با نانوآکسید روی جلوگیری شده است؛ E) گروه دریافت‌کننده فنیل‌هیدرازین و نانوآکسیدروی (5/2 mg/kg): تخریب حاصل از تجویز فنیل‌هیدرازین به‌طور مشخص با نانوآکسید روی جلوگیری شده است؛ F) گروه دریافت‌کننده فنیل‌هیدرازین و نانوآکسیدروی (5 mg/kg): تخریب حاصل از تجویز فنیل‌هیدرازین به‌طور مشخص با نانوآکسید روی جلوگیری شده است

هیستومورفومتري:

ضخامت اپیتلیوم زایگر:

نتایج حاصل از این مطالعه نشان داد که میانگین ضخامت اپیتلیوم زایگر (تصویر ۱) در گروه فنیل‌هیدرازین نسبت به گروه کنترل کاهش معنی‌داری ($P < 0.05$) نشان داد. همچنین نشان داده شد که در گروهی که فنیل‌هیدرازین را با ۲/۵ mg/ml نانوآکسیدروی دریافت کرده بودند به‌طور معنی‌داری ($P < 0.05$)

نسبت به بقیه گروه‌هایی که به‌تنهایی و یا با دوزهای دیگر نانوآکسیدروی را دریافت کرده بودند بهبودی یافته بودند ولی نسبت به گروه کنترل اختلاف معنی‌داری ($P < 0.05$) داشتند (جدول ۲).

ضخامت کپسول بیضه:

اندازه‌گیری ضخامت کپسول بیضه نشان داد که در اثر درمان با فنیل‌هیدرازین به‌طور معنی‌داری نسبت به گروه کنترل افزایش نشان داد ($P < 0.05$)، ولی در گروه‌های دریافت‌کننده نانوآکسیدروی به

سلول‌های لیدینگ به‌طور معنی‌داری ($P < 0.05$) در گروه فنیل‌هیدرازین نسبت به گروه کنترل و شم کاهش یافته بود. این در حالی است که نانواکسیدروی در دوزهای ۲/۵ mg/ml و ۵ mg/ml توانسته بود سبب بهبودی معنی‌داری ($P < 0.05$) نسبت به گروه فنیل‌هیدرازین شود (جدول ۲).

قطر لوله‌های منی‌ساز:

بررسی و اندازه‌گیری قطر لوله‌های منی‌ساز (تصویر ۱) نشان داد که میانگین قطر این لوله‌ها در گروه فنیل‌هیدرازین کاهش چشمگیری نسبت به گروه کنترل و سایر گروه‌ها شده است، همچنین نتایج حاصل از این بررسی نشان داد که نانواکسیدروی در گروه‌هایی که به همراه فنیل‌هیدرازین استفاده شد، توانست تا حدی سبب بهبود میانگین قطر لوله‌های منی‌ساز شود، اما در بین گروه‌هایی که نانواکسیدروی را به‌تنهایی دریافت کرده بودند اختلاف معنی‌داری وجود نداشت (جدول ۲).

همراه فنیل‌هیدرازین، نشان داده شد که نانواکسیدروی باعث گردید که ضخامت کپسول افزایش زیادی پیدا نکند و نسبت به گروه فنیل‌هیدرازین به‌طور معنی‌داری ($P < 0.05$) کاهش نشان داد (جدول ۲).

میانگین تعداد سلول‌های سرتولی:

نتایج حاصل از بررسی نشان داده شد که میانگین تعداد سلول‌های سرتولی فعال (تصویر ۱) در یک‌یک لوله منی‌ساز از بافت بیضه در گروه فنیل‌هیدرازین نسبت به گروه کنترل و شم کاهش معنی‌داری یافته بود ($P < 0.05$). همچنین این بررسی نشان داد که سایر گروه‌های تحت درمان که فنیل‌هیدرازین را به همراه با نانواکسیدروی و یا به‌تنهایی نانواکسیدروی را دریافت کرده بودند اختلاف معنی‌داری با گروه کنترل نداشتند (جدول ۲).

سلول‌های لیدینگ:

بررسی میانگین تعداد سلول‌های لیدینگ (تصویر ۱) در سطح یک میلی‌متر مربع از بافت بیضه نشان داد که میانگین تعداد

جدول (۲): هیستومورفومتری پارامترهای مختلف بافت بیضه در گروه‌های تحت درمان با فنیل‌هیدرازین و نانواکسیدروی

ضخامت اپیتلیوم زایگر (μm)	ضخامت کپسول بیضه (μm)	سلول سرتولی در یک لوله منی‌ساز (cell/mm ²)	سلول‌های لیدینگ (cell/mm ²)	قطر لوله‌های منی‌ساز (μm)
۶۲/۳۱ ± ۰/۹۳	۱۲/۳۵ ± ۱/۰۶	۱۷/۲۵ ± ۱/۳۹	۳۲۱/۸۴ ± ۱/۱۲	۱۹۳/۳۵ ± ۱/۴۵
۳۱/۱۴ ± ۰/۳۹ a	۲۶/۱۹ ± ۰/۵۸ a	۱۱/۰۶ ± ۱/۱۸ a	۱۴۵/۷۷ ± ۱/۳۴ a	۱۱۸/۴۹ ± ۱/۷۵ a
۶۰/۴۳ ± ۱/۰۸	۱۲/۲۴ ± ۱/۱۷	۱۷/۱۰ ± ۱/۰۷	۳۱۹/۱۷ ± ۰/۶۷	۱۹۲/۸۶ ± ۱/۰۴
۳۹/۲۹ ± ۰/۵۴ a	۲۰/۰۷ ± ۱/۲۴ a	۱۶/۳۳ ± ۱/۱۴	۱۵۰/۲۳ ± ۱/۵۲ a	۱۲۸/۱۵ ± ۱/۹۰ a
۴۶/۱۳ ± ۱/۳۰ a	۱۳/۳۶ ± ۱/۱۳	۱۶/۷۵ ± ۰/۸۳	۲۰۷/۶۴ ± ۰/۹۱ a	۱۶۲/۰۹ ± ۱/۱۹ a
۳۷/۷۰ ± ۱/۶۴ a	۱۸/۶۳ ± ۱/۰۹ a	۱۵/۱۱ ± ۱/۴۷	۱۷۴/۱۵ ± ۱/۳۹ a	۱۳۹/۴۷ ± ۰/۸۹ a
۶۰/۳۴ ± ۱/۳۰	۱۳/۴۷ ± ۱/۱۳	۱۶/۴۷ ± ۱/۱۱	۳۱۳/۹۲ ± ۱/۰۲ a	۱۹۰/۲۰ ± ۱/۰۸
۶۱/۲۲ ± ۱/۱۵	۱۳/۰۸ ± ۰/۸۱	۱۶/۹۰ ± ۱/۲۷	۳۱۷/۴۴ ± ۱/۲۸	۱۹۱/۳۹ ± ۱/۳۳
۶۰/۷۹ ± ۱/۴۱ a	۱۳/۵۶ ± ۱/۱۷	۱۶/۲۳ ± ۱/۱۶	۳۱۴/۸۵ ± ۱/۴۰ a	۱۹۰/۱۳ ± ۱/۶۱
P < ۰/۰۵	P < ۰/۰۱	P < ۰/۰۵	P < ۰/۰۵	P < ۰/۰۱

*. نشانگر اختلاف معنی‌دار با گروه کنترل؛ (Mean±SD) (داده‌ها به‌صورت ستونی باهم مقایسه شدند).

و شم به‌طور معنی‌داری ($P < 0.05$) کاهش یافته است. همچنین مشخص گردید که میانگین تعداد این سلول‌ها در گروه‌های ۴، ۵ و ۶ که فنیل‌هیدرازین را به همراه نانواکسیدروی دریافت کرده بودند نسبت به گروه فنیل‌هیدرازین بهبود معنی‌داری ($P < 0.05$) یافته

اسپرما توسیت نوع I:

نتایج حاصل از این مطالعه نشان داد که شمارش پراکندگی اسپرما توسیت نوع I (تصویر ۱) در سطح یک میلی‌متر مربع از بافت بیضه در گروه تحت درمان با فنیل‌هیدرازین نسبت به گروه کنترل

گروه های ۴، ۵ و ۶ که به همراه فنیل هیدرازین، نانو اکسیدروی دریافت کرده بودند، میانگین درصد لوله های منی ساز به طور معنی داری ($P < 0.05$) افزایش یافته بود، اما نسبت به گروه کنترل، شم و گروه هایی که نانو اکسیدروی را به تنهایی (گروه های ۷، ۸ و ۹) دریافت کرده بود کم تر بود (جدول ۳).

ارزیابی درصد تمایز لوله های (TDI):

نتایج حاصل از بررسی درصد لوله هایی که دارای بیش از سه ردیف سلول (TDI مثبت) نشان داد که میانگین درصد TDI مثبت در گروه فنیل هیدرازین نسبت به گروه کنترل به طور معنی داری ($P < 0.05$) کاهش نشان داده است. همچنین در گروه های فنیل هیدرازین + ۲/۵ mg/ml نانو اکسیدروی و گروه فنیل هیدرازین + ۵ mg/ml نانو اکسیدروی میانگین درصد TDI مثبت افزایش معنی داری ($P < 0.05$) یافته بود، اما گروه فنیل هیدرازین + mg/ml ۱ نانو اکسیدروی فاقد اختلاف معنی دار با گروه فنیل هیدرازین بود، همچنین بین گروه هایی که نانو اکسیدروی را به تنهایی دریافت کرده بودند با گروه کنترل و شم فاقد اختلاف معنی دار بود (جدول ۳).

است، اما همچنان از گروه کنترل کاهش معنی داری ($P < 0.05$) داشتند (جدول ۳).

ارزیابی ضریب تجمعی (RI):

نتایج حاصل از این مطالعه نشان داد که، درصد میانگین سلول های اسپرماتوگونی نوع B نسبت به نوع A که نشان دهنده ضریب تجمعی مثبت است نشان داد که ضریب تجمعی مثبت در گروه فنیل هیدرازین نسبت به گروه کنترل به طور معنی داری ($P < 0.05$) کاهش نشان داده است. همچنین در گروه هایی که فنیل هیدرازین را با نانو اکسیدروی با دوزهای ۲/۵ mg/ml و ۵ mg/ml دریافت کرده بودند، ضریب تجمعی افزایش معنی داری ($P < 0.05$) یافته بود، اما در گروهی که فنیل هیدرازین را با دوز ۱ mg/ml نانو اکسیدروی دریافت کرده بودند اختلافی با گروه فنیل هیدرازین نداشت (جدول ۳).

ارزیابی ضریب اسپرمیونز (SI):

بررسی میانگین درصد لوله های منی ساز که حاوی سلول های در حال تمایز در مرحله اسپرمیونز بودند در گروه فنیل هیدرازین نسبت به گروه کنترل کاهش معنی داری ($P < 0.05$) یافته بود. همچنین

جدول (۳): ارزیابی تعداد اسپرماتوسیت نوع I، ضریب تجمعی، ضریب اسپرماتوژنز و تمایز لوله های در گروه های فنیل هیدرازین و

نانو اکسیدروی

تمایز لوله های TDI (%)	ضریب اسپرماتوژنز SI (%)	ضریب تجمعی RI (%)	اسپرماتوسیت نوع I (cell/mm ²)	
۸۷/۱۴ ± ۱/۲۹	۸۷/۵۰ ± ۱/۳۹	۷۳/۷۵ ± ۱/۱۷	۶۴۱/۱۷ ± ۱/۵۱	کنترل
۶۳/۲۹ ± ۱/۱۲ ^a	۶۱/۱۴ ± ۰/۹۶ ^a	۳۶/۷۳ ± ۱/۴۰ ^a	۴۹۳/۵۰ ± ۱/۰۳ ^a	فنیل هیدرازین
۸۷/۱۰ ± ۱/۳۰	۸۶/۰۸ ± ۱/۱۱	۷۲/۳۰ ± ۱/۵۹	۶۳۹/۰۸ ± ۱/۲۲	شم
۶۷/۴۵ ± ۱/۵۳ ^a	۶۹/۲۵ ± ۱/۱۸ ^a	۴۰/۰۸ ± ۱/۱۹ ^a	۴۹۶/۷۶ ± ۱/۱۶ ^a	فنیل هیدرازین + ۱ mg/ml نانو اکسیدروی
۷۷/۹۸ ± ۱/۱۳ ^a	۷۷/۸۰ ± ۱/۲۸ ^a	۵۹/۴۷ ± ۱/۴۸ ^a	۵۴۹/۲۱ ± ۱/۲۹ ^a	فنیل هیدرازین + ۲/۵ mg/ml نانو اکسیدروی
۷۳/۳۸ ± ۱/۲۴ ^a	۶۹/۲۵ ± ۱/۰۵ ^a	۵۰/۱۰ ± ۱/۳۶ ^a	۵۱۳/۶۶ ± ۱/۶۹ ^a	فنیل هیدرازین + ۵ mg/ml نانو اکسیدروی
۸۵/۵۱ ± ۱/۴۴	۸۷/۲۱ ± ۱/۱۶	۷۲/۱۹ ± ۱/۳۸	۶۱۹/۳۰ ± ۱/۱۴ ^a	۱ mg/ml نانو اکسیدروی
۸۷/۳۹ ± ۱/۱۷	۸۸/۱۱ ± ۱/۵۸	۷۳/۴۸ ± ۱/۱۵	۶۲۸/۰۷ ± ۰/۹۵ ^a	۲/۵ mg/ml نانو اکسیدروی
۸۶/۱۷ ± ۱/۰۲	۸۷/۳۶ ± ۱/۰۹	۷۲/۱۳ ± ۱/۲۰	۶۱۸/۴۳ ± ۱/۳۸ ^a	۵ mg/ml نانو اکسیدروی
$P < 0.05$	$P < 0.05$	$P < 0.05$	$P < 0.05$	P^{value}

^a. نشانگر اختلاف معنی دار با گروه کنترل؛ (Mean±SD) (داده ها به صورت ستونی با هم مقایسه شدند).

بحث و نتیجه گیری

این مطالعه به منظور بررسی نقش محافظتی نانو اکسیدروی بر بافت بیضه و هورمون های جنسی در برابر آنمی همولیتیک ناشی از

به دلیل افزایش رادیکال‌های آزاد می‌تواند سبب آپوپتوز در سلول‌های جنسی و کاهش آن‌ها می‌شود (۳۴).

در بررسی حاضر نشان داده شده است که، نانواکسیدروی احتمالاً می‌تواند بدلیل خواص خود در دوزهای پایین، سبب تعدیل رادیکال‌های آزاد ناشی از فنیل‌هیدرازین شود. این نتایج مؤید سایر مطالعاتی است که نشان داده‌اند نانواکسیدروی می‌تواند سبب بهبود و محافظت از سلول‌ها شود. داوی و همکاران نشان دادند که نانواکسیدروی توانایی محافظت از غشاء سلولی، افزایش میزان آنزیم‌های آنتی‌اکسیدان و کاهش میزان مالون دی‌آلدئید را دارد (۳۵). در مطالعه‌ای دیگر نیز نشان دادند که نانواکسیدروی توانایی بهبود فعالیت آنتی‌اکسیدانی و کاهش سطح رادیکال‌های آزاد را دارد (۳۷). در مطالعه‌ای دیگر اثرات بهبودی آنتی‌اکسیدانی نانواکسیدروی را بر روی موش‌های صحرایی درمان شده با دوکسوروبیسین (doxorubicin) نشان دادند (۱۸).

در مطالعه حاضر، نشان داده شد که فنیل‌هیدرازین، سبب کاهش تعداد و فعالیت سلول‌های لیدیک می‌شود، که در نهایت سبب کاهش هورمون‌های جنسی می‌شود، این در حالی است که تزریق داخل صفاقی نانواکسیدروی توانست سبب محافظت از تعداد و فعالیت سلول‌های لیدیک و بهبود سطح هورمون‌های جنسی شود. این نتایج تأییدکننده نتایج دانه و مندال بود که نشان داده بودند که افزایش رادیکال‌های آزاد و استرس اکسیداتیو سبب اختلالات اسپرماتوژنز شده و این افزایش، از فعالیت سلول‌های لیدیک در ترشح هورمون‌های جنسی جلوگیری می‌کند (۳۸). از طرف دیگر نتایج حاصل از این بررسی نشان داد که تجویز داخل صفاقی فنیل‌هیدرازین، موجب کاهش هورمون‌های LH و FSH گردید که، می‌تواند متأثر از هیپوکسی ناشی از آنمی همولیتیک باشد (۳۸)، که در گروه‌هایی که نانواکسیدروی به‌صورت داخل صفاقی تیمار شد، سطح این هورمون‌ها بهبود یافت.

در این بررسی نشان داده شد تجویز داخل صفاقی فنیل‌هیدرازین توانست سبب تخریب بافت بیضه، کاهش تعداد اسپرماتوسیت نوع I، ارزیابی ضریب تجمعی، اسپرماتوژنز، درصد تمایز لوله‌ای و کاهش قطر لوله‌های منی‌ساز و از هم‌گسیختگی و ادماتوز لوله‌های منی‌ساز شود، که در گروه‌هایی درمانی که تجویز داخل صفاقی نانواکسیدروی به همراه فنیل‌هیدرازین دریافت کرده بودند، نانواکسیدروی توانست سبب محافظت از بافت بیضه شود. در مطالعه‌ای نشان داده شده است که یکی از دلایلی که می‌تواند سبب فیروزه شدن و تغییرات هیستوپاتولوژیکی بافت بیضه شود، کاهش سنتز هورمون‌ها است، چون کاهش سنتز تستوسترون خود مسئول تغییرات هیستوپاتولوژیکی بافت بیضه، کاهش قطر ضخامت لوله‌های

فنیل‌هیدرازین انجام شد. نتایج حاصل از این بررسی نشان داد که تزریق داخل صفاقی نانواکسیدروی در دوزهای پایین می‌تواند در برابر هیپوکسی ناشی از آنمی همولیتیک فنیل‌هیدرازین از بافت بیضه و هورمون‌های جنسی اثر محافظتی داشته باشد و سبب بهبود وضعیت آن‌ها شود. این در حالی است که در مطالعات دیگری نیز نشان داده شده است که ذرات نانو اکسیدروی بر بافت بیضه نه تنها اثرات محافظتی ندارند بلکه اثرات مضر و آسیب رسان دارند (۳۱-۲۹). در مطالعه‌ای نشان دادند که نانواکسیدروی در دوزهای mg/kg ۳۰۰ و ۵۰ می‌تواند علاوه بر اینکه اثرات آنتی‌اکسیدانی نداشته می‌تواند خود به‌عنوان یک عامل اکسیداتیو عمل کرده و سبب کاهش سطح تستوسترون و تغییرات مورفولوژیک در بافت بیضه موش‌ها گردد (۲۹)، همچنین در مطالعه‌ای دیگر طالبی و همکاران (۲۰۱۳) نشان دادند که دوزهای بالای نانواکسیدروی (۳۰۰ mg/kg و ۵۰) می‌تواند اثرات اکسیداتیو داشته و سبب تغییراتی در بافت بیضه همچون کاهش قطر لوله‌های سمینی‌فروس و ضخامت اپیتلیوم سمینی‌فروس شود (۳۰)، همچنین در بررسی دیگر نشان داده شده است که غلظت‌های بالای نانواکسیدروی (۲/۵ g/kg و ۱) دارای اثرات مخرب روی تولیدمثل موش‌ها داشته و می‌تواند آسیب‌های بافتی و تغییرات هورمونی داشته باشد (۳۱). بنابراین در این مطالعه ما دوزهای پایین نانواکسیدروی را مورد مطالعه قرار دادیم و نشان دادیم که می‌تواند نانواکسیدروی در دوزهای پایین می‌تواند اثرات محافظتی داشته باشد.

یافته‌های ناشی از این مطالعه نشان داد که فنیل‌هیدرازین می‌تواند سبب کاهش تعداد سلول‌های سرتولی، لیدیک شده و همچنین می‌تواند سبب کاهش قطر لوله‌های منی‌ساز شود. آتروفی لوله‌های منی‌ساز و کاهش سلول‌ها، نشانه اختلال در اسپرماتوژنز است (۳۲).

در مطالعه حاضر نشان داده شد که فنیل‌هیدرازین می‌تواند سبب آسیب به سیستم تولیدمثلی شود، که مؤید مطالعات قبلی است. مطالعات نشان داده است که فنیل‌هیدرازین می‌تواند با تخریب گلبول‌های قرمز ایجاد آنمی همولیتیک نماید، و آن نیز می‌تواند از دو راه اثر خود را اعمال نماید: اول کمبود اکسیژن و دوم استرس اکسیداتیو ناشی از افزایش خون. همچنین نشان داده شده است که فنیل‌هیدرازین علاوه بر ایجاد استرس اکسیداتیو و رادیکال‌های آزاد، پراکسیداسیون چربی‌ها و تخریب اکسیداتیو اسپکتترین غشای سلولی را نیز موجب خواهد شد (۱) در نتیجه این هیپوکسی ناشی از آنمی می‌تواند سبب نقص اسپرماتوژنز و آسیب‌های تولیدمثلی شود (۳۳). همچنین نشان داده شده است که استرس اکسیداتیو ناشی از آنمی همولیتیک، می‌تواند موجب آسیب به غشای سلول، پروتئین‌ها و DNA شود (۳۴). آسیب دیدن DNA

محافظت از اثرات نامطلوب حاصل از آنمی همولیتیک ناشی از تزریق فنیل هیدرازین در دستگاه تولید مثلی نر است.

تشکر و قدردانی

بدین وسیله از معاونت محترم پژوهشی دانشگاه ارومیه که با تصویب و حمایت مالی طرح با عنوان "بررسی اثرات آنتی اکسیدانی نانو اکسید روی بر تنش اکسیداتیو در اثر هیپوکسی تجربی بر کیفیت اسپرم و توان باروری: مدل موش سوری" و کد ۰۱۳/د/۹۳ امکان انجام مطالعه را فراهم آوردند تشکر به عمل می آید.

References:

- Berger J. Phenylhydrazine haematotoxicity. *J Appl Biomed* 2007; 5(3):125-30.
- Shukla P, Yadav NK, Poonam Singh P, Bansode FW, Singh RK. Phenylhydrazine induced toxicity: a review on its haematotoxicity. *Int J Basic Appl Med Sci* 2012; 2(2):86-91.
- Claro LM, Leonart MS, Comar SR, do Nascimento AJ. Effect of vitamins C and E on oxidative processes in human erythrocytes. *Cell biochem funct* 2006; 24(6):531-5.
- Sharma S, Halder C. Comparative effect of melatonin and vitamin E on phenylhydrazine-induced toxicity in the spleen of *Funambulus pennanti*. *Environ toxicol* 2009; 24(1):1-9.
- Latunde-Dada GO, Vulpe CD, Anderson GJ, Simpson RJ, McKie AT. Tissue-specific changes in iron metabolism genes in mice following phenylhydrazine-induced haemolysis. *BBA-Mol Basis Dis* 2004; 1690(2):169-76.
- Poggiali E, Cassinerio E, Zanaboni L, Cappellini MD. An update on iron chelation therapy. *Blood Transfus* 2012; 10(4):411-22.
- Tararak T. [Morphological characteristics of the pituitary-gonad system in high altitude hypoxia]. *Biull Eksp Biol Med* 1991; 111(4):432-6.
- Rattner BA, Macmillan BT, Michael SD, Altland PD. Plasma gonadotrophins, prolactin and corticosterone concentrations in male mice exposed to high altitude. *J Reprod Fertil* 1980; 60(2):431-6.
- Macome JC, Costa LE, Martin IH, Taquini AC. Steroid biosynthesis by gonads of rats submitted to chronic hypobaric hypoxia. *Acta Physiol Lat Am* 1976; 27(5):249-57.
- Vitzthum VJ, Wiley AS. The proximate determinants of fertility in populations exposed to chronic hypoxia. *High Alt Med Biol* 2003; 4(2):125-39.
- Vélez-Alavez M, De Anda-Montañez JA, Galván-Magaña F, Zenteno-Savín T. Comparative study of enzymatic antioxidants in muscle of elasmobranch and teleost fishes. *Comp Biochem Physiol A Mol Integr Physiol* 2015; 187:61-5.
- Do TD, Cozzolino D, Muhlhauser B, Box A, Able AJ. Antioxidant capacity and vitamin E in barley: effect of genotype and storage. *Food chem* 2015; 187:65-74.
- Klotz LO, Kröncke KD, Buchczyk DP, Sies H. Role of copper, zinc, selenium and tellurium in the cellular defense against oxidative and nitrosative stress. *J Nutr* 2003; 133(5):1448S-51S.
- Favier AE. The role of zinc in reproduction. *Biol Trace Elem Res* 1992; 32(1-3):363-82.
- Powell SR. The antioxidant properties of zinc. *J Nutr* 2000; 130(5):1447S-54S.
- Hernández-Sierra JF, Ruiz F, Pena DC, Martínez-Gutiérrez F, Martínez AE, Guillén AD, Tapia-Pérez H, et al. The antimicrobial sensitivity of

- Streptococcus mutans to nanoparticles of silver, zinc oxide, and gold. *Nanomedicine: Nanotechnology. Biol Med* 2008; 4(3):237-40.
- 17- Zhao CY, Tan SX, Xiao XY, Qiu XS, Pan JQ, Tang ZX. Effects of dietary zinc oxide nanoparticles on growth performance and antioxidative status in broilers. *Biol Trace Elem Res* 2014; 160(3):361-7.
- 18- Badkoobeh P, Parivar K, Kalantar SM, Hosseini SD, Salabat A. Effect of nano-zinc oxide on doxorubicin-induced oxidative stress and sperm disorders in adult male Wistar rats. *Iran J Reprod Med* 2013; 11(5):355.
- 19- Negahdary M, Chelongar R, Zadeh SK, Ajdary M. The antioxidant effects of silver, gold, and zinc oxide nanoparticles on male mice in in vivo condition. *Adv Biomed Res* 2015; 4.
- 20- Afifi M, Almaghrabi OA, Kadasa NM. Ameliorative effect of zinc oxide nanoparticles on antioxidants and sperm characteristics in streptozotocin-induced diabetic rat testes. *BioMed Res Int* 2015; 6.
- 21- Vannucchi AM, Paoletti F, Linari S, Cellai C, Caporale R, Ferrini PR, et al. Identification and characterization of a bipotent (erythroid and megakaryocytic) cell precursor from the spleen of phenylhydrazine-treated mice. *Blood*. 2000; 95(8):2559-68.
- 22- Jalali AS, Najafi G, Hosseinchi M, et al. Royal Jelly alleviates sperm toxicity and improves in vitro fertilization outcome in Stanozolol-treated mice. *Iran J Reprod Med* 2015;13(1):15.
- 23- Loraine JA, Bell ET. *Hormone assays and their clinical application*. Edinburgh, UK: E. & S: Livingstone; 1971.
- 24- Rezvanfar MA, Sadrkhanlou RA, Ahmadi A, Shojaei-Sadee H, Mohammadirad A, Salehnia A, et al. Protection of cyclophosphamide-induced toxicity in reproductive tract histology, sperm characteristics, and DNA damage by an herbal source; evidence for role of free-radical toxic stress. *Hum Exp Toxicol* 2008; 27(12):901-10.
- 25- Kaffashi Elahi R, Mosavi Gh, Hejazi S, Khayatnori MH, Kalantari S. Tribulus Terrestris Plant Extract on Testicular Size and Histology in Rats. *Vet Med, Islam Azad Univ Tabriz* 2011; 5(1):1043-9. (Persian)
- 26- Porter KL, Shetty G, Meistrich ML. Testicular edema is associated with spermatogonial arrest in irradiated rats. *Endocrinol* 2006; 147(3):1297-305.
- 27- Russell LD. *Histological and histopathological evaluation of the testis*. Cache River Press; 1990.
- 28- Hess RA. *Spermatogenesis overview, encyclopedia of reproduction*. Academic press University of Illinois at Urbana 1999; (4): 534-45.
- 29- Moridian M, Khorsandi L, Talebi AR. Morphometric and stereological assessment of the effects of zinc oxide nanoparticles on the mouse testicular tissue. *Bratislavske lekarske listy* 2014; 116(5):321-525.
- 30- Talebi AR, Khorsandi L, Moridian M. The effect of zinc oxide nanoparticles on mouse spermatogenesis. *J Assist Reprod Genet* 2013; 30(9):1203-9.
- 31- Fatahian Dehkordi R.A, Heidarnejad S, Ameri A. ZnO Nanoparticles Effects on Male Rat Gonad Histology and Its Effect on Blood Serum Sex Factors. *J Cell Tissue (JCT)* 2015; 6(2): 187-94.
- 32- Guneli E, Tugyan K, Ozturk H, Gumustekin M, Cilaker S, Uysal N. Effect of melatonin on testicular damage in streptozotocin-induced diabetes rats. *Eur Surg Res* 2008; 40(4):354-60.
- 33- Mitra SK, Muralidhar TS, Rao DR. Experimental assessment of relative efficacy of drugs of herbal origin on sexual performance and hormone levels in alcohol exposed and normal rats. *Phytother Res* 1996; 10(4):296-9.
- 34- Macome JC, Costa LE, Martin IH, Taquini AC. Steroid biosynthesis by gonads of rats submitted to

- chronic hypobaric hypoxia. *Acta Physiol Lat Am* 1976; 27(5):249-57.
- 35- Dawei AI, Zhisheng W, Anguo Z. Protective effects of Nano-ZnO on the primary culture mice intestinal epithelial cells in in vitro against oxidative injury. *World J Agric Sci* 2010; 6:149-53.
- 36- Sharma V, Singh P, Pandey AK, Dhawan A. Induction of oxidative stress, DNA damage and apoptosis in mouse liver after sub-acute oral exposure to zinc oxide nanoparticles. *Mutat Res-Gen Tox En* 2012; 745(1):84-91.
- 37- Debnath D, Mandal TK. Study of quinalphos (an environmental oestrogenic insecticide) formulation (Ekalux 25 EC)-induced damage of the testicular tissues and antioxidant defence systems in Sprague-Dawley albino rats. *J Appl Toxicol* 2000; 20(3):197-204.
- 38- Eurell, A. J. and Frappier L. B. *Dellans text book of Veterinary Histology*. 6th ed. Williams and Wilkins; 2006. P. 233-42.
- 39- Mokhtari MO, Shariatie M, Gharamanie R. Effect of *Trigonella foenum-graecum* L. seed extract on concentration of testosterone and spermatogenesis in rats. *J Med Plants Res* 2008; 1(25):12-20. (Persian)
- 40- Predes FS, Monteiro JC, Paula TA, Matta SL. Evaluation of rat testes treated with *Arctium lappa* L: Morphometric study. *Braz J Morphol Sci* 2007; 24:112-7.

PROTECTIVE EFFECT OF NANO ZINC OXIDE ON TESTIS AND SEX HORMONE LEVELS OF MICE AFTER TREATMENT WITH PHENYLHYDRAZINE

Ali Soleimanzadeh^{1*}, Abbas Ahmadi²

Received: 22 Aug, 2017; Accepted: 24 Oct, 2017

Abstract

Background & Aims: Phenylhydrazine cause adverse effect on testis tissue and hormone levels. This study was conducted to evaluate the effects of nano zinc oxide on the Testis Tissue and sex hormone levels after Phenylhydrazine-induced hypoxia in male mice.

Materials & Methods: In order to perform the study 72 adult male mice with the capability of fertilizing with the age range of 6-8weeks randomly divide to 9 groups. Group 1 (control); Group 2 (Phenylhydrazine 8 mg/100 gr/b.w/ i.p. first time and 6 mg/100 gr/b.w/ i.p. every 48 hour); Group 3 (Sham 0.1 ml/kg/ i.p.), Group 4 (Phenylhydrazine + nano zinc oxide 1 mg/kg/i.p.); Group 5 (Phenylhydrazine + nano zinc oxide 2.5 mg/kg/i.p.); Group 6 (Phenylhydrazine + nano zinc oxide 5 mg/kg/i.p.); Group 7 (nano zinc oxide 1 mg/kg/i.p.); Group 8 (nano zinc oxide 2.5 mg/kg/i.p.) and Group 9 (nano zinc oxide 5 mg/kg/i.p.). 35 days after the last treatment, they were euthanized and following analyzing the sperm features, morphologic and mophometric changes, serum level of testosterone and LH and FSH levels were also evaluated. Data were analyzed using SPSS and a value of $p < 0.05$ was considered as statistically significant.

Results: The groups receiving only Phenylhydrazine showed a considerable reduction in testicles weight, spermatogenesis indicies, Tubular Differentiation Index, Spermatogenic Index and, most of the seminiferous tube laked spermatozoa and the height epithelial and number of sertoli cell and leydig cell and diameter of seminiferous tube had decreased, and the interstitial tissue increased and edmatos. However treatment with nano zinc oxide caused considerable improvement in mentioned parameters.

Conclusion: The results of this study showed that nano zinc oxide in lower dose (2.5 mg/kg) can have protective role against adverse effect caused by phenylhyrazine.

Keywords: Phenylhydrazine, Hypoxia, Nano zinc oxide, Testis, Mice

Address :Department of Theriogenology, Faculty of Veterinary Medicine, Urmia University, PO Box 1177, Urmia, West Azarbaijan, Iran.

Tel: +989144409483

Email: a.soleimanzadeh@urmia.ac.ir

SOURCE: URMIA MED J 2017; 28(9): 571 ISSN: 1027-3727

¹ Assistant Professor, Department of Theriogenology, Faculty of Veterinary Medicine, Urmia University, Urmia, Iran (Corresponding Author)

² Associate professor, Department of Basic Sciences, Faculty of Veterinary Medicine, Urmia University, Urmia, Iran