



اثر تجویز آگونیست GnRH (بوسرلین) بر روی آندومتر رحم و هورمونهای استروئیدی موش‌های صحرایی ماده نابالغ

تهمینه پیروی^{۱*}، هما یگانه وند^۲، مرضیه ابراهیمی^۳

^۱ دانشجویار، بافت شناسی، گروه آناتومی، بخش بافت شناسی، دانشکده پزشکی، دانشگاه علوم پزشکی ارومیه، ارومیه، ایران
^۲ پزشک عمومی، دانشکده پزشکی، دانشگاه علوم پزشکی ارومیه، ارومیه، ایران
^۳ استادیار، مامایی، گروه مامایی، بخش مامایی، دانشگاه علوم پزشکی ارومیه، ارومیه، ایران
* نویسنده مسئول: ارومیه، دانشگاه علوم پزشکی، گروه بافت شناسی، ایمیل: tpeirouvi@yahoo.co.uk

DOI: 10.29252/nkjmd-09031

چکیده

مقدمه: بوسرلین یا آگونیست های هورمون آزاد کننده گنادوتروپین در مراکز نازایی برای به کنترل در آوردن ترشح هورمون های استروئیدی استفاده می شود هورمون آزاد کننده گنادوتروپین دارای گیرنده در آندومتر رحم می باشد. هدف مطالعه حاضر بررسی اثرات آگونیست GnRH بر روی آندومتر رحم و ترشح هورمونهای استروئیدی در موش های صحرایی نابالغ است.

روش کار: در این مطالعه تجربی مداخله ای دوازده سر موش صحرایی نژاد ویستار ماده ۳۰ روزه تهیه و به دو گروه آزمایش و کنترل (n = ۶) تقسیم شدند. موش های صحرایی گروه آزمایش 300 µg/kg بوسرلین و گروه کنترل سرم فیزیولوژیک به همان میزان به مدت پنج روز به صورت زیر جلدی تجویز شد. ۲۴ ساعت بعد، موش های صحرایی بیهوش، تشریح و از قلب موش ها برای اندازه گیری هورمون های استروئیدی خون گیری شد سپس رحم خارج شد. نمونه های رحمی بعد از فیکساسیون، پاساژ و مقطع گیری با H&E، PAS، رنگ آمیزی شدند. نتایج با آزمون های U Mann-Whitney و T-test آنالیز شدند و سطح معنی داری $P \leq 0.05$ در نظر گرفته شد.

یافته ها: میانگین ضخامت آندومتر در گروه آزمایش (349/23 ± 1240/49) و در گروه کنترل (304/65 ± 899/27) میکرومتر و (P = 0/001) است که از نظر آماری این اختلاف افزایش معنی دار بود. میانگین ارتفاع اپی تلیوم در گروه آزمایش و کنترل اختلاف معنی داری را نشان ندادند. همچنین سطح استروژن و پروژسترون در پلاسمای خون دو گروه اختلاف معنی داری را نشان ندادند.

نتیجه گیری: یافته های ما نشان داد که تزریق کوتاه مدت بوسرلین باعث افزایش ضخامت آندومتر رحم در موش های صحرایی نابالغ می شود.

تاریخ دریافت: ۱۳۹۵/۰۷/۲۸

تاریخ پذیرش: ۱۳۹۵/۰۹/۲۴

واژگان کلیدی:

آندومتر
رحم
بوسرلین
استروژن و پروژسترون
موش صحرایی نابالغ

تمامی حقوق نشر برای دانشگاه علوم پزشکی خراسان شمالی محفوظ است.

مقدمه

تخمین زده شده که ۱/۳۳٪ از تولدهای زنده حاصل روشهای کمک باروری شامل ICSI (Intra و IVF (In vitro Fertilization) و Cytoplasmic Spermatozua Injection) است [۴]. آماده نمودن آندومتر جهت لانه گزینی نیاز به تحریک هورمونی مناسب دارد [۵]. امروزه بیشتر پروتکل های تحریک تخمدان شامل co-treatment با آنالوگ های GnRH برای کمک به گنادوتروپین ها برای جلوگیری از افزایش زودرس LH است [۴].

بوسرلین یکی از آگونیست های GnRH با دو استرخلاف (معمولاً در جایگاه ۶ و ۱۰) است. این دارو یک پپتید صناعی است که عملکرد هورمون آزاد کننده هیپوتالاموس را تقلید می کند. تجویز اولیه یا متناوب بوسرلین، ترشح هورمون های FSH و LH از آدنوهیپوفیز را تحریک

یکی از مشکلات مهم بهداشتی جامعه، ناباروری است. حدوداً ۱۵-۱۰ درصد زوجین در سن باروری مشکل نازایی دارند [۱]. ناباروری در زنان دلایل متعدد دارد یکی از آنها شرایط مربوط به ضخامت آندومتر است. بطوریکه امروزه پذیرش آندومتر رحم یکی از موانع احتمالی درمان ناباروری در روش های کمک باروری است [۲]. در افراد نابارور تحت درمان لانه گزینی موفق جنین به هماهنگی بین رشد و تکامل جنین و پذیرش آندومتر بستگی دارد. اگرچه روند تنظیم لانه گزینی به وضوح مشخص نیست. اما مشخص شده است که هورمون های استروئیدی (استروژن و پروژسترون) با تکثیر و تغییرات مختلف در آندومتر رحم منجر به یک حالت موقت در پذیرش رحم می شود که پنجره لانه گزینی نامیده می شود [۳]. در سال های اخیر درمان نازایی افزایش یافته و

گنادوتروپین در اثر حساسیت بالای هیپوتالاموس به هورمونهای جنسی است و دلیل دیگر اینکه در این سن از رشد موش‌های صحرایی میزان استرادیول در سرم کم و قابل اندازه‌گیری نیست [۱۶، ۱۷]. در نتیجه با تزریق بوسرلین هر گونه تغییری در آندومتر رخ دهد را می‌توان ناشی از این تجویز دانسته هورمون‌های موجود در سرم خون.

روش کار

در این مطالعه تجربی مداخله ایی دوازده سر موش صحرایی ماده نژاد ویستار ۳۰ روزه در دسترس از خانه حیوانات دانشکده پزشکی تهیه شد و به محل نگهداری حیوانات آزمایشگاهی در گروه آناتومی منتقل شدند لازم بذکر است حجم نمونه از مطالعات قبلی تعیین شده است [۱۸]. این پژوهش در سال ۱۳۹۳ با رعایت اخلاق در پژوهش در دانشکده پزشکی با کد کمیته اخلاق IR.UMSU.REC.1393.277 انجام شد.

موش‌های صحرایی تحت شرایط استاندارد از نظر نور، دما و غذای مناسب قرار گرفتند. جهت سازگار شدن با محیط جدید دو هفته در مرکز نگهداری حیوانات در گروه نگهداری شدند. پس از سازگاری با محیط جدید ابتدا وزن موش‌های صحرایی توسط ترازوی دیجیتال سارتریوس اندازه‌گیری شد سپس بطور تصادفی به دو گروه آزمایش و کنترل ($n = 6$) تقسیم شدند. به موش‌های صحرایی گروه آزمایش GnRH (Buserelin, Injection ۳۰۰ $\mu\text{g}/\text{kg}$ 1mg/ml, Suprefact, Germany) و به گروه کنترل نرمال سالین ۰/۹٪ (Clearflex, Switzerlandflex) به مدت پنج روز و بصورت زیرجلدی تزریق شد [۱۹].

بیست و چهار ساعت بعد از آخرین تزریق دوباره وزن موش‌های صحرایی گروه‌های آزمایش و کنترل اندازه‌گیری سپس در ۳۵ روزگی با کلروفورم بیهوش و تشریح شدند از قلب موش‌های صحرایی خون‌گیری شد. خون به داخل لوله‌های حاوی EDTA منتقل و در ۳۰۰۰ rpm به مدت ده دقیقه سانتریفیوژ شدند و پلاسماهای خون جهت اندازه‌گیری هورمون‌های استروئیدی جدا و در دمای ۲۰- نگهداری شدند.

رحم از حفره شکم خارج شد و وزن آن اندازه‌گیری شد. سپس نمونه‌ها به مدت ۴۸ ساعت در فرمالین ۱۰ درصد در دمای اتاق فیکس شدند پس از انجام مراحل پاساژ بافتی (آب‌گیری، شفاف‌سازی و انفیلتراسیون) نمونه‌ها با پارافین قالب‌گیری شدند سپس از نمونه‌ها برش‌های به ضخامت ۵ میکرون توسط میکروتوم دوار تهیه و به روش هماتوکسیلین-ائوزین (H&E) رنگ آمیزی روتین و پریودیک اسید شیف (PAS) برای رنگ آمیزی کربوهیدرات‌ها انجام شدند. در لام‌های رنگ آمیزی شده با PAS چون رأس سلول‌ها به دلیل دارا بودن ترکیبات قندی و بازال لامینا بخوبی قابل تشخیص است. ضخامت آندومتر و ارتفاع اپی‌تلیوم اندازه‌گیری شد.

ضخامت آندومتر یعنی از حاشیه لومینال اپی‌تلیوم تا لایه فوقانی میومتر حداقل در سه مقطع و در هر مقطع چهار ناحیه در دو گروه آزمایش و کنترل توسط نرم افزار Motic ۲ اندازه‌گیری شد و همچنین ارتفاع اپی‌تلیوم آندومتر یعنی از حاشیه لومینال اپی‌تلیوم تا غشای پایه در سه مقطع و در هر مقطع چهار ناحیه توسط نرم افزار موتیک دو اندازه‌گیری شد. سپس از آنها عکس تهیه شد.

می‌کند. با این وجود تجویز مداوم روزانه بوسرلین ترشح LH و FSH را مهار می‌کند [۱۶].

بوسرلین در درمان سرطان پروستات، سرطان پستان، لیومیومای رحمی، کریپتورکیدیسم، جلوگیری از بلوغ زودرس و روش‌های کمک باروری مثل IVF کاربرد دارد [۷، ۸]. همچنین به منظور جلوگیری از تحریک بیش از حد تخمدانها به دنبال استفاده از داروهای محرک تخمک‌گذاری مانند کلومیفن سیترا، HMG و FSH جهت جلوگیری از رشد زودرس فولیکولها استفاده می‌شود [۹]. بررسی‌های محققین نشان داده است که تحریک تخمک‌گذاری باعث تغییرات مورفولوژیکی و مولکولی نامطلوبی در آندومتر رحم می‌شود که این شرایط باعث کاهش گیرندگی رحم برای پذیرش جنین، نقص در اتصال جنین، لانه‌گزینی و درنهایت درصد پایین لانه‌گزینی در اثر تحریک تخمک‌گذاری می‌شود [۱۰-۱۳].

هورمون‌های که در یک سیکل جنسی طبیعی بر روی تغییرات رحم تأثیر دارند استروژن و پروژسترون‌اند که از تخمدان ترشح می‌شوند. فقط سه استروژن، ۱۷ بتا استرادیول ($17\beta\text{-estradiol}$)، استرون (Estrone) و استریول (Estriol) با مقادیر قابل ملاحظه‌ای در پلاسماهای خون زنان وجود دارند. استروژن اصلی مترشح از تخمدان‌ها، ۱۷ بتا استرادیول است. مقادیر اندکی از استرون نیز ترشح می‌شود اما قسمت اعظم استرون در بافت‌های محیطی از آندروژن‌های ترشح شده توسط قشر فوق کلیه و سلول‌های تکای تخمدان‌ها تشکیل می‌شود. استریول یک استروژن ضعیف و یک فراورده اکسیداتیو استروژن که از استرادیول و استرون مشتق می‌شود و این تبدیل عمدتاً در کبد انجام می‌شود. استرادیول ($17\beta\text{-estradiol}$) یک هورمون استروئیدی با وزن مولکولی ۲۷۲/۳ دالتون است که غالباً بصورت متصل به پروتئین حرکت می‌کند. قدرت استروژنی ۱۷ بتا استرادیول ۱۲ برابر استرون و ۸۰ برابر استریول است، در نتیجه اثر استروژنی ۱۷ بتا استرادیول چندین برابر مجموع آثار دو هورمون دیگر است و به همین دلیل، ۱۷ بتا استرادیول به عنوان استروژن اصلی در نظر گرفته می‌شود [۱۴].

پروژسترون (Progesterone) نیز یک هورمون استروئیدی است که نقش مهمی در آماده‌سازی و نگهداری حاملگی ایفا می‌کند. این هورمون از کلسترول سنتز می‌شود که پرگنولون (Pregnenolone) تولید شده از کلسترول سریعاً در کبد به پرگناندیول (Pregnandiol) تبدیل می‌شود. تخمدان و جفت منابع اصلی تولید این هورمون هستند اما مقدار کمی از آن به وسیله‌ی قشر آدرنال در دو جنس نر و ماده تولید می‌شود [۱۴]. در زنان نابارور علاوه بر تأثیر استروژن و پروژسترون بر روی رحم داروهای محرک تولید تخمک نیز بر روی رحم تأثیر دارند. با توجه به اهمیت استفاده از روش تحریک تخمک‌گذاری در درمان نازایی و از طرفی تأثیرات نامطلوبی که تحریک تخمک‌گذاری بر روی آندومتر رحم در زمان لانه‌گزینی جنین دارد و از طرف دیگر مطالعات خیلی محدود در مورد اثرات بوسرلین بر روی آندومتر رحم در مجموع ضروری به نظر می‌رسد به منظور بهبود روش‌های درمانی در کلینیک‌های ناباروری تحقیقات بیشتری صورت گیرد.

از آنجاییکه موش‌های صحرایی ماده سیکل جنسی کوتاهی دارند بهترین حیوان برای مطالعات تغییرات سیکل جنسی هستند [۱۵]. در این مطالعه از موش‌های صحرایی ماده نابالغ سی روزه به دو دلیل استفاده شد. یکی از دلایل ترشح بسیار کم هورمون آزاد کننده

تزریق و بعد از اتمام تزریق در زمان تشریح، وزن شدند میانگین وزن آنها در جدول ۱ نشان داده شده است. وزن موش‌های صحرایی قبل و بعد از تزریق در هر دو گروه آزمایش و کنترل از نظر آماری معنی دار بود. اما اختلاف وزن بین دو گروه آزمایش و کنترل از نظر آماری معنی دار نبود. همچنین وزن رحم بعد از تشریح موش‌های صحرایی اندازه گیری شد میانگین وزن رحم نیز در هر دو گروه آزمایش و کنترل در جدول ۱ خلاصه شده است. همانطور که در جدول ۱ دیده می‌شود میانگین وزن رحم در گروه آزمایش و کنترل اختلاف معنی داری را از نظر آماری نشان نمی‌دهد.

میانگین ضخامت آندومتر و اپی تلیوم در گروه آزمایش و کنترل در جدول ۲ نشان داده شده است (تصاویر ۲ الی ۵). اختلاف میانگین ضخامت آندومتر بین دو گروه آزمایش و کنترل از نظر آماری معنی دار است ضخامت آندومتر در گروه آزمایش در مقایسه با گروه کنترل افزایش معنی داری را نشان داد ($P < 0.001$). در صورتیکه اختلاف افزایش میانگین ارتفاع اپی تلیوم از نظر آماری معنی دار نیست ($P < 0.224$).

میزان استرادیول در پلاسما خون هر دو گروه آزمایش و کنترل بسیار پایین و غیر قابل اندازه گیری با کیت مزبور بود به جز یک مورد که در آن میزان استرادیول $8/10 \text{ pg/ml}$ بود. اما میانگین میزان پروژسترون در پلاسما خون دو گروه نسبت به هم متفاوت اما از نظر آماری معنی دار نبودند (تصویر ۱).

مطالعه بیوشیمیایی: نمونه‌های خون جمع آوری شده از بطن چپ قلب گروه‌های مورد مطالعه موجود در لوله‌های آزمایش حاوی ماده ضد انعقاد (EDTA) تا انجام سانتریفیوژ درون یخ نگهداری شدند. پس از انجام سانتریفیوژ با سرعت 3000 rpm به مدت ده دقیقه پلاسما آنها جداسازی و در دمای 80°C - درجه سانتی گراد تا زمان اندازه گیری هورمون‌ها فریز و نگهداری شدند.

اندازه گیری استرادیول III و پروژسترون II توسط دستگاه الکتروکمولومینانس

(Electrochemilumene (ECL), Hitachi, Roche, Cobas e 411) آزمایشگاه پاتولوژی آقای دکتر نعمتی با استفاده از کیت با مشخصات (Estradiol II (Elecsys and cobas e analyzers) (LOT 187 709-02) Progesterone II and analyzers) (LOT 186 768-02). بر اساس دستورالعمل کیت توسط تکنیسین آزمایشگاه انجام شد. اینکار برای نشان دادن دخالت یا عدم دخالت این هورمون‌ها در تغییرات آندومتر رحم انجام شد. آنالیز آماری داده‌ها توسط نرم افزار SPSS ۲۰ با استفاده از آزمون‌های T-test و آزمون Mann Whitney U انجام شد.

یافته‌ها

در این مطالعه موش‌های صحرایی هر دو گروه آزمایش و کنترل قبل از

جدول ۱: مقایسه میانگین وزن موش‌های صحرایی قبل از تزریق و تشریح و وزن رحم در گروه آزمایش و گروه کنترل

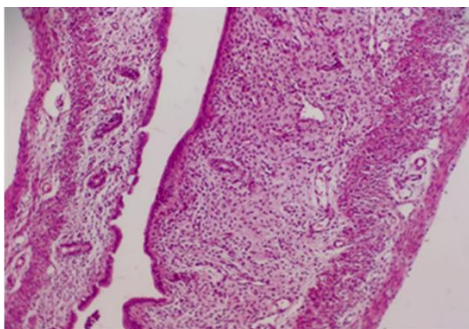
P_value	گروه کنترل (n = ۶)	گروه آزمایش (n = ۶)	
۰/۰۵	$62/76 \pm 4/63$	$73/71 \pm 2/17$	میانگین وزن قبل از تزریق
۰/۰۵	$77/00 \pm 5/33$	$92/68 \pm 3/48$	میانگین وزن قبل از تشریح
۰/۱	$0/13 \pm 0/05$	$0/10 \pm 0$	میانگین وزن رحم

اطلاعات در جدول به صورت $\text{Mean} \pm \text{SD}$ و وزن بر اساس گرم نشان داده شده است.

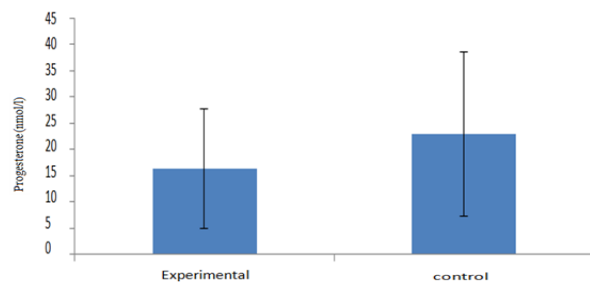
جدول ۲: مقایسه میانگین ضخامت آندومتر رحم موش‌های صحرایی در گروه‌های آزمایش و گروه کنترل

P_value	گروه کنترل (n = ۶)	گروه آزمایش (n = ۶)	
۰/۰۰۱	$899/27 \pm 304/65$	$1240/49 \pm 349/23$	ضخامت آندومتر
۰/۲۲۴	$58/25 \pm 10/82$	$60/61 \pm 15/34$	ارتفاع اپی تلیوم

اطلاعات در جدول به صورت $\text{Mean} \pm \text{SD}$ و ضخامت آندومتر و ارتفاع اپی تلیوم بر اساس میکرومتر می‌باشد.



تصویر ۲: فتومیکروگرافی از مقطع طولی رحم موش‌های صحرایی نابالغ گروه آزمایش. در این میکروگراف آندومتر رحم بخوبی دیده می‌شوند. بزرگنمایی $\times 100$



تصویر ۱: میانگین سطح پروژسترون در گروه کنترل و آزمایش. میزان پروژسترون کاهش معنی داری را نشان نداد.

بحث

امروزه در مراکز نازایی بوسرلین آگونیست هورمون آزاد کننده گنادوتروپین برای جلوگیری از اوولاسیون زودرس و همچنین برای پیشگیری از تحریک بیش از حد تخمدان‌ها بدنبال استفاده از داروهای محرک رشد فولیکول‌ها استفاده می‌شود. اما مطالعات نشان داده‌اند که بوسرلین و دیگر آگونیست‌های GnRH باعث تغییرات مورفولوژیکی در رحم می‌گردد [۹-۱۱].

در مطالعه حاضر، آگونیست هورمون آزاد کننده گنادوتروپین‌ها با دوز ۳۰۰ میکروگرم بر کیلوگرم به مدت ۵ روز جهت بررسی تأثیر آن بر روی ضخامت اپی‌تلیوم و آندومتر رحم انجام شد. نتایج مطالعه ما نشان داد تزریق پنج روزه بوسرلین تأثیری بر روی وزن موش‌های صحرایی و وزن رحم ندارد.

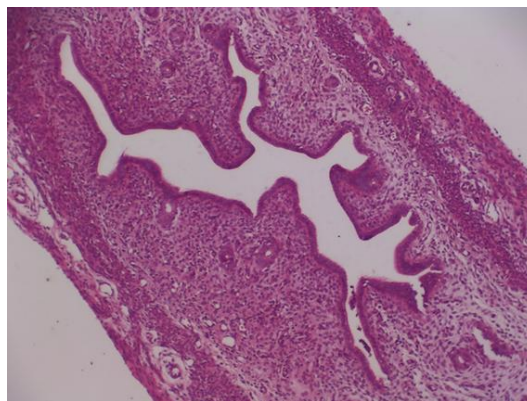
در این مطالعه میزان هورمون‌های استروئیدی اندازه‌گیری شد. نتایج مطالعه نشان داد که میزان استرادیول در روز ۳۵ زیر ۵ پیکومول بر میلی‌لیتر است. که با نتایج مطالعه Dohler همخوانی دارد دهلر در مطالعه خود نشان داد که سطح استروژن در روزهای ۹ و ۲۱ قبل از بلوغ افزایش دارد و از ۲۱ تا زمان بلوغ افزایشی در سطح استروژن دیده نمی‌شود [۲۰].

همچنین نتایج مطالعه حاضر نشان داد که تزریق کوتاه مدت بوسرلین تغییر معنی‌داری در سطح پروژسترون پلاسمای خون گروه آزمایش در مقایسه با گروه کنترل در دروز سی و پنج ایجاد نمی‌کند. اما برای توجیح افزایش ضخامت آندومتر باید گفت که تزریق بوسرلین در ابتدا باعث افزایش سطح هورمون پروژسترون شده و بدنبال آن سطح پروژسترون کاهش می‌یابد.

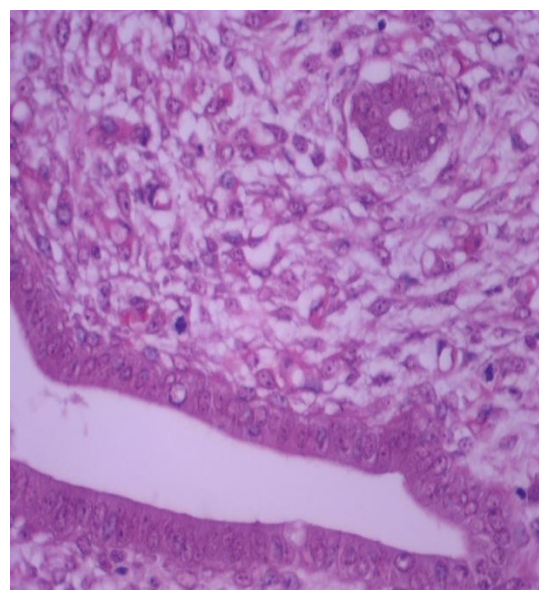
این نتایج تأیید کننده نتایج Parborell و همکاران می‌باشد آنها نشان دادند که تجویز آگونیست GnRH در موش‌های صحرایی ۲۳ تا ۲۵ روز باعث کاهش استرادیول می‌شود اما در سطح پروژسترون تغییر معنی‌داری ایجاد نمی‌کند [۲۱]. نتایج ما با نتایج Andreu و همکاران مغایرت داشت آنها نشان دادند که تجویز آگونیست GnRH در موش‌های صحرایی نابالغ باعث افزایش سطح استرادیول و کاهش پروژسترون می‌گردد [۲۲]. شایان ذکر است که مقدار زیادی پروژسترون در روز ۳۵ زندگی از تخمدان موش‌های صحرایی نابالغ فاقد جسم زرد ترشح می‌گردد [۱۷].

نتایج مطالعه ما نشان داد که ضخامت آندومتر رحم در گروه آزمایش بطور معنی‌داری نسبت به گروه کنترل افزایش یافت. با توجه به اینکه موش‌های صحرایی نابالغ بودند و فاقد استرادیول قابل اندازه‌گیری در سرم خون بودند از طرف دیگر میزان پروژسترون در گروه آزمایش و کنترل اختلاف چندانی نداشتند و در گروه آزمایش تا حدی کمتر از گروه کنترل بوده می‌توان نتیجه گرفت که رشد آندومتر بدون دخالت استروژن و پروژسترون صورت گرفته است. احتمالاً بوسرلین با تأثیر مستقیم بر روی آندومتر رحم که دارای گیرنده‌های GnRH است باعث افزایش ضخامت آندومتر رحم از طریق هیپرتروفی سلول‌های آن شده است.

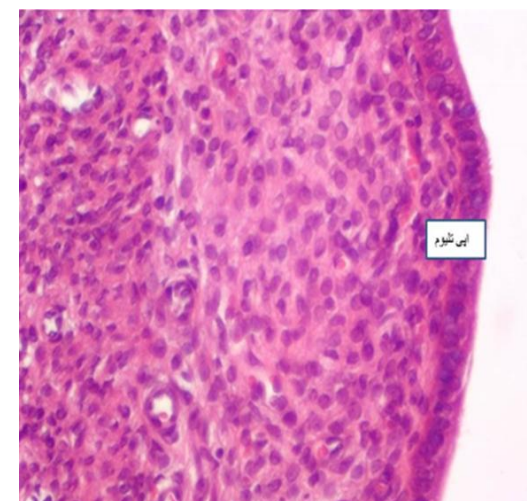
نتایج مطالعه ما با نتایج مطالعه جلودار و همکاران مطابقت دارد آنها در مطالعه خود از هورمون آزاد کننده گنادوتروپین برای آماده نمودن آندومتر رحم قبل از حاملگی استفاده نمودند و نشان دادند آندومتر



تصویر ۳: فتومیکروگرافی از مقطع طولی رحم موش‌های صحرایی نابالغ گروه کنترل را می‌بینید. در این میکروگراف آندومتر رحم بخوبی دیده می‌شود. بزرگنمایی ۱۰۰x



تصویر ۴: فتومیکروگرافی از رحم موش‌های صحرایی نابالغ گروه آزمایش. بزرگنمایی: ۴۰۰x



تصویر ۵: فتومیکروگرافی از رحم موش‌های صحرایی نابالغ گروه کنترل. بزرگنمایی ۴۰۰x

تزریق پنج روز بوسرلین با دوز ۳۰۰ میکروگرم بر کیلوگرم می‌تواند باعث افزایش ضخامت آندومتر رحم گردد و در واقع رحم برای پذیرش جنین آماده می‌کند.

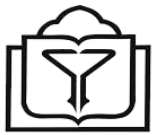تشکر و قدردانی

از معاونت تحقیقات و فناوری دانشگاه علوم پزشکی ارومیه جهت تصویب پایان نامه خانم دکتر هما یگانه وند با کد IR.UMSU.REC.1393.277 که این مقاله از آن مستخرج شده است، جای دارد تقدیر و تشکر بعمل آید.

References

- Mousavifar N, Mirhosseini N. [Association endometrial thickness in third day of menstrual cycle and ovulation]. *J Babol Univ Med Sci.* 2000;3(7):32-6.
- Basirat Z, Esmailzadeh S, Jorsaraei SGA, Firoozpour M, Abdolhashempour S. [Determining the best appropriate level of endometrial thickness in the outcome of intra-cytoplasmic sperm injection]. *J Babol Univ Med Sci.* 2012;14(14):15-21.
- Finn CA, Martin L. The control of implantation. *J Reprod Fertil.* 1974;39(1):195-206. PMID: 4605229
- Bourgain C, Devroey P. The endometrium in stimulated cycles for IVF. *Hum Reprod Update.* 2003;9(6):515-22. PMID: 14714588
- Hosie MJ, Murphy CR. Clomiphene citrate alters surface ultrastructure of uterine luminal epithelial cells. *Acta Anat (Basel).* 1992;145(2):175-8. PMID: 1441891
- Tan SL, Maconochie N, Doyle P, Campbell S, Balen A, Bekir J, et al. Cumulative conception and live-birth rates after in vitro fertilization with and without the use of long, short, and ultrashort regimens of the gonadotropin-releasing hormone agonist buserelin. *Am J Obstet Gynecol.* 1994;171(2):513-20. PMID: 8059833
- Trindade CR, Camargos AF, Pereira FE. The effect of buserelin acetate on the uterus of adult rats: morphological aspects. *Clin Exp Obstet Gynecol.* 2008;35(3):198-201. PMID: 18754292
- Brogden RN, Buckley MM, Ward A. Buserelin. A review of its pharmacodynamic and pharmacokinetic properties, and clinical profile. *Drugs.* 1990;39(3):399-437. PMID: 2109679
- Billig H, Furuta I, Hsueh AJ. Gonadotropin-releasing hormone directly induces apoptotic cell death in the rat ovary: biochemical and in situ detection of deoxyribonucleic acid fragmentation in granulosa cells. *Endocrinology.* 1994;134(1):245-52. DOI: 10.1210/endo.134.1.8275940 PMID: 8275940
- Kramer B, Magan A, de Wet G. Hyperstimulation affects vascular permeability at implantation sites in the rat endometrium. *J Assist Reprod Genet.* 1993;10(2):163-8. PMID: 8339022
- Stein B, Kramer B. The effect of exogenous gonadotropic hormones on the endometrium of the rat. *J Anat.* 1989;164:123-30. PMID: 2514174
- Ertzeid G, Storeng R. The impact of ovarian stimulation on implantation and fetal development in mice. *Hum Reprod.* 2001;16(2):221-5. PMID: 11157810
- Rackow BW, Kliman HJ, Taylor HS. GnRH antagonists may affect endometrial receptivity. *Fertil Steril.* 2008;89(5):1234-9. DOI: 10.1016/j.fertnstert.2007.04.060 PMID: 18410932
- Jones RE, Lopez KH. *Human Reproductive Biology.* USA: Elsevier Inc.; 2006.
- Marcondes FK, Bianchi FJ, Tanno AP. Determination of the estrous cycle phases of rats: some helpful considerations. *Braz J Biol.* 2002;62(4A):609-14. PMID: 12659010
- Ghanadee A, Nasresfahani MH, Behdadipoor Z. [Effects of Nonpulsatile GnRH Agonist Administration on Ovaries of Immature Rats]. *Yakhte Med J.* 2004;6(23):124-31.
- Armstrong DT. Alterations of progesterone metabolism in immature rat ovaries by luteinizing hormone. *Biol Reprod.* 1979;21(4):1025-33. PMID: 526499
- Suszka-Switek A, Czekaj P, Pajak J, Skowronek R, Wrona-Bogus K, Plewka D, et al. Morphological and enzymatic changes caused by a long-term treatment of female rats with a low dose of gonadoliberin agonist and antagonist. *Med Sci Monit.* 2012;18(8):BR315-30. PMID: 22847193
- Botte MC, Lerrant Y, Lozach A, Berault A, Counis R, Kottler ML. LH down-regulates gonadotropin-releasing hormone (GnRH) receptor, but not GnRH, mRNA levels in the rat testis. *J Endocrinol.* 1999;162(3):409-15. PMID: 10467232
- Dohler KD, Wuttke W. Changes with age in levels of serum gonadotropins, prolactin and gonadal steroids in prepubertal male and female rats. *Endocrinology.* 1975;97(4):898-907. DOI: 10.1210/endo-97-4-898 PMID: 1193012
- Parborell F, Pecci A, Gonzalez O, Vitale A, Tesone M. Effects of a gonadotropin-releasing hormone agonist on rat ovarian follicle apoptosis: regulation by epidermal growth factor and the expression of Bcl-2-related genes. *Biol Reprod.* 2002;67(2):481-6. PMID: 12135885
- Andreu C, Parborell F, Vanzulli S, Chemes H, Tesone M. Regulation of follicular luteinization by a gonadotropin-releasing hormone agonist: relationship between steroidogenesis and apoptosis. *Mol Reprod Dev.* 1998;51(3):287-94. DOI: 10.1002/(SICI)1098-2795(199811)51:3<287::AID-MRD8>3.0.CO;2-L PMID: 9771649
- Jelodar GA, Gholami S, Jafarpour F. Effect of GnRH on guinea pig endometrium at preimplantation stage. *Indian J Exp Biol.* 2007;45(3):242-6. PMID: 17373367
- Fedele L, Marchini M, Bianchi S, Baglioni A, Bocciolone L, Nava S. Endometrial patterns during danazol and buserelin therapy for endometriosis: comparative structural and ultrastructural study. *Obstet Gynecol.* 1990;76(1):79-84. PMID: 2113661

نتیجه گیری



Research Article

The Effect of GnRH Agonist (Buserelin) Administration on the Uterus Endometrial and Steroidal Hormones of Prepubertal Female Rat

Tahmineh Peirouvi^{1,*}, Homa Yeganevand², Marzieh Ebrahimi³

¹ Associate Professor, Histology, Anatomical Group, Department of Histology, Medical Faculty, Urmia University of Medical Sciences, Urmia, Iran

² General Position, Medical Faculty, Urmia University of Medical Sciences, Urmia, Iran

³ Instructor, Midwifery, Midwifery Group, Midwifery Department, Midwifery and Nursing Faculty, Urmia University of Medical Sciences, Urmia, Iran

* **Corresponding author:** Tahmineh Peirouvi, Associate Professor, Histology, Anatomical group, Department of Histology, Medical faculty, Urmia University of Medical Sciences, Urmia, Iran. E-mail: tpeirouvi@yahoo.co.uk

DOI: [10.29252/nkjmd-09031](https://doi.org/10.29252/nkjmd-09031)

How to Cite this Article:

Peirouvi T, Yeganevand H, Ebrahimi M. The Effect of GnRH Agonist (Buserelin) Administration on the Uterus Endometrial and Steroidal Hormones of Prepubertal Female Rat. *J North Khorasan Uni Med Sci.* 2017;9(3):299-304.

Received: 19 Oct 2016

Accepted: 14 Dec 2016

Keywords:

Endometrium

Uterus

Buserelin

17 B- stradiol

Progesterone

Prepubertal Rat

© 2017 North Khorasan
Medical Sciences

Abstract

Introduction: Buserelin or gonadotropin-releasing hormone agonist (GnRH agonist) is used to control steroidal hormone secretion in infertility centers. The GnRH receptors have been found to be expressed in rat endometrium. Thus, the present study aimed at examining the effects of GnRH-agonist administration on endometrium and steroidal hormone secretion in immature rat.

Methods: In this experimental intervention study, twelve 30-day-old Wistar rats were divided into two groups of experimental and control (n = 6). The study and control groups received 300 µg/kg GnRH agonist and normal saline, respectively, for 5 days subcutaneously. After 24 hours, the rats were anesthetized. Blood samples were obtained from the rats' hearts for the assessment of steroidal hormones and then uterus was removed. After tissue processing and sectioning, the sections were stained by hematoxylin and eosin and Periodic Acid-Schiff. Data were analyzed using Mann-Whitney U test and t test by the SPSS 20 software. $P \leq 0.05$ was considered statistically significant.

Results: The mean of endometrium thickness was increased from 899.27 ± 304.65 µm in the control group to 1240.49 ± 349.23 µm in the experimental group; this difference was statistically significant ($P \leq 0.001$). There was no statistically significant difference in the mean of epithelium height between the two groups. Also, the results showed no significant difference in 17 B- stradiol and progesteron plasma levels between the two groups.

Conclusions: The findings of the present study suggest that short-term administration of Buserelin can increase thickness of endometrium in prepubertal female rats.